ISSN 2763-8650

ISBN 978-65-86349-18-4

37º COB

CONGRESSO ODONTOLÓGICO DE BAURU

PROFª DRª LINDA WANG

15 A 18 DE MAIO DE 2024

Anais

37º COB

CONGRESSO ODONTOLÓGICO DE BAURU

PROFª DRª LINDA WANG

15 A 18 DE MAIO DE 2024

Anais

Bauru
Faculdade de Odontologia de Bauru
Universidade de São Paulo
2024

UNIVERSIDADE DE SÃO PAULO

Reitor

Prof. Dr. Carlos Gilberto Carlotti Junior

Vice-Reitora

Profª. Drª. Maria Arminda do Nascimento Arruda

Pró-Reitoria de Graduação

Prof. Dr. Aluisio Augusto Cotrim Segurado

Pró-Reitoria de Pós-Graduação

Rodrigo do Tocantins Calado de Saloma Rodrigues

Pró-Reitoria de Pesquisa e Inovação

Prof. Dr. Paulo Alberto Nussenzveig

Pró-Reitoria de Cultura e Extensão Universitária

Profa. Dra. Marli Quadros Leite

Pró-Reitoria de Inclusão e Pertencimento

Profa. Dra. Ana Lúcia Duarte Lanna

FACULDADE DE ODONTOLOGIA DE BAURU

Diretora

Profª. Drª. Marília Afonso Rabelo Buzalaf

Vice-Diretor

Prof. Dr. Carlos Ferreira dos Santos

Congresso Odontológico de Bauru Profa. Dra. Linda Wang (37. : 2024 : Bauru, SP)
Anais [do] 37º COB Congresso Odontológico de Bauru Profa. Dra. Linda Wang [recurso eletrônico] , 15 a 18 de maio de 2024. -- Bauru: Faculdade de Odontologia de Bauru, Universidade de São Paulo, 2024.
719 p. : il.

Modo de acesso: https://cob.fob.usp.br

ISSN: 2763-8650
ISBN: 978-65-86349-18-4

1. Congresso. 2. Odontologia. I. A. II. T.

Elaborada por Maria Helena Souza Ronchesel - CRB 8/4029

COMISSÃO ORGANIZADORA

Docente homenageado: Profa. Dra. Linda Wang

Presidente Acadêmico: Caio Giorgetto Leite

Vice-Presidente Acadêmico: Wanderson Tosta Júnior

Coordenadora Científica: Profa. Dra. Daniela Rios Honório

Coordenadora Científica: Profa. Dra. Daniela Gamba Garib Carreira

Coordenador Científico: Gerson Aparecido Foratori Junior

Coordenadora Científica: Mylena Proença Costa

Coordenadora Científica: Letycia Accioly Simões Coelho

Coordenador Comercial: Prof. Dr. Adilson Yoshio Furuse

Coordenador Comercial: Prof. Dr. Sérgio Kiyoshi Ishikiriama

Coordenadora Comercial: Edna Maria Fernandes

Científico

Maria Lívia Rodrigues de Menezes **(coordenadora)**

Juan Domingos Portes **(vice- coordenador)**

Ana Laura Altieri Caetano

Angela Aparecida de Oliveira Gonzalez

Jussara Valença

Nayara Rodrigues Ferreira

Comercial

Julia Bianconcine Beijo **(coordenadora)**

Camily Bocardo Rodrigues **(vice- coordenadora)**

Raíssa Eduarda de Oliveira Viana

Eventos

João Pedro Aguiar Diacis **(coordenador)**

Bruna Carraro **(vice- coordenadora)**

Ana Carolina dos Santos Agassi

Izabella Maria Lopes Furtado dos Santos

Financeiro

Thiago Henrique de Faria Fernandes **(coordenador)**

João Vitor de Souza Pires **(vice- coordenador)**

Diego Augusto Guerra

Divulgação

Isabella Ribeiro da Silva Oliveira **(coordenadora)**

Eduardo Lista Francisco **(vice- coordenador)**

Maria Gabriela Valin RodriguesGabriela Juliana Genaro

Kamilly Foloni

Informática

Hugo Bertoni Braga **(coordenador)**

Julia Alcantara Martins **(vice-coordenadora)**

Bruna Arisa Nakayama Urasaki

Logística

Murilo Chain **(coordenador)**

Bruno Budaibes Zorato Mazucato **(vice-coordenador)**

Amanda Grota Ongaratto

Andressa Villela Berbert Daniel

João Gabriel Perozo Bortoloto

Luis Henrique dos Santos Francisco

Mateus Martins Martini

Materiais

Ana Maria Alves Ribeiro **(coordenadora)**

Maria Júlia Servilha Hasegawa **(vice-coordenadora)**

Heloísa Queiroz Chaves

Inaê Ferreira Sales

Mariana Carvalho de Barros

Tainah Aiko Hayashi Vitório

Secretaria

Bruna de Mello Silva **(coordenadora)**

Yasmin Rosalin Francelink Moreira **(vice-coordenadora)**

Ana Laura Marques Xavier

Beatriz Esteves Pelicer

Camila Sofia de Souza Smera

SERVIDORES NÃO-DOCENTES

Anderson Pini
(Apoio Financeiro)

Antônio Blanco Gomes
(Assistência Técnica Administrativa)

Carlos Frederico Ferreira Tidei de Lima
(Seção Técnica de Informática)

Cybelle de Assumpção Fontes
(Serviço de Biblioteca e Documentação)

Denise Maria Regiani
(Apoio aos Discentes)

Maria Helena Souza Ronchesel
(Serviço de Biblioteca e Documentação)

José Roberto Brejão
(Seção Técnica de Informática)

SUMÁRIO

Apresentação 6

Resumos das Palestras 8

Resumos dos Hands-on 15

Resumos 18

Comissão Avaliadora de Resumos e Trabalhos 20

Ciências Básicas 25

Cirurgia 80

Dentística e Materiais Odontológicos 137

Endodontia 226

Estomatologia, Radiologia e Patologia 287

Harmonização Orofacial e Pacientes com Necessidades Especiais 382

Odontologia Legal e Saúde Coletiva 435

Odontopediatria 477

Ortodontia 532

Periodontia e Implantodontia 571

Prótese e Disfunção Temporomandibular..... 635

APRESENTAÇÃO

Há 37 anos a **Faculdade de Odontologia de Bauru da Universidade de São Paulo (FOB-USP)** iniciou uma programação científica no mês de maio, como parte de seu calendário anual, possibilitando maior interação entre a comunidade acadêmica e profissional e os(as) pesquisadores(as) e profissionais das diversas áreas da Odontologia.

Esta ideia concretizou-se com atividades que caracterizaram as chamadas jornadas odontológicas (JOB – Jornada Odontológica de Bauru) por mais de duas décadas, consolidando-se a partir de sua 22ª edição, no ano de 2009, como Congresso – o Congresso Odontológico de Bauru (COB).

Esta expressividade consolidada é fruto do compromisso da comunidade acadêmica com o objetivo de contribuir científica e socialmente com alunos e profissionais das áreas odontológicas e afins.

A continuidade de trabalho articulado entre as sucessivas comissões organizadoras, formadas principalmente por alunos da Graduação e Pós- Graduação, sob a supervisão de professores que atuam como coordenadores, tem sido uma estratégia bem sucedida.

O **37º Congresso Odontológico de Bauru**, que nesta edição homenageia a querida **Profa. Dra. Linda Wang**, foi realizado nos dias 15 à 18 de maio de 2023, na mesma semana do 62º aniversário da FOB-USP. Com o tema central **"A arte do cuidado odontológico: uma percepção humana e inovadora",** o 37º COB teve como objetivo primordial abranger as diversas áreas da Odontologia por meio de palestras integrativas, a fim de possibilitar um contato mais amplo entre as áreas e promover uma visão holística diante da relação paciente-profissional, proporcionando ao congressista um olhar multidisciplinar e transformador.

O encontro científico contou com **palestras teóricas e hands-on** de renomados(as) professores(as) e pesquisadores(as) nas diferentes áreas da Odontologia, totalizando **43 palestrantes nacionais e internacionais** e 26 horas de evento, distribuídas entre os

dias 16, 17 e 18 de maio.

s mesmos dias, também foram realizados quatro **hands-on**, com o apoio dos nossos patrocinadores, que permitiram trazer inúmeros conhecimentos técnicos.

Além disso, contamos com as **apresentações orais e de painéis** de temas variados da Odontologia, com aproximadamente 11 salas simultâneas por período, divididas de acordo com as diferentes categorias e áreas temáticas.

Pelo zelo na sua organização, a tradição de realização e o forte intuito de contribuir com a formação do profissional, com reflexos na melhoria do atendimento ao paciente, temos a certeza da relevância deste evento, continuando com o trabalho realizado pela FOB-USP por 37 anos.

Comissão Organizadora Discente e Docente do 37º COB da FOB-USP

37º COB

CONGRESSO ODONTOLÓGICO DE BAURU

PROFª DRª LINDA WANG

15 A 18 DE MAIO DE 2024

Palestras

RESUMOS DAS PALESTRAS MINISTRADAS 16/05/2024 (QUINTA-FEIRA)

Sensibilidade dentinária - uma visão global entre dentística, periodontia e reabilitação oral protética

Ministrantes: Mariana Zangrando, Victor Mosquim e Estevam Augusto Bonfante

Resumo: A hipersensibilidade dentinária (HD) é uma condição provocada pela exposição dos túbulos dentinários, resultando em desconforto diante de estímulos externos. No entanto, os profissionais da área frequentemente encontram dificuldades no diagnóstico e tratamento dos pacientes com HD. Nesta palestra, serão abordadas estratégias para diagnosticar de forma precisa essa condição e distingui-la de outras formas de sensibilidade dentária. Além disso, serão apresentadas técnicas para gerenciar os fatores desencadeantes e a escolha criteriosa de produtos dessensibilizantes adaptados a cada caso. Em seguida, serão discutidos os impactos das doenças periodontais e suas possíveis abordagens terapêuticas na exposição radicular, bem como a aplicação de procedimentos cirúrgicos para recobrir a raiz exposta.Por último, serão exploradas as opções para reabilitar pacientes com desgaste dentário severo, incluindo a seleção de materiais e técnicas adequadas para a reabilitação oral.

A ciência por trás da descontaminação na Endodontia

Ministrantes: Brenda Paula Figueiredo de Almeida Gomes, Flaviana Bombarda de Andrade eLetycia Accioly Simões Coelho

Resumo: Ressaltar a importância da descontaminação endodôntica, os desafios atuais, avanços tecnológicos, casos clínicos e estratégias de retratamento. Os palestrantes destacaram a aplicabilidade na prática clínica e as futuras direções de pesquisa, enfatizando a abordagem individualizada e colaborativa para enfrentar os desafios presentes e futuros na área.

Ortodontia inovativa e interdisciplinar

Subtópicos:

- Alinhadores estéticos em crianças: será essa mais uma opção?
- Tratamentos complexos de caninos ectópicos e agenesiasOrtodontia infantil: a importância do diagnóstico precoce

Ministrantes: Henrique Villela, Ana Cláudia de Castro Ferreira Conti e Vinícius Augusto Merino da Silva

Resumo: A importância do diagnóstico precoce em Ortodontia, fundamental para identificar e intervir em algumas más oclusões na época mais oportuna. Além disso, tratamentos complexos envolvendo agenesias/ectopias dentárias e o uso de alinhadores estéticos, também serão discutidos. Essas são condutas importantes para que os pais estejam atentos ao desenvolvimento bucal de seus filhos e busquem a avaliação de um ortodontista assim que iniciar a troca dos dentes decíduos pelos permanentes.

Endodontia e Dentística: maximizando a longevidade de dentes extensamente destruídos

Ministrantes: Murilo Priori Alcade e Giovana Speranza Zabeu

Resumo: A resolução estético-funcional de dentes com grandes destruições é uma prática clínica recorrente que apresenta desafios significativos. A integração entre a Endodontia e a Dentísticadesempenha um papel primordial na preservação e longevidade dos dentes extensamente comprometidos. É fundamental que o cirurgião-dentista compreenda a abordagem integrativa entre adentística e a endodontia para longevidade e sucesso dos dentes afetados. Esse enfoque não apenas favorece a saúde bucal, mas também contribui para a melhoria da qualidade de vida dos pacientes.

Ortognática e Harmonização: Como a HOF pode melhorar os resultados

Ministrantes: José Bastos Junior e Mônica Tassa

Resumo: A importância da harmonização orofacial associada à cirurgia ortognática como complemento, na finalização do perfil em pacientes que realizaram a cirurgia.

RESUMOS DAS PALESTRAS MINISTRADAS 17/05/2024 (SEXTA-FEIRA)

Odontologia de Mínima Intervenção: da prevenção à reabilitação

Subtópicos:

Odontologia de Mínima Intervenção como filosofia de cuidados

Mínima Intervenção no manejo de pacientes com HMI

Mínima Intervenção na reabilitação estética da HMI

Ministrantes: Leandro Augusto Hilgert, Camila Maria Bullio Fragelli e Eduardo Bresciani

Resumo: A filosofia de mínima intervenção tem como principal objetivo manter os dentes funcionais ao longo da vida do paciente. Para isso, o dentista adota uma série de cuidados que vão desde a prevenção até a detecção precoce, técnicas restauradoras minimamente invasivas e reparo de restaurações. Inicialmente focada na prevenção da cárie dentária, essa abordagem agora inclui outras condições que afetam a saúde dental, como a hipomineralização molar incisivo (HMI). A HMI é um defeito qualitativo do esmalte que resulta em opacidades demarcadas, podendo levar a perdas após a erupção dentária devido à fragilidade do esmalte decorrente do baixo conteúdo mineral. Tantoas opacidades nos dentes anteriores quanto as perdas após a erupção nos dentes posteriores representam desafios significativos na reabilitação dentária. Este curso visa apresentar a filosofia de mínima intervenção e como aplicá-la no cuidado de dentes afetados pela HMI, tanto anteriores quanto posteriores, de modo a superar os desafios restauradores sem comprometer a longevidade dental, levando em consideração também a satisfação e o bem-estar do paciente.

Mesa Redonda - Perspectivas atuais e futuras da saúde bucal no Brasil: onde estamos e onde queremos chegar

Ministrantes: Ana Estela Haddad, Doralice Severo da Cruz e Maria Fernanda de Montezuma
Tricoli

Resumo: A Mesa Redonda de Saúde Coletiva visa propor uma discussão acerca do cenário atual envolvendo a saúde bucal no Brasil e as perspectivas futuras de avanço e melhora na qualidadede vida dos indivíduos, enfatizando a importância do foco de ações voltadas para saúde bucal da população.

Ferramenta Digital Na Rotina Clínica: Cerâmica e Resina

Ministrantes: André Luís Callegari e Thiago Ottoboni

Resumo: Como as inovações digitais auxiliam no dia a dia clínico durante a realização de casos estéticos reabilitadores envolvendo resina e cerâmica.

Facetas em Resina Composta - A técnica Direta-Indireta

Ministrante: Newton Fahl Júnior

Resumo: As facetas diretas-indiretas em resinas compostas são confeccionadas intraoralmente, finalizadas extra oralmente e cimentadas na mesma consulta. Os benefícios desta técnica incluem acabamento e adaptação marginais superiores, propriedades físicas aprimoradas, modulação de cor antes da cimentação, e maior controle sobre o resultado estético. Esta palestra abordará desde os fundamentos da técnica até sua aplicação clínica na resolução de desafios estético-funcionais.

Odontologia hospitalar: uma abordagem multiprofissional e individualizada

Subtópicos:

Desafios da atuação da Odontologia Hospitalar na Oncohematologia

Manejo interdisciplinar na assistência hospitalar especializada

Demandas odontológicas em pacientes internados em hospital geral de alta complexidade

Ministrantes: Aloízio Premoli, Luiz Fernando Lourençone e Juliana Franco

Resumo: A palestra visa trazer uma visão interdisciplinar e individualizada sobre os desafios da atuação do cirurgião-dentista em ambientes hospitalares, incluindo o manejo dopaciente e a importância de uma abordagem multiprofissional.

RESUMOS DAS PALESTRAS MINISTRADAS 18/05/2024 (SÁBADO)

Era Adesiva: uma revolução na Ciência e na Arte Odontológica

Subtópicos:

Adesão aos diferentes substratos: Mecanismos e previsibilidade

Ciência e Excelência Estética em Restaurações de Resina Composta em Dentes Posteriores

Ministrantes: Ricardo Marins de Carvalho e Marcelo Carvalho Chain

Resumo: A princípio, a apresentação irá descrever os mecanismos de adesão aos diferentes substratos encontrados em odontologia e discutir a efetividade e previsibilidade dos procedimentos. Em seguida, no que diz respeito ao cenário das resinas compostas e na utilização desse material no segmento posterior, sabe-se que a indústria tem investido maciçamente para produzir materiais sofisticados/de alta qualidade. Nesse sentido, será abordado o estágio atual dos melhores materiais do mercado, bem como diferentes e simplificadas técnicas clínicas para obtenção do seu melhor desempenho.

Revolução digital: Uso de novas tecnologias na prática

Subtópicos:

Fluxo digital em periodontia e implantodontia: como implementar em minha rotinaclínica?

Prótese, estética e oclusão totalmente digital: o que ainda falta?

Explorando as Aplicações da Inteligência Artificial na Ortodontia

Ministrantes: Vitor de Toledo Stuani, Oswaldo Scopin e Felicia Miranda

Resumo: Nesse circuito de palestras abordaremos o uso de novas tecnologias na prática odontológica. Exploraremos o desenvolvimento de ferramentas baseadas em inteligência artificial para realização de análises tridimensionais para modelos dentários digitais e tomografias computadorizadas de feixe cônico. Veremos, ainda, a revolução proporcionada pelas técnicas de impressão 3D no planejamento e execução de tratamentos reabilitadores e cirúrgicos.

Saúde Oral iTOP – Mitos e Verdades

Ministrante: Ricardo Amore

Resumo: Palestra que aborda questões relativas à higiene oral e a sua relação com as doenças sistêmicas, bem como a sua relação direta com a prevenção de problemas orais esclarecendo de forma clara e objetiva qual a melhor maneira de desorganizar o biofilme oral de forma eficaz, atraumática e de fácil aceitação, embasado por fortes evidências científicas. A filosofia ITOP de higiene oral significa "profilaxia oral treinada individualmente" no contexto de que o cirurgião- dentista deve orientá-los quanto à correta técnica de higienização, considerando sempre a individualidade de cada paciente.

Perio-Implantologia Estética: Conectando ciência, biologia e tecnologia

Ministrante: Guilherme Moreira

Resumo: Reabilitar dentes anteriores perdidos é um dos grandes desafios clínicos da odontologia. Sincronizar nossa capacidade técnica com conceitos biológicos, tecnológicos, científicose humanos é a chave para adquirir bons resultados.

37º COB

CONGRESSO ODONTOLÓGICO DE BAURU

PROFª DRª LINDA WANG

15 A 18 DE MAIO DE 2024

Hands-on

RESUMOS DOS HANDS-ON MINISTRADOS 16/05/2024 (QUINTA-FEIRA)

Como alcançar o mimetismo anatômico em dentes posteriores com resinas monocromáticas/camaleão

Ministrantes: Maria Cecília Veronezi, Juliana Carvalho Jacomine, Karin Modena e Letícia Brianezzi

Resumo: Neste hands on, abordaremos as características das resinas conhecidas como "camaleão", que mimetizam a cor das paredes dentárias, realizando a restauração em um molar inferior e discutindo suas aplicações clínicas e estéticas.

RESUMOS DOS HANDS-ON MINISTRADOS 17/05/2024 (SEXTA-FEIRA)

Possibilidades da Odontologia Digital: aplicando os conceitos na prática clínica

Ministrantes: Ana Flávia Borges, Rodrigo Teixeira e Paulo Henrique Fernandes

Resumo: O HandsOn terá uma abordagem prático-teórica em que os participantes irão conhecer e praticar as possibilidades em que a tecnologia se faz presente na Odontologia. Fazem parte do conteúdo programático: Escaneamento Intra-Oral; Fluxo Digital na Reabilitação Oral; Fluxo Digital na Ortodontia; Manipulação 3D de modelos digitais.

Resinas Bioativas Injetáveis

Ministrantes: Artur Napoleão Pereira de Araújo e Marcelo Lasmar

Resumo: O hands-on de facetas injetáveis aborda a aplicação prática de duas técnicas distintas para a criação de facetas dentárias nos dentes 11 e 21. A demonstração compreende a técnica estratificada e a técnica injetável, usando resinas de massa e resinas flow. Após a apresentação, os alunos terão a oportunidade de realizar as facetas nas duas técnicas, permitindo uma experiência prática e aprofundada na aplicação desses procedimentos odontológicos.

Uso da Magnificação e aplicação do ultrassom na clínica endodôntica

Ministrantes: João Pedro Tadano e Marcos Dezoti Luiz

Resumo: Neste hands-on será abordado o conceito microsonic na endodontia: a soma do microscópio operatório ao uso do ultrassom. Os alunos terão a oportunidade de aprender esta técnica localizando canais obliterados em molares, uma das maiores dificuldades encontrada no tratamento endodôntico.

37º COB

CONGRESSO ODONTOLÓGICO DE BAURU

PROFª DRª LINDA WANG

15 A 18 DE MAIO DE 2024

Resumos

A COMISSÃO ORGANIZADORA REALIZOU A IMPORTAÇÃO DOS RESUMOS ENVIADOS PELA PLATAFORMA EVEN3. ALTERAÇÕES DE FORMATAÇÃO PODEM TER SIDO REALIZADAS PARA ATENDER AS NORMAS DO EVENTO, NO ENTANTO, CONFORME O EDITAL, O CONTEÚDO SE MANTEVE INALTERADO.

COMISSÃO AVALIADORA DE RESUMOS E TRABALHOS

Adriana Maria Fuzer Grael

Adriana Regina Colombo Pauleto

Adriana Rodrigues de Freitas Aznar

Agnes de Fátima Pereira Cruvinel

Aliny Bisaia

Alyssa Teixeira Obeid

Amanda Aparecida Maia Neves Garcia

Ana Beatriz Vieira da Silveira

Ana Virgínia Castilho

André Luis Shinohara

Andréa Lemos Falcão Procópio

Andréia Pereira de Souza Pavan

Ángel Terrero Pérez

Angélica Cristina Fonseca

Angie Patricia Castro Meran

Anna Clara Gurguel

Bárbara Margarido Brondino

Hamile Emanuella do Carmo Viotto

Beatriz Della Terra Mouco Garrido

Beatriz Martines de Souza

Beatriz Quevedo

Beatriz Sobrinho Sangalette

Bianca Katsumata de Souza

Brunna Mota Ferrairo

Caique Andrade Santos

Camila Lopes Cardoso

Camila Moreira Machado

Carla Andreotti Damante

Carolina Gachet Barbosa

Carolina Ortigosa

Carolina Ruis Ferrari

Carolina Yoshi Campos Sugio

Caroline de Paula Oliveira Gringo

Claudia Akemi Nacamura

Cleide Felício de Carvalho Carrara

Daniel Kohl Gregh

Danilo Tomazini Catani

Denise Tostes Oliveira

Diana Gabriela Soares

Dora Isabel de Sousa Martins Freitas

Eliel Soares Orenha

Elizandra Paccola Moretto de Almeida

Eloá Cristina Pambrósio

Ernesto Byron Benalcázar Jalkh

Estevam Augusto Bonfante

Even Akemi Taira

Fabio Duarte da Costa Aznar

Felicia Miranda

Fernanda Balestrero Cassiano

Fernanda Furtado Piras

Fernanda Furuse Ventura dos Santos

Fernanda Pataro Marsola Razera

Fernanda Vicioni Marques

Flavia Mauad Levy

Franciny Querubim Ionta

Gabriel Mulinari dos Santos

Gabriela Cristina de Oliveira

Gabriela de Moraes Oliveira

Gabriela Gonçalez Piai

Gabriela Lopes dos Santos

Gabriela Moura Chicrala

Genine Moreira de Freitas Guimarães

Gerson Aparecido Foratori Junior

Giovana Maria Weckwerth

Giovanna Fernanda Favero da Silva

Giovanna Speranza Zabeu

Guilherme Ferreira da Silva

Gustavo Chab Pistelli

Henrique Mateus Alves Felizardo

Isabela do Carmo Custódio

Isabela Toledo Teixeira da Silveira

Isadora Molina Sanches

Ivy Kiemle Trindade Suedam

Juliana Carvalho Jacomine

Kaique Alberto Preto

Larissa Álamo

Larissa Luri Almeida Amorim Ikejiri

Leonardo Rigoldi Bonjardim

Monique Malta Francese

Letycia Accioly Simões Coelho

Lorena Mosconi Clemente

Jefferson Freire Cardoso

Lucas José Azevedo

Luciano Reis de Araújo Carvalho

Lukas Mendes de Abreu

Mailon Cury Carneiro

Marcelo Juliano Moretto

Marcelo Zanda

Marco Antonio Marcondes de Almeida Alves Júnior

Maria Gabriela Robles Mengoa

Mariana Domingues Pordeus

Mariana Mandim Ribeiro Marques

Mariana Miranda de Toledo Piza

Mariel Ruivo Biancardi

Mariela Peralta Mamani

Mariele Vertuan

Marina Ciccone Giacomini

Marta Santos Oliveira de Valente

Martha Beteghelli Michielin

Matheus de Castro Costa

Matheus Lotto de Almeida Souza

Mattheus Augusto Siscotto Tobias

Mayara Rizzo de Lima

Michele Garcia Usó

Michyele Cristhiane Sbrana

Mirela Cesar de Barros

Mirella Lindoso Gomes Campos

Mylena Proença Costa

Nádia da Rocha Svizero

Nathaly de Oliveira Ciaramicolo

Nildiceli Leite Melo Zanella

Olivia Santana Jorge

Patrícia Elizabeth Souza Matos

Paula Karine Jorge

Paulo Henrique Martins Fernandes

Tamires de Luccas Bueno

Paulo Roberto Jara de Souza

Paulo Sérgio da Silva Santos

Pedro Rodrigues Minim

Priscilla Santana Pinto Gonçalves

Rafael Carneiro Ortiz

Rafael Ferreira

Rafael Menezes Silva

Rafael Sponchiado Cavallieri

Raimundo Sales de Oliveira Neto

Raphaelle Santos Monteiro de Sousa

Renato Yassutaka Faria Yaedú

Roberto Barreto Osaki

Samira Salmeron Zanati

Sandy Maria da Silva Costa

Sebastião Luiz Aguiar Greghi

Selene Paiva Paraguassu

Silas Antonio Juvencio de Freitas Filho

Silvio Bellini Pereira

Talita Mendes Oliveira Ventura

Thais da Costa Vinha

Valdey Suedam

Vanessa Benetello Dainezi

Verônica Caroline Brito Reia

Victor Mosquim

Victor Tatsuyuri Sakima

Vinícius Taioqui Pelá

Vitor Artur MiYahara Kondo

Vitor de Toledo Stuani

37º COB

CONGRESSO ODONTOLÓGICO DE BAURU

PROFª DRª LINDA WANG

15 A 18 DE MAIO DE 2024

Ciências Básicas

APRESENTAÇÃO ORAL - GRADUAÇÃO
PESQUISA/REVISÃO SISTEMÁTICA

Abordagem inovadora contra a erosão dentária: efeito sinérgico da hemoglobina associada ao trimetafosfato de sódio

Karolyne Sayuri de Araujo Kitamoto[1] (0000-0003-2569-2624), Carolina Ruis Ferrari[1] (0000-0002-3997-043X), Monique Malta Francese[1] (0000-0002-6320-5930), Juliano Pelim Pessan[2] (0000-0002-1550-3933), Marília Afonso Rabelo Buzalaf[1] (0000-0002-5985-3951)

[1] Departamento de Ciências Biológicas, Faculdade de Odontologia de Bauru, Universidade de São Paulo, Bauru, São Paulo, Brasil
[2] Departamento de Odontologia Preventiva e Restauradora, Faculdade de Odontologia de Araçatuba, Universidade Estadual Paulista, Araçatuba, São Paulo, Brasil

A erosão dentária é caracterizada pela perda de tecido dentário mineralizado devido à exposição a ácidos de origem não bacteriana. Recentemente, a hemoglobina (Hb) foi identificada como resistente à ação de ácidos intrínsecos e o trimetafosfato de sódio (TMP) mostrou-se promissor contra a desmineralização do esmalte. Este estudo teve como objetivo avaliar os efeitos da Hb associada com diferentes concentrações de TMP na erosão inicial do esmalte in vitro. Noventa amostras de esmalte bovino (4x4 mm) foram preparadas e divididas em 6 grupos (n/grupo=15), de acordo com os tratamentos: Água deionizada (controle negativo); Elmex Erosion ProtectionTM (800 ppm Sn2+, 500 ppm F-; controle positivo); 1,0 mg/mL Hb; 1,0 mg/mL Hb + 0,5% TMP; 1,0 mg/mL Hb +1,0% TMP; 1,0 mg/mL Hb + 3,0% TMP. As amostras foram tratadas com as respectivas soluções (250 µL, 2 h, 37 oC) e, em seguida, a película adquirida do esmalte foi formada durante 2h usando um pool de saliva humana estimulada. Posteriormente, foram submetidas a desafios erosivos com HCl 0,01 M (pH 2,3, por 10 s) para simular a erosão intrínseca, uma vez por dia, durante 3 dias consecutivos. A desmineralização foi avaliada pela alteração de percentual da dureza superficial (%SHC) e pela intensidade relativa de reflexão superficial (%SRI) pelo Reflectômetro Optipen. Os dados foram analisados por meio dos testes de ANOVA e Tukey ($p < 0,05$). O controle negativo apresentou significativamente menos proteção para ambas as variáveis em comparação com os outros grupos (%SHC 46,16±1,0%; %SRI 53,08±5,16%). Em relação a %SHC, o tratamento mais eficaz foi 1,0 mg/mL Hb + 0,5% TMP (11,10±3.38%), superando todos os grupos, incluindo o controle positivo (30,50±1,94%). A melhor proteção para %SRI foi observada em 1,0mg/mL Hb (81,32±2,13%). Conclui-se que este estudo sugere uma nova abordagem para tratamentos combinando Hb com um elemento inorgânico (TMP), aumentando o potencial protetor, oferecendo inovação para a prevenção da erosão dentária.

Fomento: FAPESP (2022/11297-3)

Análise do efeito antimicrobiano em bactérias cariogênicas e o efeito citotóxico em fibroblastos da *Malva sylvestris*

Keyth Caroline dos Santos Araújo[1], Aline Silva Braga[1], Adriano Souza Pessoa[1], Luiz Henrique Pollo[1], Rodrigo Cardoso de Oliveira[1], Ana Carolina Magalhães[1] (0000-0002-6413-5348)

[1] Departamento de Ciências Biológicas, Faculdade de Odontologia de Bauru, Universidade de São Paulo, Bauru, São Paulo, Brasil

Este estudo avaliou os efeitos antimicrobianos da *Malva sylvestris*, bem como seus efeitos citotóxicos. O extrato foi obtido da planta proveniente da Bulgária, através do método de percolação. Foram realizados testes de Concentração Inibitória Mínima (CIM) e Concentração Bactericida Mínima (CBM) para *Streptococcus mutans* (ATCC 25175) e *Lactobacillus casei* (ATCC 90028), $1.5x10^8$ células/mL seguindo a escala de McFarland, em meio de Caldo de Cérebro Coração (BHI), utilizando placas de 96 poços. As concentrações do extrato analisadas foi de 2,5 a 40 mg/mL, e o controle positivo de 0,05% a 12,5% (0,5-125 mg/mL - PerioGard® - 0,12% de clorexidina-CHX), em triplicata biológica (n=9/grupo). Meio BHI puro foi usado como controle negativo. A absorbância foi medida no início e após 24 horas, em 540 nm. Fibroblastos gengivais humanos (FGH) foram cultivados em meio DMEM/HEPES completo (10% de soro fetal bovino e 1% de antibiótico). As células foram plaqueadas a 5×10^3 por poço em uma placa de 96 poços e, após a aderência, tratadas com concentrações variando de 0,39 a 20 mg/mL (n=16/grupo) por 1 minuto. Após 24h em DMEM puro, a viabilidade celular foi determinada usando brometo de 3-(4,5-dimetiltiazol-2-il)-2,5 difeniltetrazólio para avaliar a atividade mitocondrial por redução de MTT, a 550 nm. Os dados de MTT foram analisados por teste ANOVA one-way/post-hoc seguido de Dunnett com $p<0,05$. As CIMs foram estabelecidas para o extrato em 35 mg/mL e para 0,19% (1,9 mg/mL) para CHX em *S. mutans*. Nenhuma das concentrações do extrato apresentou CBM. As concentrações ≤ 2 mg/mL do extrato e ≤1,56% (15,6 mg/mL) de CHX (95%±6% de viabilidade) não tiveram efeito citotóxico significativo em comparação com o controle- apenas DMEM (100%). Concentrações mais altas do que as citadas reduziram a viabilidade das células em uma faixa de 38-56% ($p<0,001$). O extrato de *Malva sylvestris* tem menor efeito antimicrobiano, mas é menos citotóxico do que CHX.

Fomento: FAPESP (2021/13664-0, 2021/13602-5)

Análise dos efeitos do cloridrato de metilfenidato no fluxo, composição bioquímica e estado redox salivar de ratos

José Vitor Furuya de lima[1] (0009-0004-8614-7691), Lauani Murakami Lopes[1] (0009- 0007-7638-6439), Renan José Barzotti[1] (0009-0004-4702-6985), Larissa Victorino Sampaio[1] (0000-0002-0171-2291), Arieli Raymundo Vazão[1] (0000-0003-4991-6012), Antonio Hernandes Chaves Neto[1] (0000-0001-6481-5506)

[1] Departamento de Ciências Básicas, Faculdade de Odontologia de Araçatuba, Universidade Estadual Paulista, Araçatuba, São Paulo, Brasil

Cloridrato de metilfenidato (MTF) é o psicoestimulante de primeira escolha para o tratamento de crianças e adultos com Transtorno do Déficit de Atenção com Hiperatividade (TDAH). Entretanto, o uso abusivo, conhecido como “doping intelectual”, vem crescendo entre jovens adolescentes e está se tornando um grave problema de saúde pública entre os universitários brasileiros. O objetivo desse estudo foi analisar os efeitos do MTF no fluxo, composição bioquímica e estado redox salivar. Para tanto, ratos Wistar (4 semanas), foram divididos aleatoriamente em 2 grupos (n=10): Controle (solução salina) e MFT (3 mg/kg/dia), os quais foram administrados por 28 dias via gavagem intragástrica. A dose escolhida assemelha-se à janela terapêutica do tratamento do TDAH em humanos, além de ser efetiva em melhorar aprendizagem espacial, memória, atenção e a atividade locomotora em ratos. Após o tratamento, a saliva induzida por pilocarpina foi coletada para análise dos parâmetros salivares (CEUA FOA/UNESP n° 255/2023). A normalidade dos resultados foi analisada pelo teste de Shapiro-Wilk e as comparações foram realizadas por meio do teste t de Student não-pareado. O MTF não afetou o pH salivar, mas reduziu a capacidade tamponante ($p > 0,01$) e a taxa de fluxo salivar (mL/min/g de glândula salivar) ($p < 0,01$). Por sua vez, MTF aumentou a proteína total ($p < 0,01$) e a atividade da amilase ($p < 0,01$). Além disso, o MTF promoveu o aumento das concentrações de cálcio ($p > 0,01$) e fosfato ($p > 0,05$), enquanto as concentrações de sódio, potássio e cloreto não diferiram entre os grupos. A capacidade antioxidante total ($p > 0,05$) e o dano oxidativo proteico ($p > 0,05$) foram inferiores no grupo MTF, enquanto as concentrações do dano oxidativo lipídico foram semelhantes entre os grupos. O presente estudo sugere que o tratamento com MTF causa redução do fluxo, prejuízo na composição salivar e desequilíbrio do estado redox, o que pode ser considerado um fator de risco para a saúde bucal.

Fomento: FAPESP (2023/12031-0, 2023/12875-3)

Associação de dexametasona e zoledronato afeta o reparo alveolar e níveis séricos de marcadores ósseos em camundongos

Ana Julia Moreno Barreto[1] (0000-0002-0067-1192), Raquel Barroso Parra da Silva[1], Cláudia Cistina Biguetti[2] (0000-0003-4503-3108), Antonio Hernandes Chaves Neto[1] (0000-0001-6481-5506), Mariza Akemi Matsumoto[1] (0000-0001-5389-0105)

[1] Departamento de Ciências Básicas, Faculdade de Odontologia de Araçatuba, Universidade Estadual Paulista, Araçatuba, São Paulo, Brasil
[2] Departamento de Bioengenharia, Universidade do Texas em Dallas, Dallas, Estados Unidos

A homeostasia do metabolismo ósseo pode ser influenciada por uma série de fatores incluindo os medicamentosos, não somente por aqueles que interferem diretamente nas células ósseas, mas também, pelos que atuam no sistema imunológico. O presente avaliou os efeitos sistêmicos causados pelas drogas dexametasona (DX) e ácido zoledrônico (ZL), administradas isoladamente e concomitantemente, por meio da análise dos níveis séricos de parâmetros relacionados ao metabolismo ósseo durante o curso do processo de reparo alveolar em camundongos C57Bl/6J. Para tanto, foram utilizados 40 camundongos da linhagem C57Bl/6J machos com idade entre 12 e 18 semanas, peso médio de 28 gramas, os quais foram submetidos à exodontia do incisivo superior direito e divididos em quatro grupos distintos de acordo com o tratamento: Controle – tratados com 0,05 ml de soro fisiológico 0,9% IP, DX - 5 mg/Kg de DX IP, ZL- 50 µg/Kg de ZL IP e DX+ZL – 5mg/kg de DX IP e 50 ug/Kg de ZL IP. Os animais de todos os grupos receberam os respectivos tratamentos uma vez por semana por quatro semanas previamente à exodontia, continuando até os períodos de eutanásias, de 7 e 30 dias, quando foram coletados o sangue para análise dos níveis séricos de fosfatase alcalina (FAL), TRAP total, cálcio e fósforo por meio de ensaios colorimétricos, bem como as maxilas contento os alvéolos para análise histopatológica dos cortes corados com hematoxilina e eosina (HE). Os alvéolos do grupo Controle repararam sem intercorrências. Já os animais tratados com ZL e DX apresentaram reparo ósseo precoce e tardio, respectivamente. Níveis elevados de FAL e TRAP foram detectados no grupo ZL aos 7 dias, enquanto cálcio e fósforo mostraram-se elevados no grupo DX aos 30 dias. Deste modo, concluiu-se que a administração das drogas ZL e DX interferiram de modo distinto no reparo alveolar, bem como nos níveis séricos de marcadores ósseos durante o processo de reparo alveolar.

Fomento: FAPESP (2020/03723-7)

Bioengenharia tecidual: uso de biocomplexo, biopolímero de fibrina, fotobiomodulação e curcuma longa à regeneração óssea

Caio Augusto Imai[1] (0009-0002-8992-0438), Lorrana de Souza Landim Xavier[2], Daniela Buchaim[2] (0000-0002-9914-1262), Carlos Henrique Bertoni Reis[2] (0000-0001-9001- 6345), Elen Landgraf Guiguer[2,3] (0000-0002-9930-9694), Rogério Leone Buchaim[1] (0000-0002-5881-2218)

[1] Departamento de Ciências Biológicas, Faculdade de Odontologia de Bauru, Universidade de São Paulo, Bauru, São Paulo, Brasil
[2] Universidade de Marília, Marília, São Paulo, Brasil
[3] Faculdade de Tecnologia de Marília, Marília, São Paulo, Brasil

A Bioengenharia pesquisa o reparo ósseo, seus tratamentos e terapias alternativas. O uso de biomateriais surge como alternativa de preenchimento de defeitos ósseos críticos e estes, potencializados por terapias com laser, biopolímero de fibrina e uso de Curcuma longa. O objetivo do trabalho foi avaliar os efeitos da terapia por fotobiomodulação e da Curcuma longa no processo de reparo ósseo de defeitos críticos preenchidos pelo biocomplexo QualyBone BCP (hidroxiapatita e fosfato tricálcico) associado ao biopolímero de fibrina como scaffold. Usou-se 40 ratos divididos em 8 grupos (n=5): Grupo Biopolímero (GB); Grupo Biopolímero Laser (GBL); Grupo Biopolímero Biomaterial (GBB); Grupo Biopolímero Biomaterial Laser (GBBL); Grupo Biopolímero Curcuma (GBC); Grupo Biopolímero Curcuma Laser (GBCL); Grupo Biopolímero Biomaterial Curcuma (GBBC) e Grupo Biopolímero Biomaterial Curcuma Laser (GBBCL). Realizou-se osteotomia circular de 5 mm de diâmetro nos ossos parietais, e o preenchimento com biocomplexo e biopolímero de fibrina apenas nos grupos GBL, GBBL, GBCL, GBBCL. Os grupos GBC, GBCL, GBBC, GBBCL receberam diariamente Curcuma longa até a eutanásia. Após a cirurgia, os grupos GBL, GBBL, GBCL e GBBCL passaram pelo tratamento com o equipamento Therapy XT DMC®, em modo contínuo, espectro infravermelho, área de feixe de 0,043 cm^2, potência útil do emissor: 100 mW ± 20%, irradiância no alvo de 2,32 W /cm^2, tempo de aplicação: 40 s/ponto, três vezes na semana até a eutanásia aos 42 dias. As imagens microtomográficas bidimensionais exibem uma neoformação nas margens do defeito em direção ao centro em todos os grupos. Os grupos GBBL e GBBCL tiveram as maiores médias, mostrando que o uso da terapia por fotobiomodulação tem efeitos positivos no processo de neoformação óssea em defeitos preenchidos pelo biomaterial, associado ao biopolímero de fibrina, acelerando a regeneração óssea. A associação com a Curcuma Longa não apresentou interferências evidenciadas neste processo.

Combinação de uma cistatina derivada da MaquiBerry e fluoreto de sódio para o controle da erosão dentária inicial

Gustavo Cassalate da Silva[1] (0009-0006-8843-8331), Marília Afonso Rabelo[1] (0000- 0002-5985-3951), Mariana Miranda de Brito[1] (0009-0007-3559-0564), Even Akemi Taira[1] (0000-0003-0853-1335), Flávio Henrique da Silva[2] (0000-0003-3329-4597), Vinícius Taioqui Pelá[1] (0000-0001-7933-4422)

[1] Departamento de Ciências Biológicas, Faculdade de Odontologia de Bauru, Universidade de São Paulo, Bauru, São Paulo, Brasil
[2] Departamento de Genética Evolutiva e Biologia Molecular, Universidade Federal de São Carlos, São Carlos, São Paulo, Brasil

Recentemente, uma cistatina derivada da MaquiBerry (MaquiCPI-3) demonstrou proteção para a erosão dentária do esmalte em um protocolo in vitro. Entretanto, o uso da MaquiCPI-3 com outros componentes poderia potencializar o seu efeito protetor contra a erosão dentária. Assim, o objetivo deste estudo foi avaliar a combinação de MaquiCPI-3 com um componente inorgânico (fluoreto de sódio) para a prevenção da erosão dentária inicial *in vitro*. Este projeto foi aprovado pelo Comitê de Ética em Pesquisa. Foram confeccionadas 75 amostras de esmalte bovino padronizada (4x4 mm). Três voluntários foram selecionados para a coleta de saliva estimulada. Também foi realizada a expressão heteróloga da MaquiCPI-3, usando uma cepa bacteriana *E. coli*. As amostras foram distribuídas em 5 grupos (n=15/grupo): Água deionizada (Controle negativo); Solução comercial – $SnCl_2$/NaF/AmF 800 ppm Sn^{+2}, 500 ppm F, Elmex™ - Erosion (Controle positivo); MaquiCPI-3 0.5 mg/mL, NaF 500 ppm; e combinação de MaquiCPI-3 0.5 mg/mL com NaF 500 ppm. Inicialmente, as amostras foram tratadas (250µL, 2min, 37°C). Em seguida, a película adquirida (PA) foi formada (250µL, 1h, 37°C). Posteriormente, as amostras foram submetidas ao desafio erosivo (1%, pH3,6, 1mL, 1min, 30°C). Estes procedimentos foram realizados durante 3 dias consecutivos. As análises de porcentagem da intensidade de reflexão da superfície (%IRS) foram realizadas usando o Reflectômetro Optipen. Os dados foram analisados por ANOVA/Tukey ($p<0.05$). Os grupos da Água deionizada e NaF apresentaram uma menor %IRS (significativamente) em relação aos demais tratamentos, os quais não apresentaram diferenças significativas entre si. Estes resultados indicam que não existe a necessidade da incorporação do componente inorgânico (NaF) para favorecer a proteção do esmalte, ou seja, apenas a solução de tratamento contendo a MaquiCPI-5 foi capaz de prevenir a erosão dentária inicial do esmalte in vitro.

Fomento: FAPESP (2023/11487-0, 2022/13268-0, 2019/26070-1)

Dentifrício com Quitosana associado ao TiF4 ou NaF na prevenção de cárie em esmalte sob modelo de biofilme microcosmo

Mariana Carvalho de Barros[1] (0000-0002-3922-8550), Monique Malta Francese[1] (0000- 0002-6320-5930), Bruna Arisa Nakayama Urasaki[1] (0009-0009-8996-2049), Carolina Ruis Ferrari[1] (0000-0002-3997-043X), Aline Silva Braga[1] (0000-0002-9331-1531), Ana Carolina Magalhães[1] (0000-0002-6413-5348)

[1] Departamento de Ciências Biológicas, Faculdade de Odontologia de Bauru, Universidade de São Paulo, Bauru, São Paulo, Brasil

Este trabalho *in vitro* teve como objetivo analisar o efeito de um dentifrício experimental contendo Quitosana, associada ou não ao TiF4 ou NaF, na prevenção da cárie em esmalte sob modelo de biofilme microcosmo. O biofilme microcosmo foi produzido a partir de saliva humana misturada com saliva de McBain (0,2% de sacarose), inserido em placas de 24 poços, contendo amostras de esmalte bovino (4x4mm), durante cinco dias, a 5% de CO2 e 37 °C. Do segundo até o último dia foram aplicadas as suspensões de dentifrícios 1:3 água (1ml por poço, 1min/ dia): 1) TiF4 (1400 ppm F^-) + Quitosana 0,5% (75% desacetilação, 500 mPas); 2) TiF4 (1400 ppm F^-); 3) NaF (1400 ppm F^-) + Quitosana 0,5% (75% desacetilação, 500 mPas); 4) NaF (1400 ppm F^-); 5) Quitosana 0,5% (75% desacetilação, 500 mPas); 6) Elmex® caries protection (GABA, Suíça, 1450 ppm F^-, AmF, controle positivo para cárie); 7) Placebo sem F (controle negativo); 8) PBS. O cultivo foi realizado em quadruplicata biológica (n=3 para cada repetição, n final=12/grupo). Em relação à Microdureza Superficial (MS), os únicos tratamentos capazes de reduzir a perda de dureza superficial foram Quitosana com TiF4, (84,39±4,02%), Quitosana com NaF (84,37±2,26) e TiF4 apenas (86,40±5,25), comparados ao Placebo (95,86±1,89) e ao PBS (95,98±1,29) (teste de Kruskal-Wallis e Dunn, $p < 0,0001$). Em relação à análise de Microrradiografia Transversal (TMR), não houve diferenças significativas entre os grupos para a variável de perda mineral integrada (teste de Kruskal-Wallis, $p > 0,05$); quanto à profundidade da lesão, o único tratamento capaz de reduzir esta variável foi o dentifrício Elmex (98,63±30,19 µm) comparado ao PBS (139,15±20,70) (ANOVA, $p = 0,0033$). Portanto, os dentifrícios contendo Quitosana, associada ao TiF4 ou NaF, minimizaram a perda de dureza superficial, o que não refletiu em uma proteção subsuperficial efetiva.

Fomento: FAPESP (2022/07982-2, 2022/07715-4)

Dentifrício contendo TiF4 e Quitosana tem efeito antimicrobiano sobre bactérias cariogênicas *in vitro*?

Julia Pereira Bicalho[1] (0000-0001-8261-189X), Monique Malta Francese[1] (0000-0002-6320-5930), Mariana Carvalho de Barros[1] (0000-0002-3922-8550), Carolina Ruis Ferrari[1] (0000-0002-3997-043X), Mariele Vertuan[1] (0000-0002-9254-3226), Ana Carolina Magalhães[1] (0000-0002-6413-5348)

[1] Departamento de Ciências Biológicas, Faculdade de Odontologia de Bauru, Universidade de São Paulo, Bauru, São Paulo, Brasil

Este trabalho *in vitro* teve como objetivo analisar o efeito antimicrobiano de um dentifrício experimental contendo TiF4 e Quitosana (Ch) sob modelo de biofilme microcosmo. O biofilme microcosmo foi produzido a partir de saliva humana misturada com saliva de McBain (0,2% de sacarose), inserido em placas de 24 poços, contendo amostras de esmalte bovino (4x4mm), durante cinco dias, a 5% de CO2 e 37 °C. Do segundo até o último dia foram aplicadas as suspensões de dentifrícios 1:3 água (1ml por poço, 1min/ dia): 1) TiF4 (1400 ppm F^-) + Quitosana 0,5% (75% desacetilação, 500 mPas); 2) TiF4 (1400 ppm F^-); 3) NaF (1400 ppm F^-) + Quitosana 0,5% (75% desacetilação, 500 mPas); 4) NaF (1400 ppm F^-); 5) Quitosana 0,5% (75% desacetilação, 500 mPas); 6) Elmex® caries protection (GABA, Suíça, 1450 ppm F^-, AmF, controle positivo para cárie); 7) Placebo sem F (controle negativo); 8) PBS. O cultivo foi realizado em quadruplicata biológica (n=3 para cada repetição, n final=12/grupo). A Contagem de Unidades Formadoras de Colônias (UFC) oriundas no biofilme microcosmo foi realizada para Lactobacilos totais e Streptococcus mutans e não houve diferenças significativas entre os grupos testados (ANOVA: *S. mutans/ S. sobrinus* p=0,932 e Lactobacillus sp. p =0,487). Em relação à Microdureza Superficial (MS), os únicos tratamentos capazes de reduzir a perda de dureza superficial do esmalte foram Quitosana com TiF4, (84,39±4,02%), Quitosana com NaF (84,37±2,26) e TiF4 apenas (86,40±5,25), comparados ao Placebo (95,86±1,89) e ao PBS (95,98±1,29) (teste de Kruskal-Wallis e Dunn, $p < 0,0001$). Portanto, os dentifrícios contendo Ch com TiF4 ou NaF minimizaram a perda de dureza superficial, o que não está relacionado ao possível efeito antimicrobiano.

Fomento: FAPESP (2023/07784-9, 2022/07715-4)

Engenharia de película adquirida: associação da CaneCPI-5 com trimetafosfato de sódio reduz a erosão inicial *in vitro*

Anna Clara de Mello Zonta[1] (0009-0001-2823-4963), Carolina Ruis Ferrari[1] (0000-0002- 3997-043X), Karolyne Sayuri de Araujo Kitamoto[1] (0000-0003-2569-2624), Even Akemi Taira[1] (0000-0003-0853-1335), Juliano Pelim Pessan[2] (0000-0002-1550-3933), Marília Afonso Rabelo Buzalaf[1] (0000-0002-5985-3951)

[1] Departamento de Ciências Biológicas, Faculdade de Odontologia de Bauru, Universidade de São Paulo, Bauru, São Paulo, Brasil
[2] Departamento de Odontologia Preventiva e Restauradora, Faculdade de Odontologia de Araçatuba, Universidade Estadual Paulista, Araçatuba, São Paulo, Brasil

O objetivo do presente estudo foi avaliar o efeito protetor da fitocistatina derivada da cana-de-açúcar (CaneCPI-5) associada ou não a diferentes concentrações de trimetafosfato de sódio (TMP) contra a erosão dentária inicial em esmalte *in vitro.* Foram preparadas 135 amostras de esmalte bovino as quais foram divididas em 9 grupos (n/grupo=15), de acordo com os tratamentos: Água deionizada (controle negativo); Solução Elmex Erosion Protection™ (controle positivo); 0,1mg/mL CaneCPI-5; TMP 0,5%; 1,0% TMP; 3,0% TMP; 0,1mg/mL CaneCPI-5 + 0,5% TMP; CaneCPI-5 0,1mg/mL + TMP 1,0%; 0,1 mg/mL CaneCPI-5 + 3,0% TMP. As amostras foram tratadas com as respectivas soluções por 2h (250 µL, 2 h, 37 ºC) e a película adquirida do esmalte foi formada ao longo de 2h usando pool de saliva humana estimulada. Posteriormente, os espécimes foram submetidos ao desafio com ácido cítrico, por 1 minuto. Esses procedimentos foram realizados uma vez ao dia por 3 dias consecutivos. A desmineralização foi avaliada pela variação percentual da dureza superficial (%SHC) e pelo cálcio liberado no ácido cítrico que foi analisado pelo método Arsenazo III. Os dados foram analisados pelos testes de Kruskal-Wallis/Dunn ($p < 0,05$). Os grupos TMP isolados não apresentaram proteção quando comparados à água deionizada. Em relação a %SHC, o grupo CaneCPI-5 + 3% TMP (26,76±3,01%) foi o tratamento mais eficaz quando comparado ao grupo CaneCPI-5 (36,96±3,49%) ($p<0,05$). Na análise do cálcio liberado no ácido cítrico pelo método do Arsenazo III, os únicos grupos que não apresentaram diferença significativa em relação ao controle positivo 1 (0,007±0,005mM) foi a combinação de CaneCPI-5 + TMP 0,5% (0,022±0,011mM) e o controle positivo 2 (0,014±0,012mM), mostrando menor quantidade de cálcio liberado no ácido cítrico. Pode-se concluir que a associação do TMP com a CaneCPI-5 reduziu a erosão inicial do esmalte *in vitro*, fornecendo uma nova perspectiva para o desenvolvimento de produtos odontológicos com estes compostos.

Fomento: FAPESP (2023/11617-0)

Acurácia da termometria digital e termografia infravermelha para a aferição da temperatura em serviço odontológico

Roberta Accioly Valentin dos Santos[1] (0009-0000-8584-8032), Nicolas Silva Dos Santos[2] (0009-0007-0445-9555), Pedro Wolf Bueno Picão[3] (0009-0002-0730-2047) Fernanda Carvalho[2] (0000-0003-2898-6943), Sarah Souza Lima[4] (0000-0001-5217- 342X), Alena Ribeiro Alves Peixoto Medrado[4] (0000-0003-4074-4680)

[1] Universidade Cesumar, Maringá, Paraná, Brasil
[2] Escola Bahiana de Medicina e Saúde Pública, Salvador, Bahia, Brasil
[3] Universidade de Campinas, Campinas, São Paulo, Brasil
[4] Instituto de Ciências da Saúde, Universidade Federal da Bahia, Salvador, Bahia, Brasil

O objetivo deste estudo foi analisar comparativamente as temperaturas medidas por termometria digital convencional e termografia infravermelha, vez que o cenário global enfrenta inúmeras infecções seguidas de febre, como Influenza e COVID-19, e a medição da temperatura têm sido amplamente utilizado como medida de contenção. A pesquisa foi feita por amostragem com 25 pacientes do sexo feminino, consideradas elegíveis aquelas com idade entre 45 e 55 anos, sem comorbidades e mediante assinatura do termo de consentimento. Ademais, foram excluídas lactantes, grávidas, portadoras de doenças autoimune e infectocontagiosas, tabagistas ou portadoras de assimetrias térmicas maior ou igual a 0,3ºC. Para a captura das imagens térmicas, as pacientes foram posicionadas na cadeira odontológica com plano horizontal de Frankfurt, a câmera estava com altura e distância do rosto da voluntária de 1 metro e a temperatura ambiente controlada por termo-higrômetro em torno de 22ºC, com a umidade de no máximo 60%. Foram submetidas a registros de temperatura usando termogramas do túnel térmico cerebral (TBT) e região frontal, e termometria digital da região frontal. Os dados obtidos nos dois sítios anatômicos avaliados foram analisados estatisticamente para criar um gráfico de dispersão de temperatura. Observou-se que a temperatura média aferida com a termometria digital foi de 36,3ºC com desvio padrão de ±0,60ºC, apresentando maior valor em relação à Termografia Infravermelha, bem como menor variação das temperaturas médias individuais ($p<0,05$). A termometria digital apresentou baixa especificidade, enquanto a termografia infravermelha mostrou- se uma ferramenta com maior sensibilidade para mensuração da temperatura corporal, principalmente na região do túnel térmico cérebro-pálpebra (BTT) que representa uma ligação entre a pele e o seio cavernoso ao redor do centro termorregulador hipotalâmico que transfere energia térmica cerebral para a superfície da pele através de uma via termo física.

Fomento: CNPq (51B4-49CC-8E85-0DAC)

Uma nova cistatina derivada da MaquiBerry (MaquiCPI-3) para a prevenção da erosão dentária inicial in vivo

Mariana Miranda de Brito[1] (0009-0007-3559-0564), Marília Afonso Rabelo Buzalaf[1] (0000-0002-5985-3951), Gustavo Cassalate da Silva[1] (0009-0006-8843-8331), Carolina Ruis Ferrari[1] (0000-0002-3997-043X), Flávio Henrique da Silva[2] (0000-0003-3329- 4597), Vinícius Taioqui Pelá[1] (0000-0001-7933-4422)

[1] Departamento de Ciências Biológicas, Faculdade de Odontologia de Bauru, Universidade de São Paulo, Bauru, São Paulo, Brasil
[2] Departamento de Genética Evolutiva e Biologia Molecular, Universidade Federal de São Carlos, São Carlos, São Paulo, Brasil

O uso de componentes orgânicos é uma nova abordagem para o controle da erosão dentária. Recentemente, uma cistatina foi descoberta recombinantemente da MaquiBerry (MaquiCPI-3) e demonstrou proteção para o esmalte contra a erosão dentária *in vitro*. Entretanto, o desenvolvimento de protocolos *in vivo* é de extrema importância para confirmar a aplicação clínica deste tratamento. Assim, o objetivo deste estudo foi avaliar o efeito protetor de um enxaguante bucal contendo MaquiCPI-3 em um protocolo envolvendo a engenharia de película adquirida para a proteção da erosão dentária inicial *in vivo*. Foi aprovado o Comitê de Ética em Pesquisa e selecionados quinze participantes. O estudo foi conduzido de maneira cruzada e duplo-cega em 3 fases: 1- Água deionizada (Água; controle negativo); 2- Solução comercial com SnCl2/NaF/AmF (800 ppm Sn^{+2} 2.500 ppm F^{-}, Erosion Protection® (Elmex; controle positivo); 3- MaquiCPI-3 0,5 mg/mL (MaquiCPI-3; grupo experimental). Em cada fase, foi realizado os seguintes procedimentos na face vestibular dos incisivos centrais superiores: profilaxia, tratamento com as soluções de bochechos acima (10 mL, 1 min), formação da película adquirida do esmalte (2 h), desafio erosivo por meio de biópsia (10 µL de ácido cítrico 1%, pH 2,5, por 10 s). O ácido cítrico foi coletado e o cálcio presente foi analisado pelo método colorimétrico do Arsenazo III. Para a análise estatística, os dados foram verificados pelos testes de Kruskal-Wallis e Dunn, considerando $p<0,05$. O grupo experimental MaquiCPI-3 demonstrou uma menor liberação de cálcio no ácido cítrico (significativamente) em comparação aos grupos Água e Elmex, os quais não apresentaram diferença significativa entre eles. Em conclusão, o enxaguante contendo MaquiCPI-3 apresentou um efeito preventivo para a erosão dentária inicial *in vivo* por meio dos procedimentos da engenharia de película adquirida. Estes importantes resultados serão direcionados para o desenvolvimento de novos produtos odontológicos.

Fomento: FAPESP (2023/14691-7, 2022/13268-0, 2019/26070-1)

Engenharia de Película Adquirida e do Microbioma do Biofilme após bochecho com solução de hemoglobina

Thayna Kathllen da Silva[1], Tamara Teodoro Araujo[1], Marília Alfonso Rabelo Buzalaf[1] (0000-0002-5985-3951)

[1] Departamento de Ciências Biológicas, Faculdade de odontologia de Bauru, Universidade de São Paulo, Bauru, São Paulo, Brasil

A identificação de proteínas ácidos- resistentes, incluindo a hemoglobina-(Hb), dentro da película de esmalte adquirida (PAE), levou à proposição do conceito de "engenharia de película adquirida", que modifica a PAE pela incorporação de proteínas específicas, apresentando uma estratégia inovadora para prevenir a desmineralização dental. Combinando protocolos de prova de conceito *in vivo-in vitro*, buscamos revelar o impacto da incorporação da Hb na PAE, no microbioma do biofilme e na desmineralização do esmalte. Estudos *in vivo*: 10 voluntários, em 2 experimentos, bochecharam (10mL,1min) com: água desionizada (controle negativo) ou 1,0mg/mL Hb. A PAE e o biofilme foram formados por 2 ou 3h e coletados. A PAE foi análisada por proteômica quantitativa livre de marcadores e o biofilme por Next-Generation-Sequence-16S-rRNA. No estudo *in vitro*, foi empregado um protocolo de biofilme de microcosmo. Setenta e dois espécimes de esmalte bovino foram tratados com: 1)Solução Tamponada de Fosfato-PBS, 2) Clorexidina0,12%, 3)500ppm de NaF; 4)1,0 mg/mL de Hb; 5)2,0 mg/mL de Hb e 6)4,0 mg/mL de Hb. O biofilme foi cultivado por 5 dias. As analyses de resazurina, unidades formadoras de colônias(UFC) e Microrradiografia Transversal(TMR) foram realizadas. O proteômica e o microbioma revelaram que a Hb aumentou as proteínas com propriedades antioxidantes, antimicrobianas, e ácidos-resistentes, afinidade à hidroxiapatita, mostrou uma redução de bactérias patogênicas bucais, *Veillonela parvula*, *Streptococcus spp., Prevotella nigrescens e Selemonas sputigena.* Experimentos *in vitro* demonstraram que a concentração mais baixa de Hb foi a mais eficaz na redução da atividade bacteriana, nas colônias de UFC e na desmineralização do esmalte comparado ao PBS (ANOVA $p<0,05$). Esses achados sugerem que a Hb poderia ser incorporada em produtos odontológicos anticáries, destacando seu potencial para a engenharia da PAE e do microbioma do biofilme.

Fomento: FAPESP (2019/08032-5, 2019/26070-1)

Solução de tratamento contendo cistatina e cloreto de estanho para a proteção da erosão do esmalte inicial *in vitro*

Geórgia Almeida Sant'Ana[1] (0009-0009-0688-9094), Marília Afonso Rabelo[1] (0000-0002-5985-3951), Talita Mendes Oliveira Ventura[1] (0000-0003-2101-1350), Even Akemi Taira[1] (0000-0003-0853-1335), Flávio Henrique da Silva[2] (0000-0003-3329-4597), Vinícius Taioqui Pelá[1] (0000-0001-7933-4422)

[1] Departamento de Ciências Biológicas, Faculdade de Odontologia de Bauru, Universidade de São Paulo, Bauru, São Paulo, Brasil
[2] Departamento de Genética Evolutiva e Biologia Molecular, Universidade Federal de São Carlos, São Carlos, São Paulo, Brasil

Há pouco tempo foi evidenciada a produção recombinante de uma proteína proveniente da MaquiBerry (MaquiCPI-3), a qual constatou proteção para o esmalte dentário in vitro. Contudo, existe a possibilidade de que a combinação desta proteína com outros componentes possa potencializar seu efeito protetor contra a erosão dentária. Dessa forma, o objetivo deste estudo foi analisar a utilização conjunta da MaquiCPI-3 com um componente inorgânico (cloreto de estanho) adicionados em uma solução de tratamento para a prevenção da erosão dentária inicial in vitro. Inicialmente, este estudo recebeu aprovação do Comitê de Ética em Pesquisa. Foram produzidos 75 espécimes padronizados de esmalte bovino (4x4mm) e divididos em 5 grupos (n=15/grupo): Água deionizada (Controle Negativo); Cloreto de estanho; MaquiCPI-3 0.5 mg/mL; e a combinação de MaquiCPI-3 0.5 mg/mL com Cloreto de estanho. Os espécimes foram tratados com as soluções acima (250 µL, 2 min, 37 °C). Na sequência, foi formada uma película adquirida usando saliva estimulada de três participantes (250 µL, 1 h, 37 °C). Por último, os espécimes foram submetidos ao desafio erosivo (1%, pH 3,6, 1 mL, 1 min, 30 °C) durante 3 dias consecutivos. Entre cada procedimento, os espécimes foram lavados com água e secos com papel absorvente. A análise da porcentagem da alteração da microdureza de superfície (%AMS) foi realizada. Os dados foram analisados por Kruskal-Wallis/Dunn ($p<0,05$). O grupo tratado com Água deionizada demonstrou uma maior %AMS (significativamente) em comparação aos demais tratamentos, os quais não exibiram diferenças significativas entre si. Estes resultados apontam que a inclusão de cloreto de estanho na solução contendo a MaquiCPI-5 não é necessária para favorecer a proteção do esmalte.

Fomento: CNPq (2023-949)

Efeito Do fitoterápico *Bauhinia forficata* no reparo periimplantar em ratos diabéticos tipo 2

Isadora Castaldi Sousa[1] (0000-0001-5632-4758), Odir Nunes de Oliveira Filho[1] (0000- 0001-6967-5186) Letícia Pitol Palin[1] (0000-0003-4765-3765), Fabio Roberto de Souza Batista[1] (0000-0002-5105-7686), Doris Hissako Matsushita[1] (0000-0003-3753-229X), Roberta Okamoto[1] (0000-0002-6773-6966)

[1] Departamento de Ciências Básicas, Faculdade de Odontologia de Araçatuba, Universidade Estadual Paulista, Araçatuba, São Paulo, Brasil

O diabetes tipo II é o tipo representa a maioria dos casos e é associado à obesidade e hábitos de vida pouco saudáveis. Estudos têm sido realizados para investigar o uso de fitoterápicos com propriedades hipoglicemiantes no tratamento e prevenção dessa condição. O propósito desta pesquisa foi analisar, morfologicamente e funcionalmente, os ossos longos e a biomecânica periimplantar em animais com e sem diabetes tipo II, tratados ou não com *Bauhinia forficata* (Bf). Para isso, foram utilizados 32 ratos machos adultos distribuídos em 4 grupos: normoglicêmicos (NG), normoglicêmicos + fitoterápico (NGBf), diabéticos tipo II (DM2) e diabéticos tipo II + fitoterápico (DM2Bf). O diabetes foi induzido por meio de dieta de cafeteria combinada à administração de estreptozotocina (35mg/kg). Após 7 dias, a confirmação do diabetes foi obtida e o tratamento com chá de Bf foi iniciado. Após 15 dias, os animais foram submetidos à instalação de implantes na metáfise tibial. Após 28 dias, os animais foram eutanasiados para realizar análises biomecânicas de contra-torque, ensaio de flexão em três pontos e micro-CT. Os dados quantitativos foram analisados quanto à normalidade, com um nível de significância de 5%. Na avaliação de torque, houve diferenças estatísticas significativas ao comparar os ratos NG com DM2 e NGBf com DM2, com os valores mais elevados nos grupos normoglicêmicos. No ensaio de flexão, a administração do fitoterápico mostrou- se significativamente mais benéfica para NGBf e o DM2Bf em comparação com os não tratados. Na análise de micro-CT, não há diferenças estatisticamente significativas entre os grupos em relação ao percentual de volume ósseo e à espessura do trabeculado ósseo. No entanto, houve diferenças estatísticas nos parâmetros de densidade de conectividade e número de trabeculado. Assim, a condição de diabetes tipo 2 compromete o processo de regeneração ao redor de implantes, enquanto a Bf exerce um efeito positivo na origem e no desenvolvimento da doença.

Fomento: FAPESP (2021/12962-8)

Efeito de diferentes doses de radiação ionizante na estrutura química da dentina

Jessica Lima de Barros[1] (0000-0002-0358-2742), Victoria Garcia de Carvalho[1] (0000- 0002-4492-8412), Cauã Santiago Figueiredo[1] (0000-0001-1549-1573), Jefferson Pires da Silva Junior[1] (0000-0001-6977-1629), Rafael Pinto de Mendonça[1] (0000-0002-1847-9692), Sergio Eduardo de Paiva Gonçalves[1] (0000-0003-1796-0393)

[1] Departamento de Odontologia Restauradora, Instituto de Ciência e Tecnologia de São José dos Campos, Universidade Estadual Paulista, São José dos Campos, São Paulo, Brasil

O câncer de cabeça e pescoço (CCP) é um problema de saúde pública que vem aumentando devido a mudanças de hábitos da sociedade moderna. O principal tratamento é a radioterapia, que pode causar diversos efeitos colaterais. O objetivo deste estudo foi realizar a análise química dos efeitos colaterais de diferentes doses de radiação ionizante utilizadas para o tratamento do câncer de cabeça e pescoço nas porções orgânicas e inorgânicas da dentina. Foram selecionados 60 dentes incisivos bovinos, limpos com curetas periodontais e armazenados em solução de timol a 0,1%. As raízes foram seccionadas a 2mm da junção amelo-cementária e utilizando a coroa, foram obtidas amostras de dentina através do desgaste em politriz para remoção do esmalte. As amostras foram incluídas em resina acrílica, e divididas em 4 grupos (n=15), de acordo com a dose de irradiação recebida: Controle (O Gy — Sem irradiação); 20 Gy; 40 Gy; e 70 Gy. Uma análise química qualitativa e quantitativa foi realizada por ensaio de espectroscopia de infravermelho por transformada de Fourier FTIR e foram realizadas imagens de MEV. Para simulação da radiação in vivo que ocorre no paciente, as amostras foram irradiadas com um equipamento de Cobalto-60, nas doses especificadas em cada grupo. Para a análise dos resultados, foram realizados testes de normalidade e homocedasticidade, sendo normal a distribuição dos valores e foram submetidos a análises estatísticas pelo teste ANOVA a 1 fator, com nível de significância de 5%, havendo alteração significativa na comparação da banda de amida I (p=0,005) e carbonato (p=0,005) em relação ao grupo controle. A MEV evidenciou uma superfície colapsada da matriz colágena, que pareceu aumentar conforme a dose. Conclui-se, portanto, que, a radiação ionizante por Co60 gerou alterações na estrutura dentinária, variação na composição química orgânica e inorgânica, reduzindo os níveis de amida tipo I e carbonato, quando comparado ao grupo controle.

Fomento: CNPq (4652)

37º COB

CONGRESSO ODONTOLÓGICO DE BAURU

PROFª DRª LINDA WANG

15 A 18 DE MAIO DE 2024

Ciências Básicas

APRESENTAÇÃO ORAL - PÓS-GRADUAÇÃO
PESQUISA/REVISÃO SISTEMÁTICA

Anabolizante androgênico aumenta marcadores de proliferação e apoptose celular nas glândulas submandibulares de ratos

Larissa Victorino Sampaio[1] (0000-0002-0171-2291), Heloísa Rodrigues dos Santos Landim[1] (0000-0002-4431-3020), Rayara Nogueira de Freitas[2] (0000-0003-3896-9485), Renan José Barzotti[1] (0009-0004-4702-6985), Guilherme Eduardo Rocha Silva[2] (0009-0004-4141-6755), Antonio Hernandes Chaves Neto[1,2] (0000-0001-6481-5506)

[1] Departamento de Ciências Básicas, Faculdade de Odontologia de Araçatuba, Universidade Estadual Paulista, Araçatuba, São Paulo, Brasil
[2] Departamento de Odontologia Preventiva e Restauradora, Faculdade de Odontologia de Araçatuba, Universidade Estadual Paulista, Araçatuba, São Paulo, Brasil

O abuso de esteroide anabolizante androgênico (EAA) tem se tornado um sério problema de saúde nas últimas décadas, além disso evidências mostram o surgimento de câncer de glândulas salivares em usuários de anabolizantes. Com isso, o objetivo do trabalho foi analisar as alterações histomorfométricas e marcadores de proliferação e apoptose celular nas glândulas submandibulares de ratos Wistar após administração de alta dose de EAA. Para tanto, vinte ratos Wistar, 3 meses de idade, foram distribuídos aleatoriamente em dois grupos experimentais (n=10): grupo controle e grupo cipionato de testosterona (EAA). O EAA na dose de 20 mg/kg foi injetado por via intramuscular, semanalmente, por 6 semanas. Após o período experimental, os animais foram pesados, anestesiados e eutanasiados via punção cardíaca. Na sequência, as glândulas submandibulares foram removidas, limpas, pesadas e fixadas em solução de Bouin para posterior processamento histológico. Após o preparo, as lâminas foram coradas com hematoxilina e eosina para análise histomorfométrica da área de ácinos, ductos, túbulos convolutos granulares e tecido conjuntivo. Além disso, foi realizado a marcação imuno-histoquímica do antígeno nuclear de células em proliferação (PCNA) e caspase-3, que são imunomarcadores de proliferação e apoptose celular, respectivamente (CEUA FOA/UNESP n° 0373-2022). Os resultados foram comparados pelo teste Student *t* não-pareado ($p < 0,05$). O EAA aumentou o peso ($p < 0,05$) e índice ($p < 0,001$) das glândulas submandibulares, além de promover aumento da área de túbulos convolutos granulares ($p < 0,01$) e redução da área acinar ($p < 0,05$), enquanto não alterou a área de ductos e tecido conjuntivo. Por sua vez, a imunomarcação para PCNA ($p < 0,001$) e caspase-3 ($p < 0,01$) foram maiores no grupo EAA. Com isso, concluímos que a administração de alta dose de EAA promove mudanças histomorfométricas em função do desequilíbrio na taxa de proliferação e apoptose nas glândulas submandibulares de ratos.

Fomento: CAPES, FAPESP (2022/11245-3)

Análise comparativa entre biovidros no reparo de defeitos críticos na calvária de ratos

Dayane Maria Braz Nogueira[1] (0000-001-8979-5353), Daniela Vieira Buchaim[2] (0000- 0002-9914-1262), Mariana Schutzer Ragghianti Zangrando[1] (0000-0003-0286-7575), Cleuber Rodrigo de Souza Bueno[2] (0000-0002-8963-8793), Carlos Henrique Bertoni Reis[2] (0000-0001-9001-6345) Rogério Leone Buchaim[2] (0000-0002-5881-2218)

[1] Departamento de Periodontia, Faculdade de Odontologia de Bauru, Universidade de São Paulo, Bauru, São Paulo, Brasil
[2] Departamento de Anatomia, Faculdade de Odontologia de Bauru, Universidade de São Paulo, Bauru, São Paulo, Brasil

Os defeitos ósseos decorrentes da doença periodontal ou perda dentária são rotineiramente observados e estão relacionados às complicações nas reabilitações funcionais dos pacientes. Vários tipos de enxertos ósseos vêm sendo desenvolvidos com o objetivo de regenerar a arquitetura tecidual. Biomateriais de origem aloplástica, vem sendo utilizados, apresentando propriedades promissoras na regeneração, como Biovidros SinGlass® e SinGlass® High (F18). A presente proposta é avaliar comparativamente a regeneração óssea, utilizando esses 2 biomateriais com diferentes formulações em defeitos críticos de calvária de ratos, através da análise Histomorfológica, Histomorfométrica, Microtomográfica. Foram utilizados 42 ratos, separados em 3 grupos, contendo 7 animais em cada grupo sendo: Grupo controle (GC) preenchido apenas com coágulo, o grupo SinGlass® (GS) preenchido com o Biovidro SinGlass® e o grupo o Biovidro SinGlass® High (F18) (GSH). Os animais foram eutanasiados no período de 14 e 42 dias após a cirurgia. Os resultados já obtidos apontam que os dois biomateriais utilizados apresentaram uma maior formação óssea em todos os períodos, quando comparados ao grupo controle (GC), e entre os dois biomateriais, o (GSH) obteve uma maior formação óssea em todos os períodos avaliados em relação ao (GS), no período de 42 dias esta diferença foi mais significativa. O uso dos biomateriais foi efetivo na formação óssea em defeitos de calvária de ratos.

Fomento: CAPES

Assimetria facial subclínica em mulheres adultas: abordagem da força de mordida e espessura dos músculos mastigatórios

Anna Luísa Alves Fernandes[1] (0000-0002-4732-9212), Lilian Mendes Andrade[1] (0000- 0003-2712-1534), Jardel Francisco Mazzi Chaves[2] (0000-0002-9889-1790), Selma Siéssere[1] (0000-0001-9756-3771), Simone Cecilio Hallak Regalo[1] (0000-0003-4110- 8299), Marcelo Palinkas[1] (0000-0002-3445-8154)

[1] Departamento de Biologia Básica e Oral, Faculdade de Odontologia de Ribeirão Preto, Universidade de São Paulo, Ribeirão Preto, São Paulo, Brasil
[2] Departamento de Odontologia Restauradora, Faculdade de Odontologia de Ribeirão Preto, Universidade de São Paulo, Ribeirão Preto, São Paulo, Brasil

O reflexo das assimetrias nas estruturas faciais e sua relação com características morfológicas e funcionais do sistema estomatognático são análises que devem preceder os procedimentos odontológicos reabilitadores e estéticos. O objetivo deste estudo observacional transversal (CAAE 59833522.0.0000.5419) foi avaliar a força de mordida molar máxima (direita e esquerda) e a espessura dos músculos masseteres e temporais em mulheres com assimetrias faciais subclínicas, comparando com aquelas com simetria facial. Quarenta e duas mulheres saudáveis, sem disfunção temporomandibular e com todos os dentes permanentes presentes (exceto os terceiros molares), com idade entre 18 e 30 anos, passaram por uma avaliação da simetria facial utilizando estereofotogrametria (Vectra M3®). Elas foram distribuídas em dois grupos: simétricas (n=21) e com assimetrias subclínicas (n=21). Para análise da força de mordida (kgf), utilizou-se o dinamômetro digital, e para medição da espessura muscular (cm) tanto em repouso quanto durante a contração voluntária máxima, empregou-se o ultrassom portátil. Os dados foram tabulados e submetidos à análise estatística utilizando o teste t de *Student* ($p < 0,05$). Os resultados indicaram que não existem diferenças significantes entre os grupos para as variáveis estudadas. Apesar da ausência de diferenças significantes, este estudo ressalta a importância da avaliação das assimetrias faciais na odontologia. Destaca-se a relevância de considerar as funções do sistema estomatognático para um planejamento odontológico mais personalizado e embasado.

Fomento: CAPES (001)

Concentração inibitória mínima do extrato de *Matricaria chamomilla* em bactérias cariogênicas e seu efeito citotóxico

Luiz Henrique Dias Pollo[1], Aline Silva Braga[1], Adriano de Souza Pessoa[1], Monique Malta Francese[1], Rodrigo Cardoso de Oliveira[1], Ana Carolina Magalhães[1] (0000-0002-6413-5348)

[1] Departamento de Ciências Biológicas, Faculdade de Odontologia de Bauru, Universidade de São Paulo, Bauru, São Paulo, Brasil

O estudo avaliou o efeito antimicrobiano bem como o efeito citotóxico de concentrações crescentes *Matricaria chamomilla L*. O extrato foi obtido pelo método de percolação. Foram realizados testes de Concentração Inibitória Mínima (CIM) e Concentração Bactericida Mínima (CBM) sobre *Streptococcus mutans* (ATCC 25175) e *Lactobacillus casei* (ATCC 90028), na proporção de $1,5x10^8$ células/mL pela escala de McFarland, em meio Caldo de Cérebro Coração (BHI), utilizando placas de 96 poços. As concentrações dos extratos analisadas variaram de 100 a 1,5 mg/mL, em triplicata biológica (n=9/grupo), comparando-as ao controle positivo (0,12% clorexidina-CHX, Periogard) e negativo (BHI). A absorbância foi medida no início e após 24 horas, em 540 nm. Fibroblastos gengivais humanos (FGH) foram cultivados em meio DMEM/HEPES (10% de soro fetal bovino e 1% de antibiótico) na proporção de $5×10^3$ por poço em placa de 96 poços, tratados com concentrações de 40 a 5 mg/mL (n=16/grupo) por 1 minuto. Após 24h, a viabilidade celular foi determinada usando brometo de 3-(4,5-dimetiltiazol- 2-il)-2,5 difeniltetrazólio para avaliar a atividade mitocondrial por redução de MTT, a 550 nm. Os dados foram analisados por ANOVA /Dunnett ($p<0,05$). Os valores de CIM para o extrato sobre *S. mutans* e *L. casei* foram respectivamente 3,125 e 6,25 mg/mL e o CBM foi de 6,25 mg/mL para *S. mutans* e 12,5mg/ml para *L. casei.* Os valores de CIM para CHX foram 0,0011718mg/mL para S. mutans e 0,0005859375 mg/mL para L. casei, e o CBM foi 0,00234375 mg/mL para ambas as bactérias. As concentrações ≤ 20 mg/mL do extrato e 15,6 mg/mL de CHX (95%±6% de viabilidade) não tiveram efeito citotóxico significativo em comparação com o controle contendo apenas DMEM (100%). Concentrações de extrato mais altas do que as citadas reduziram a viabilidade das células em uma faixa de 85,7-95,3% ($p<0,0001$). O extrato de *Matricaria chamomilla* tem menor efeito antimicrobiano, porém mostrou apresentar baixo efeito citotóxico comparado à CHX.

Fomento: FAPESP (2021/13664-0, 2021/13602-5)

Efeito de verniz experimental contendo TiF4 no controle do desgaste dentário erosivo em modelo animal

Camila Médola Conquista[1] (0000-0002-5659-5352), Monique Malta Francese[1] (0000-0002-6320-5930), Mariele Vertuan[1] (0000-0002-9254-3226), Júlia França da Silva[1] (0000-0003-1314-8795), Marcella Esteves-Oliveira[2] (0000-0002-7147-3353), Ana Carolina Magalhães[1] (0000-0002-6413-5348)

[1] Departamento de Ciências Biológicas, Faculdade de Odontologia de Bauru, Universidade de São Paulo, Bauru, São Paulo, Brasil
[2] Departamento de Odontologia Conservadora, Periodontia e Endodontia, Centro Universitário de Odontologia, Medicina Oral e Cirurgia Maxilofacial, Universidade de Tübingen, Tübingen, Alemanha

Esse trabalho *in vivo* teve como objetivo avaliar o papel do TiF_4 em formulação de verniz sobre o desgaste dentário erosivo (DDE). Para tal, 48 ratos Wistar machos (CEUA-Proc. nº 010/2019) foram alocados em três grupos (n=16/gupo): 1) Verniz experimental de TiF_4 (2,45% F^-, pH 1); 2) Verniz de NaF (2,45% F^-, pH 5, controle positivo); 3) Verniz placebo (pH 5, controle negativo). Metade dos ratos de cada grupo foi exposta a desafios erosivos (Sprite Zero®), enquanto a outra metade foi mantida como controle (água da torneira), ambos *ad libitum*. Os tratamentos foram aplicados apenas 1x, antes do início do experimento. Após 28 dias, os ratos foram sacrificados e suas mandíbulas ressecadas para obtenção de amostras que foram submetidas a duas análises: 1) Avaliação clínica por dois examinadores independentes de fotos tiradas das arcadas de cada animal via escore (de 0-3); 2) Microscopia Confocal 3D para a caracterização topográfica das hemi-mandíbulas e obtenção dos parâmetros de volume e área de perda de superfície. Em relação à análise clínica, ambos vernizes fluoretados foram capazes de conter o aparecimento de DDE [mediana (intervalo interquartil) da água x Sprite®: TiF4= 1,0(1,25) x 1,5(1,25), NaF= 2(1,5) x 3(0,5) e Placebo = 0(0) x 1(1,5), [ANOVA/Sidak's, $p<0,05$]. Já na Microscopia, foram encontradas diferenças para ambos os tratamentos com fluoreto em comparação ao placebo (cerca de 27-30% de redução na perda de estrutura dentária, ANOVA a 2 critérios/Tukey, $p<0,05$). No entanto, não foram encontradas diferenças significativas entre o TiF_4 (0,075 ± 0,02 μm^3) e NaF (0,077 ± 0,01μm^3) para a condição com refrigerante na análise de volume. Em relação à área, o TiF_4 foi superior na redução do DDE em comparação ao NaF, na condição com refrigerante (0,036±0,01 μm^3 e 0,044±0,01 μm^3, respectivamente, ANOVA, $p<0,0001$). Em conclusão, o TiF_4 apresentou os melhores resultados na redução do DDE em ratos.

Fomento: FAPESP (2019/21801-8)

Efeitos biológicos de materiais bioativos em células-troncos de dentes decíduos humanos (SHED)

Ana Beatriz Vieira da Silveira[1] (0000-0003-1162-1235), Lívia Clara da Silva[1] (0000-0002- 2170-7553), Adriano de Souza Pessôa[2] (0000-0001-5999-6090), Maria Aparecida Moreira Machado[1] (0000-0003-3778-7444), Natalino Lourenço Neto[1] (0000-0003-0227- 0349), Thais Marchini Oliveira[1] (0000-0003-3460-3144)

[1] Departamento de Odontopediatria, Ortodontia e Saúde Coletiva, Faculdade de Odontologia de Bauru, Universidade de São Paulo, Bauru, São Paulo, Brasil
[2] Departamento de Ciências Biológicas, Faculdade de Odontologia de Bauru, Universidade de São Paulo, Bauru, São Paulo, Brasil

O estudo da interação de células mesenquimais e cimentos bioativos é de suma importância para o entendimento do processo de regeneração tecidual, bem como para auxiliar na escolha clínica do melhor material disponível no mercado. O objetivo dessa pesquisa translacional foi avaliar os efeitos biológicos de materiais bioativos em células- tronco de dentes decíduos humanos (SHED). Extratos confeccionados à partir da diluição 1:2 dos materiais testados foram divididos em três grupos experimentais: Grupo 1 (G1) - Bio-C Repair, Grupo 2 (G2) - MTA HP Repair, e Grupo 3 (G3) - Biodentine. O grupo controle positivo foi mantido com αMEM + 10% Soro Fetal Bovino (SFB) e o controle negativo com Água Milli-Q. Testes de viabilidade celular, migração, atividade de fosfatase alcalina (FAL) e nódulos de mineralização foram realizados. Os dados foram analisados pelo teste ANOVA a dois critérios, seguido do teste de Tukey ou Kruskal- Wallis, seguido pelo Teste de Bonferroni ($p<0,05$). Na viabilidade celular G1 e G3 apresentaram resultados semelhantes e superiores a G2 ($p<0.05$). Em relação a migração celular, decorridas 72H do contato das células com G3 houve maior fechamento da fenda quando comparado aos demais grupos, 44% de fechamento da ferida ($p<0.05$). Na atividade de fosfatase alcalina, em G1 foi observada maior atividade de ALP em 10 dias (23 nM pNP/min x mg proteína). Por outro lado, G3 apresentou efeito estimulador significativo na formação de nódulos mineralizados quando comparado aos demais grupos experimentais ($p<0.05$). De acordo com os resultados obtidos, os biomateriais estudados demonstraram propriedades bioativas apropriadas para procedimentos clínicos odontológicos que buscam aproveitar o potencial reparador do complexo dentino-pulpar.

Fomento: FAPESP (2021/08730-4, 2021/10002-7)

Efeitos do jejum intermitente na histomorfometria e no estado redox das glândulas parótidas em ratos Wistar

Renan José Barzotti[1] (0009-0004-4702-6985), Larissa Victorino Sampaio[1] (0000-0002-0171-2291), Rayara Nogueira de Freitas[1] (0000-0003-3896-9485), José Vitor Furuya de Lima[1] (0009-0004-8614-7691), Ana Claudia de Melo Stevanato Nakamune[1] (0000-0001-5098-8406), Antonio Hernandes Chaves Neto[1] (0000-0001-6481-5506)

[1] Departamento de Ciências Básicas, Faculdade de Odontologia de Araçatuba, Universidade Estadual Paulista, Araçatuba, São Paulo, Brasil

Estudos experimentais demonstram que as glândulas salivares são sensíveis a diferentes padrões nutricionais e alimentares. Diante disso, o objetivo desta pesquisa foi analisar o efeito do jejum intermitente (JI) na histomorfometria e estado redox das glândulas parótidas. Para tanto, 20 ratos Wistar foram aleatoriamente divididos em 2 grupos (n = 10 ratos/grupo): grupo *Ad Libitum* (AL) teve acesso contínuo a água e ração, enquanto o grupo Jejum Intermitente (JI) foi privado de alimentação por 24 horas em dias alternados pelo período de 12 semanas. Os pesos corporais, consumo de água e ração foram registrados durante todo o tratamento. Ao final do experimento, os animais foram anestesiados, eutanasiados e tiveram as glândulas parótidas removidas, limpas e pesadas. A glândula direita foi armazenada a -80º C até a realização do homegenato para as análises bioquímicas, enquanto a glândula esquerda foi fixada em formol 10% tamponado para processamento histológico (CEUA FOA/UNESP n° 257-2023). O resultados foram submetidos ao teste de Shapiro-Wilk e as comparações foram realizadas com o teste *t* de Student não-pareado ($p < 0,05$). Os animais submetidos ao JI apresentaram menor ganho de peso, peso final, consumo de ração e eficiência alimentar. O peso relativo da glândula foi maior no grupo JI, enquanto o peso absoluto, as áreas de ácinos, ductos e estroma foram semelhantes no grupo AL. Por sua vez, o JI não influenciou na capacidade oxidante total, e nos marcadores de dano oxidativo aos lipídios e proteínas. Em contrapartida, o JI reduziu a capacidade antioxidante total, sem alterar as concentrações de ácido úrico e glutationa reduzida. Além disso, o JI aumentou a atividade da catalase, enquanto as atividades da superóxido dismutase e glutationa peroxidase foram similares ao grupo AL. Embora o JI não tenha causado alterações histomorfométricas das glândulas parótidas, análises de marcadores do estresse oxidativo sugerem desequilíbrio do estado redox.

Fomento: CAPES (001)

Eficácia do biopolímero de fibrina e curcumina na cicatrização de pele de ratos submetidos ou não à fotobiomodulação

Maria Fernanda Rossi Vigliar[1] (0000-0001-9151-6990), Daniela Vieira Buchaim[1,2] (0000-0002-9914-1262), Carlos Henrique Bertoni Reis[3] (0000-0001-9001-6345), Vitor Mota Freitas[4] (0000-0002-5630-3559), Ana Luiza Rossi Vigliar[3], Rogério Leone Buchaim[1,3] (0000-0002-5881-2218)

[1] Faculdade de Medicina Veterinária e Zootecnia, Universidade de São Paulo, São Paulo, São Paulo, Brasil
[2] Universidade de Marília, Marília, São Paulo, Brasil
[3] Departamento de Ciências Biológicas, Faculdade de Odontologia de Bauru, Universidade de São Paulo, Bauru, São Paulo, Brasil
[4] Departamento de Periodontia, Faculdade de Odontologia de São Paulo, Universidade de São Paulo, São Paulo, São Paulo, Brasil

O objetivo deste estudo foi avaliar os efeitos da terapia de fotobiomodulação a laser local ou intravenosa no processo de reparo tecidual, associados ao uso do novo biopolímero de fibrina e Curcumina tópica. Foram utilizados 60 ratos Wistar, separados aleatoriamente em 3 grupos: G1 – Animais que não receberam a terapia por fotobiomodulação (n=20), G2 – Animais que receberam a terapia por fotobiomodulação intravascular (n=20) e G3 – Animais que receberam a terapia por fotobiomodulação local (n=20). Após anestesia e tricotomia, realizou- se a demarcação de quatro quadrados de 10 x 10 mm no dorso, removendo-se com um “punch” de 8 mm o conjunto de pele e tela subcutânea, deixando-se 2 cm de pele intacta entre as lesões. As feridas receberam a seguinte conduta do pesquisador: Somente coágulo (A); Ferida anterior direita: Biopolímero de Fibrina (B); Ferida posterior direita: Gel de Curcumina a 12% (C); Ferida posterior esquerda: Gel de Curcumina a 12% + Biopolímero de Fibrina (D). Decorridos os períodos de 3, 7, 11 e 15 dias pós-cirúrgico, 5 animais de cada grupo por período foram eutanasiados. A evolução das feridas apresentou formação de crostas superficiais e delicadas até o período de 7 dias de experimentação, com posterior redução. Macroscopicamente, o defeito que recebeu o biopolímero de fibrina apresentou uma melhor evolução, com maior redução da área da ferida. Estatisticamente, os defeitos B apresentaram menor área em todos os grupos, e os defeitos C e D apresentaram as maiores áreas ao decorrer do tempo. Concluiu-se que o biopolímero de fibrina favoreceu o processo de cicatrização das feridas em pele, independente do uso ou não da terapia por fotobiomodulação.

Fomento: CAPES

Funcionalização de hidrogeis de gelatina metacrilada com óxidos metálicos: efeito bioativo sobre células ósseas

Lígia Espoliar Corrêa[1] (0009-0004-0626-1719), Ester Ferreira Alves Bordini[2] (0000- 0002-4178-5794), Vitor de Toledo Stuani[1] (0000-0001-5290-7614), Camila Correa da Silva Braga de Melo[1] (0000-0002-3069-5216), Fernanda Balestrero Cassiano[1] (0000- 0002-2336-876X), Diana Gabriela Soares[1] (0000-0002-1485-6104)

[1] Departamento de Dentística, Endodontia e Materiais Odontológicos, Faculdade de Odontologia de Bauru, Universidade de São Paulo, Bauru, São Paulo, Brasil
[2] Departamento de Materiais Dentários e Prótese, Faculdade de Odontologia de Ribeirão Preto, Universidade de São Paulo, Ribeirão Preto, São Paulo, Brasil

O presente trabalho propôs o desenvolvimento de hidrogeis bioativos à base de gelatina metacrilada (GelMA) associada a óxidos metálicos, visando a regeneração óssea. Hidrogeis de GelMA a 15% contendo 0,075% do fotoiniciador (LAP), foram incorporados com 0.05% ou 0.025% de óxidos de magnésio (MgO) ou silício (SiO). GelMA puro foi empregado como grupo controle. Uma cultura de pré-osteoblastos de camundongos (MC3T3) foi semeada sobre os hidrogeis para avaliação da viabilidade e proliferação celular, e deposição de matriz mineralizada. A deposição de matriz mineralizada também foi avaliada à distância, empregando-se modelo trans-well (ANOVA/Tukey; n=6 a=5%). As formulações permitiram a manutenção de células viáveis por períodos de até 14 dias, havendo proliferação significativa ao longo do tempo. Aumento significante na deposição de matriz mineralizada em comparação com GelMA puro foi observada para GelMA-MgO 0,05%, GelMA-MgO 0,025% e GelMA-SiO 0,05% no ensaio de contato direto. Para o ensaio a distância, aumento significante na deposição de matriz mineralizada foi observada apenas para GelMA-MgO 0,05% e GelMA-SiO 0,05%. Concluiu-se que a incorporação de 0,05% de MgO ou SiO ao GelMA resultou na formulação de um hidrogel injetável e fotoativado capaz de bioestimular o fenótipo osteoblástico *in vitro*. O projeto consiste em três fases distintas: na primeira, foram testadas duas tecnologias de bioimpressão do GelMA para criar scaffolds com microarquitetura porosa e interconectada, assim como a eficiência para personalização de defeitos ósseos. Na segunda fase, os hidrogeis serão fabricados com diferentes concentrações de óxidos para serem avaliados biologicamente *in vitro* para regeneração óssea. Na última fase, será empregada a estratégia *cell-homing* por meio de um modelo *on-a-chip* para avaliar a infiltração de pré-osteoblastos, assim como a deposição de matriz mineralizada. Os dados qualitativos serão analisados descritivamente e os dados quantitativos, estatisticamente.

Fomento: FAPESP (2023/08880-1)

O método de preparo do esmalte influencia no efeito antierosivo de tratamentos avaliados pela reflexão superficial?

Thayná Teodoro da Silva[1](0000-0003-1935-985X), Daiana da Silva Martins[1] (0000-0001-5422-3996), Ana Paula Boteon[1](000-0002-4633-9929), Carolina Ruis Ferrari[2] (0000-0002-3997-043X), Marília Afonso Rabelo Buzalaf[2] (0000-0002-5985-3951), Daniela Rios[1] (0000-0002-9162-3654)

[1] Departamento de Odontopediatria, Ortodontia e Saúde Coletiva, Faculdade de Odontologia de Bauru, Universidade de São Paulo, Bauru, São Paulo, Brasil
[2] Departamento de Ciências Biológicas, Faculdade de Odontologia de Bauru, Universidade de São Paulo, Bauru, São Paulo, Brasil

Este estudo in vitro avaliou o impacto do método de preparo na efetividade da Proantocianidina e Óleo de Dendê isolados e associados na prevenção da erosão inicial do esmalte através da análise da intensidade de reflexão superficial. Foram utilizados dentes bovinos, divididos em 9 grupos de estudo: CP-Elmex Erosion Protection (controle positivo); CN - Água deionizada (controle negativo); OD - Óleo de dendê; P6.5 - Proantocianidina a 6.5%; P2 - Proantocianidina a 2%; ODP6.5 - Óleo de dendê a 100% + Proantocianidina a 6.5%; P6.5OD - Proantocianidina a 6.5% + Óleo de dendê a 100%; ODP2 - Óleo de dendê a 100% + Proantocianidina a 2%; P2OD - Proantocianidina a 2% + Óleo de dendê a 100%. No total foram utilizados 180 blocos de esmalte, 90 polidos e 90 sem polimento. A película adquirida foi formada in situ pela utilização de um aparelho intraoral palatino. O tratamento foi realizado pela aplicação das soluções por 30 segundos. Logo após, os blocos de esmalte foram submetidos à desmineralização por ácido cítrico (0,5%, pH 2,5) por 30 segundos. A variável de resposta foi a análise da perda relativa de intensidade de reflexão superficial (rSRI) utilizando um refletômetro de mão. Anova a dois critérios foi conduzida para comparar os diferentes tratamentos e métodos de preparo (polidos e não polidos). Observou-se uma diferença estatisticamente significativa para o tratamento (p=0.000), preparo (p=0.000) e interação entre as variáveis (p=0.000). Os grupos CP, OD, P6.5, P2, ODP6.5, ODP2, P2OD apresentaram valores de rSRI similares estatisticamente, independentemente do tipo de preparo e melhores que o controle negativo. P6.5OD foi o único grupo que demonstrou diferença em relação ao tipo de preparo. Conclui-se que o método de preparo impactou pouco nos resultados, sendo que o óleo de dendê e a proantocianidina isolados e associados, foram capazes de proteger o esmalte contra erosão inicial.

Fomento: FAPESP (2021/10381-8)

A hidroxiapatita de cálcio em suas diferentes formas no reparo tecidual em pele

Paola Tatiana Espinosa Cruel[1] (0000-0002-3985-9889), Camila Pascoal Correia dos Santos[1] (0009-0005-3777-3298), Thalia Malave Cueto[1] (0000-0002-9901-5952), Lisbeth Patricia Vasquez Avila[1] (0009-0009-7850-2338), Daniela Vieira Buchaim[2,3] (0000-0002-9914-1262), Rogério Leone Buchaim[1] (0000-0002-5881-2218)

[1] Departamento de Ciências Biológicas, Faculdade de Odontologia de Bauru, Universidade de São Paulo, Bauru, São Paulo, Brasil
[2] Faculdade de Medicina, Centro Universitário de Adamantina, Adamantina, São Paulo, Brasil
[3] Universidade de Marília, Marília, São Paulo, Brasil
[4] Faculdade de Medicina Veterinária e Ciência Animal, Universidade de São Paulo, São Paulo, São Paulo, Brasil

A pele, fundamental para a homeostase e defesa do corpo, requer cicatrização rápida e integridade para manter o equilíbrio interno. A hidroxiapatita de calcio (HAp), originalmente para uso ósseo, recentemente é estudada na engenharia tecidual para reparar tecidos moles. Foi realizada uma revisão de literatura sistematizada sobre o uso da HAp em suas diferentes formas, no processo de reparo de tecidos utilizando três bancos de dados: PubMed, Web of Science, Scopus (Elsevier), sem restrições temporais e utilizando as palavras-chave: "hydroxyapatite AND skin AND wound." – "hydroxyapatite AND skin repair". Os critérios de inclusão consistiram em estudos realizados em humanos e animais, estudos *in vivo*, publicações em inglês que permitissem acesso completo e fornecessem dados suficientes para compreender o papel da HAp na reparação tecidual. Excluindo artigos duplicados, aqueles que não estavam diretamente relacionados ao objetivo desta revisão, assim como cartas ao editor, revisões, comentários, resumos de conferências, dissertações e teses de repositórios. Recuperou-se 472 artigos na literatura concernentes à hidroxiapatita de cálcio. Após a aplicação dos critérios de inclusão e exclusão, foram retidos 139 artigos, no contexto do papel da hidroxiapatita na regeneração, dos quais selecionou- se 21 estudos que abordavam especificamente a utilização do composto de HAp como material utilizado diretamente para obter um reparo tecidual. O uso da hidroxiapatita e a nano-hidroxiapatita na regeneração tecidual cutânea mostra-se promissor, especialmente em associação com outros biomateriais, oferecendo benefícios antimicrobianos e anti-inflamatórios, assim como estimulação de angiogênese, indicando seu potencial na dermatologia, cirurgia e odontologia. Conclui-se que a versatilidade da nano-hidroxiapatita vai além do tecido duro, abarcando também tecido mole. Promovendo propriedades cruciais para processo de reparação tecidual e consequentemente acelerando a cicatrização

37º COB

CONGRESSO ODONTOLÓGICO DE BAURU

PROFª DRª LINDA WANG

15 A 18 DE MAIO DE 2024

Ciências Básicas

APRESENTAÇÃO ORAL - GRADUAÇÃO
CASO CLÍNICO/PROJETO DE EXTENSÃO/REVISÃO DE LITERATURA

Efeitos biológicos e osteoprotetores das xantonas derivadas do mangostim

Evelyn Lorene Rodrigues da Silva[1], Adriana de Cássia Ortiz[2], Simone Ortiz Moura Fideles[2], Carlos Henrique Bertoni Reis[3], Rogério Leone Buchaim[2] (0000-0002-5881-2218), Daniela Vieira Buchaim[1,3] (0000-0002-9914-1262)

[1] Faculdade de Medicina, Centro Universitário de Adamantina, Adamantina, São Paulo, Brasil
[2] Departamento de Ciências Biológicas, Faculdade de Odontologia de Bauru, Universidade de São Paulo, Bauru, São Paulo, Brasil
[3] Universidade de Marília, Marília, São Paulo, Brasil

Mangostim (*Garcinia mangostana L.*) é uma fruta tropical da família *Clusiaceae*, cuja casca é rica em compostos bioativos conhecidos como xantonas. As xantonas apresentam propriedades anti-inflamatórias, imunomodulatórias, antialérgicas, antitumorais, cardioprotetoras e antibacterianas. Diversos estudos têm investigado os efeitos terapêuticos do mangostim sobre diferentes doenças, incluindo as desordens ósseas. Assim, esta revisão de literatura teve como objetivo investigar os efeitos biológicos dos compostos bioativos derivados do mangostim sobre o tecido ósseo. A busca bibliográfica foi realizada na database Pubmed, utilizando os descritores “Xanthones”, “Bone Regeneration” e “Bone Resorption”, considerando estudos publicados até 2024. Foram selecionados estudos *in vitro* e *in vivo* que investigaram os efeitos dos compostos bioativos derivados do mangostim sobre o tecido ósseo. Os estudos *in vitro* mostraram que os compostos bioativos do mangostim reduziram os níveis de citocinas inflamatórias em culturas de fibroblastos tratados com lipopolissacarídeo, bem como inibiram a proliferação e a migração de células de osteossarcoma e de condrossarcoma humano, induzindo a apoptose das células cancerígenas. Nos estudos *in vivo*, os compostos bioativos do mangostim reduziram a inflamação e a reabsorção tecidual, favorecendo a regeneração óssea em alvéolos dentários, assim como reduziram a hiperplasia fibrosa, a angiogênese sinovial, a inflamação e a degradação da cartilagem em modelos de osteoartrite, inibiram a osteoclastogênese em modelo de osteólise calvária e preveniram a perda óssea em animais ovariectomizados. Os estudos da literatura indicam que os compostos bioativos do mangostim podem apresentar ação terapêutica sobre as desordens ósseas, considerando o potencial osteogênico e as propriedades anti-inflamatórias, anticancerígenas e antirreabsortivas das xantonas.

Erosão dentária e seus fatores de risco associados: uma revisão de literatura

Gabriela de Oliveira[1], Jênifer Rodrigues da Silva[1], Rogério Leone Buchaim[2] (0000-0002-5881-2218), Matheus Bento Medeiros Moscatel[2] (0000-0001-8751-5637)

[1] Universidade de Marília, Marília, São Paulo, Brasil

[2] Departamento de Ciências Biológicas, Faculdade de Odontologia de Bauru, Universidade de São Paulo, Bauru, São Paulo, Brasil

A erosão dentaria é uma lesão não cariosa, ou seja, que não apresenta relação com ácidos bacterianos, se tratando de uma perda continua, indolor e irreversível das camadas dentárias. É considerada uma lesão multifatorial, uma vez que hábitos diários, tipos de alimentos, alterações fisiológicas do organismo e a presença de substâncias erosivas constantemente na cavidade oral, podem vir a gerar alterações como a desmineralização crônica dos elementos dentários. Pelo fato da erosão dentária ser capaz de se desenvolver frente a diferentes situações, que muitas vezes não estão relacionados diretamente a área odontológica, a possibilidade de um diagnóstico incorreto de um paciente é possível, muitas vezes em virtude da falta de conhecimento do Cirurgião-Dentista com as diversas áreas da saúde, isso porque, desordens sistêmicas ou tratamentos que o paciente já possa ter tido ao longo da vida são capazes de gerar quadros de erosão dentária, sendo assim, o profissional deve ser capaz de traçar um delineamento para o plano de tratamento ao individuo de maneira correta, ou seja, esse conhecimento abrangente não é para tratar questões fora da área de atuação do Cirurgião-Dentista, e sim para que ele possa saber os possíveis fatores causadores ou ainda potencializadores, que podem levar a perda de estrutura causada pelos processos erosivos na cavidade oral. Deste modo o presente trabalho teve por objetivo demonstrar e discutir, por meio de uma revisão de literatura, a respeito dos fatores de risco que podem levar um paciente a ser acometido pela erosão dentária, além de discorrer a respeito de que sem conhecimento multidisciplinar, para identificar a erosão dentária, bem como sem um aprofundamento efetivo durante a anamnese, um diagnóstico ou tratamento incorreto podem vir a ocorrer, uma vez que não será retirado ou tratado o fator causador, e por consequência permitindo o agravamento desta alteração dentária.

Composição química e propriedades terapêuticas do fruto amazônico camu-camu

Samuel de Sousa Morais[1], Adriana de Cássia Ortiz[2], Simone Ortiz Moura Fideles[2], Alexandre José Jacintho[1], Rogério Leone Buchaim[2] (0000-0002-5881-2218), Daniela Vieira Buchaim[1,3] (0000-0002-9914-1262)

[1] Faculdade de Medicina, Centro Universitário de Adamantina, Adamantina, São Paulo, Brasil
[2] Departamento de Ciências Biológicas, Faculdade de Odontologia de Bauru, Universidade de São Paulo, Bauru, São Paulo, Brasil
[3] Universidade de Marília, Marília, São Paulo, Brasil

Camu-camu (*Myrciaria dubia*) é uma espécie botânica da região amazônica, pertencente à família *Myrtaceae,* cujo fruto é rico em nutrientes. Por apresentar propriedades anti-inflamatórias e antioxidantes, o fruto do camu-camu tem despertado grande interesse científico. Assim, esta revisão de literatura teve por objetivo investigar a composição química e propriedades terapêuticas do fruto do camu-camu. A busca bibliográfica foi realizada na database Pubmed, utilizando os descritores "*Myrtaceae*", "Phytochemicals" e "Ascorbic Acid", considerando estudos publicados até 2024. Foram selecionados estudos *in vitro, in vivo* e clínicos que investigaram a composição e as propriedades terapêuticas do fruto do camu-camu. Análises da composição química do fruto evidenciaram um alto teor de ácido ascórbico, além de outras vitaminas e sais minerais, como vitamina A, potássio, cálcio e magnésio, e uma grande variedade de compostos fenólicos e carotenóides, como ácido elágico, quercetina, naringenina, catequinas e luteína. Estudos *in vitro* e *in vivo* mostraram que o extrato do fruto do camu-camu pode apresentar ação antioxidante, anti-inflamatória, antimicrobiana e antimutagênica, além de efeitos cardio, hepato e neuroprotetores. Em modelos animais, a administração desse extrato melhorou o perfil lipídico e reduziu o ganho de peso, o acúmulo de gordura visceral e a lipogênese, bem como ativou a lipólise e a oxidação de ácidos graxos no tecido adiposo, prevenindo a obesidade e a esteatose hepática, além de reduzir a hiperglicemia pós-prandial e a hiperinsulinemia. Os dados de um estudo clínico também mostraram uma redução de marcadores inflamatórios e de estresse oxidativo no perfil bioquímico de indivíduos fumantes. Os estudos da literatura indicam que o extrato do fruto do camu-camu apresenta alta capacidade antioxidante e anti-inflamatória, podendo auxiliar na prevenção da obesidade e no controle de diversas doenças, como o *diabetes mellitus*.

37º COB

CONGRESSO ODONTOLÓGICO DE BAURU

PROFª DRª LINDA WANG

15 A 18 DE MAIO DE 2024

Ciências Básicas

APRESENTAÇÃO ORAL - PÓS-GRADUAÇÃO
CASO CLÍNICO/PROJETO DE EXTENSÃO/REVISÃO DE LITERATURA

Hipomineralização Molar Incisivo: explorando mecanismos que regulam sua histopatologia

Daiana da Silva Martins[1], Franciny Querobim Ionta[1,2], Isabella Claro Grizzo[1], Letícia Maria Pereira Teixeira Fitipaldi[1], Gustavo Pompermaier Garlet[3] (0000-0002-5071-8382), Daniela Rios[1] (0000-0002-9162-3654)

[1] Departamento de Odontopediatria, Ortodontia e Saúde Coletiva, Faculdade de Odontologia de Bauru, Universidade de São Paulo, Bauru, São Paulo, Brasil
[2] Universidade de Marília, Marília, São Paulo, Brasil
[3] Departamento de Ciências Biológicas, Faculdade de Odontologia de Bauru, Universidade de São Paulo, Bauru, São Paulo, Brasil

O processo de amelogênese é influenciado por fatores genéticos, sistêmicos e ambientais, levando a defeitos do desenvolvimento do esmalte, incluindo a hipomineralização molar incisivo (HMI). Este distúrbio afeta a mineralização do esmalte durante a fase de mineralização/maturação, especialmente dos primeiros molares permanentes e, eventualmente, dos incisivos permanentes, resultando em um esmalte com alta proporção de matriz orgânica em relação ao menor teor mineral. Os desafios da compreensão da complexa interação de fatores que influenciam na ocorrência da HMI surgem das características únicas da condição, incluindo envolvimento e gravidade variável dos dentes. O objetivo desta revisão é abordar mecanismos moleculares e genéticos que regulam respostas histopatológicas envolvidas na HMI, explorando teorias clássicas e novas descobertas. Enquanto as teorias tradicionais focavam na sensibilidade dos ameloblastos, novas investigações exploram a presença de albumina nos dentes afetados, sugerindo sua entrada durante a amelogênese, embora os detalhes desse processo permaneçam desconhecidos. Além disso, a diminuição da expressão de proteínas de junções ameloblásticas e proteinases, acidificação do pH, vasodilatação e fatores genéticos estão associados à HMI. Investigações sobre como esses mecanismos podem estar associados a entrada da albumina no espaço do esmalte merecem investigação. Conclui-se que vários mecanismos moleculares e genéticos podem estar associados a ocorrência da HMI, destacando a necessidade contínua de investigação para entender completamente esses processos.

Fomento: CAPES (001)

37º COB

CONGRESSO ODONTOLÓGICO DE BAURU

PROFª DRª LINDA WANG

15 A 18 DE MAIO DE 2024

Ciências Básicas

APRESENTAÇÃO PAINEL - GRADUAÇÃO
CASO CLÍNICO/PROJETO DE EXTENSÃO/REVISÃO DE LITERATURA

Uso racional de medicamentos: informação de qualidade para a população

Maria Laura Ortolano Domingues[1] (0009-0006-3775-6831), Gabriela de Moraes Oliveira[1,2] (0000-0002-0990-7106), Adriana Maria Calvo[1] (0000-0002-2876-0955)

[1] Departamento de Ciências Biológicas, Faculdade de Odontologia de Bauru, Universidade de São Paulo, Bauru, São Paulo, Brasil
[2] Hospital de Reabilitação de Anomalias Craniofaciais, Universidade de São Paulo, Bauru, São Paulo, Brasil

A automedicação é uma prática comum em muitas partes do mundo, refere-se ao uso de medicamentos sem orientação ou prescrição de um profissional de saúde qualificado. O objetivo deste estudo foi explorar, através de informação de qualidade levada a população por meios eletrônicos, os fatores que levam a aplicação dessa prática, assim como seus efeitos adversos pois embora possa parecer uma solução rápida e conveniente para aliviar sintomas desconfortáveis, a automedicação traz consigo uma série de riscos e implicações negativas para a saúde. Além dos objetivos já citados, é válido pontuar a promoção da conscientização, através da exposição desses dados em designs divertidos postados nas redes sociais com o intuito de alcançar a maior diversidade possível de público. O estudo envolveu diversas etapas, como a discussão de pautas relevantes acerca da automedicação, a leitura e a seleção de artigos e pesquisas e criação de designs e textos criativos em linguagem e termos acessíveis a todos, além da análise dos dados de alcance e engajamento com o fim da melhoria e sucesso da página visando uma conscientização mais eficiente e a promoção da saúde. A página @farmacosaudefobusp alcançou mais de 300 contas nos últimos 3 meses e totalizou 1.440 impressões totais, além dos compartilhamentos significativos nos posts. Conclui-se que seu objetivo de disseminação de dados de pesquisas e conscientização acerca dos efeitos adversos, causas e implicações da prática da automedicação está sendo concluído e alcançado até o momento.

Fomento: PUB-USP (198)

37º COB

CONGRESSO ODONTOLÓGICO DE BAURU

PROFª DRª LINDA WANG

15 A 18 DE MAIO DE 2024

Ciências Básicas

APRESENTAÇÃO PAINEL - GRADUAÇÃO
PESQUISA/REVISÃO SISTEMÁTICA

Efeito protetor de uma cistatina derivada da Maqui Berry (MaquiCPI-3) no perfil proteômico da película adquirida

Vinicius Antunes Meloni[1] (0009-0000-8358-9903), Dalyla Margarida Pereira Redicopa[2] (0000-0002-6589-8857), Talita Mendes Oliveira Ventura[1] (0000-0003-2101-1350), Even Akemi Taira[1] (0000-0003-0853-1335), Vinícius Taioqui Pelá[1] (0000-0001-7933-4422), Marília Afonso Rabelo Buzalaf[1] (0000-0002-5985-3951)

[1] Departamento de Ciências Biológicas, Faculdade de Odontologia de Bauru, Universidade de São Paulo, Bauru, São Paulo, Brasil
[2] Universidade Paulista, Bauru, São Paulo, Brasil

A película adquirida do esmalte (PAE) é um filme formado pela adsorção seletiva de proteínas salivares sobre a superfície do dente. Estas proteínas formam uma barreira protetora sobre a superfície do esmalte, participando de fenômenos importantes como o desgaste dentário erosivo. O objetivo desta pesquisa foi avaliar a modificação do perfil proteico da película adquirida do esmalte (PAE), formada por 3 min após bochecho com uma cistatina derivada da Maqui Berry (MaquiCPI-3). 9 participantes, com bom estado de saúde geral e bucal, após uma profilaxia, fizeram um bochecho contendo: 1) água deionizada; 2) Elmex ou 3) MaquiCPI-3 (0,5 mg/mL) sendo um tratamento por fase de estudo. Após bochecho, durante 3 minutos houve a formação da PAE, e completando este período coletou-se a película adquirida. As proteínas foram extraídas e processadas para análise por nLC-ESI-MS/MS. Na comparação MaquiCPI-3 x Água houve super-regulação de isoformas de hemoglobinas, Neutrophil defensins, e Protein S100-A9. Já em relação a comparação Elmex x Água, 9 proteínas estavam superreguladas, dentre elas estão as Protein S100-A9 e Cystatin-SN e 25 estavam subreguladas no grupo Elmex. Por fim, na comparação entre os tratamentos MaquiCPI-3 x Elmex, na expressão diferencial, 6 e 24 proteínas estavam superreguladas e subreguladas, respectivamente, no tratamento com MaquiCPI-3 em relação ao Elmex. Dentre as proteínas superreguladas no tratamento com MaquiCPI-3 destacamos Lysozyme C (aumentada mais que 3x), Neutrophil defensin 1 e 3 e Statherin. Já as subreguladas destacamos Cystatin-B. Ocorreram grandes alterações no perfil proteico da PAE após o uso da MaquiCPI-3. Muitas proteínas identificadas participam de importantes processos envolvidos com a homeostase da saúde bucal. O tratamento com MaquiCPI-3 aumentou proteínas ácido-resistentes e antibacterianas, podendo ser inserido em produtos odontológicos contra o desgaste dentário erosivo futuramente.

Fomento: CNPq

Análise histomorfométrica e estado redox das glândulas submandibulares de ratos Wistar submetidos ao jejum intermitente

Ana Laura Favaro Nalin[1] (0009-0005-1426-4669), Renan José Barzotti[1] (0009-0004- 4702-6985), Larissa Victorino Sampaio[1] (0000-0002-0171-2291), José Vitor Furuya de Lima[1] (0009-0004-8614-7691), Ana Claudia de Melo Stevanato Nakamune[1] (0000-0001-5098-8406), Antonio Hernandes Chaves Neto[1] (0000-0001-6481-5506)

[1] Departamento de Ciências Básicas, Faculdade de Odontologia de Araçatuba, Universidade Estadual Paulista, Araçatuba, São Paulo, Brasil

As glândulas salivares exibem sensibilidade diante de padrões alimentares e nutricionais, conforme demonstrado por estudos experimentais. Diante disso, o objetivo desta pesquisa foi analisar o efeito do Jejum Intermitente (JI) na histomorfometria e estado redox das glândulas submandibulares. Para tanto, 20 ratos Wistar foram aleatoriamente divididos em 2 grupos (n = 10 ratos/grupo): grupo *Ad Libitum* (AL) teve acesso contínuo a água e ração, enquanto o grupo JI foi privado de alimentação por 24 horas em dias alternados pelo período de 12 semanas. Os pesos corporais, consumo de água e ração foram registrados durante todo o tratamento. Ao final do experimento, os animais foram anestesiados, eutanasiados e tiveram as glândulas submandibulares removidas, limpas e pesadas. A glândula direita foi armazenada a -80º C até a realização do homogenato para as análises bioquímicas, enquanto a glândula esquerda foi fixada em formol 10% tamponado para processamento histológico (CEUA FOA/UNESP n° 257-2023). Os resultados foram submetidos ao teste de Shapiro-Wilk e as comparações foram realizadas com o teste *t* de Student não-pareado ($p < 0,05$). O protocolo de JI causou menor ganho de peso, peso final, consumo de ração e eficiência alimentar. Além disso demonstrou redução no peso absoluto da glândula, enquanto o peso relativo, as áreas de ácinos, ductos e estroma foram semelhantes ao grupo AL. A capacidade oxidante total, níveis de peroxidação lipídica e concentração de proteínas carboniladas foram semelhantes entre os grupos. Em contrapartida, o JI reduziu a concentração de ácido úrico e a capacidade antioxidante total, mas não alterou os níveis de glutationa reduzida. Além disso, o JI diminuiu a atividade da superóxido dismutase e da glutationa peroxidase, ao mesmo tempo que aumentou da catalase. Ainda que o JI não tenha causado alterações histomorfométricas e dano oxidativo nas glândulas submandibulares, os resultados da defesa antioxidante sugerem distúrbios no estado redox.

Fomento: CAPES (001)

Bioengenharia tecidual com *scaffolds* de fibrina e nanopartículas de hidroxiapatita associados ou não à fotobiomodulação

Emilie Maria Cabral Araujo[1], Jessica Oliveira Rossi[2], Maria Eduarda Côrtes Camargo[3], Carlos Henrique Bertoni Reis[3], Daniela Vieira Buchaim[3] (0000-0002-9914-1262), Rogério Leone Buchaim[1] (0000-0002-5881-2218)

[1] Departamento de Ciências Biológicas, Faculdade de Odontologia de Bauru, Universidade de São Paulo, Bauru, São Paulo, Brasil
[2] Faculdade de Medicina Veterinária e Zootecnia, Universidade de São Paulo, São Paulo, São Paulo, Brasil
[3] Universidade de Marília, Marília, São Paulo, Brasil

A constante busca da ciência pela melhora dos resultados nas intervenções cirúrgicas reconstrutivas que necessitam de reparo tecidual levam a testes pré-clínicos e clínicos na área de bioengenharia tecidual. Dessa forma, o objetivo deste estudo é avaliar um protocolo de fotobiomodulação a laser de baixa potência (Therapy XT DMC®, Brasil) em defeitos ósseos críticos na calota craniana de ratos, preenchidos com a hidroxiapatita nanocristalina (SinBone®n), associada a nova formulação do único biopolímero de fibrina heterólogo do mundo (CEVAP/UNESP Botucatu). Foram utilizados 60 ratos machos (Rattus norvegicus), distribuídos aleatoriamente em 6 grupos de 10 animais cada: NH (nanohidroxiapatita); BF (biopolímero de fibrina); NH + BF (nanohidroxiapatita + biopolímero de fibrina); NH + FBM (nanohidroxiapatita + fotobiomodulação); BF + FBM (biopolímero de fibrina + fotobiomodulação) e NH + BF + FBM (nanohidroxiapatita + biopolímero de fibrina + fotobiomodulação). Após 14 e 42 dias do procedimento cirúrgico, foram coletados os fragmentos ósseos e analisados qualitativamente e quantitativamente pela microtomografia computadorizada. Como resultados parciais, o biomaterial escolhido, a nanohidroxiapatita, demonstrou uma resposta biológica semelhante a produtos comerciais amplamente utilizados em técnicas de restauração de perda óssea, bem como as cavidades cirúrgicas nas quais o biopolímero de fibrina (grupos G2, G3, G5) foi aplicado, apresentaram uma marcada angiogênese a partir dos 14 dias, juntamente com a ocorrência de tecido de granulação e a manutenção de espaços vasculares após 42 dias, uma vez que não provocou reações de corpo estranho, promoveu a integração no leito cirúrgico e estimulou a deposição e proliferação de células osteoblásticas. Portanto, este trabalho conclui que a nova formulação do biopolímero de fibrina, com menor dosagem de fibrinogênio, é mais propícia para utilização na associação com biomateriais.

Fomento: CNPq

Cloridrato de metilfenidato causa distúrbio no estado redox nas glândulas parótidas de ratos adultos jovens

Lauani Murakami Lopes[1] (0009-0007-7638-6439), José Vitor Furuya de lima[1] (0009- 0004-8614-7691), Pedro Penati Pimpinato[1] (0000-0002-1551-3381), Renan José Barzotti[1] (0009-0004-4702-6985), Larissa Victorino Sampaio[1] (0000-0002-0171-2291), Antonio Hernandes Chaves Neto[1] (0000-0001-6481-5506)

[1] Departamento de Ciências Básicas, Faculdade de Odontologia de Araçatuba, Universidade Estadual Paulista, Araçatuba, São Paulo, Brasil

O uso abusivo do psicoestimulante cloridrato de metilfenidato (MTF) por universitários, popularmente conhecido como doping intelectual, pode levar a uma série de consequências adversas, desde problemas de saúde física até dependência psicológica. Dessa maneira, o objetivo desse estudo foi examinar os efeitos do MTF nos marcadores de dano oxidativo e na defesa antioxidante das glândulas parótidas. Para tanto, ratos adultos jovens Wistar (4 semanas de idade) foram divididos em dois grupos (n=10): grupo controle, que recebeu solução salina, e grupo MTF, que recebeu 3 mg/kg do MTF via gavagem intragástrica por 4 semanas. A dose escolhida assemelha-se à janela terapêutica do tratamento do Transtorno do déficit de atenção com hiperatividade em humanos, além de ser efetiva em melhorar aprendizagem espacial, memória, atenção e a atividade locomotora em ratos. Após o período experimental, os animais foram eutanasiados e o plasma obtido foi usado para análise da função hepática por meio das enzimas alanina aminostranferase (ALT) e aspartato aminotransferase (AST). Na sequência, as glândulas parótidas foram removidas, limpas, pesadas e armazenadas a -80°C (CEUA FOA/UNESP n° 255/2023). Após o preparo dos homogenatos teciduais os sobrenadantes obtidos foram analisados para capacidade oxidante total (COT), peroxidação de lipídios, proteína carbonilada, glutationa reduzida (GSH), capacidade antioxidante total, ácido úrico (AU), superóxido dismutase (SOD), catalase (CAT) e glutationa peroxidase (GPx). Os dados foram comparados pelo teste *t*-Student não-pareado ($p < 0,05$). MTF reduziu a COT ($p < 0,01$) e os marcadores de dano oxidativo aos lipídios ($p < 0,05$) e proteínas ($p < 0,0001$). Os valores da capacidade antioxidante total, AU, GSH e GPx foram similares entre os grupos, enquanto MTF reduziu a SOD ($p < 0,05$) e CAT ($p < 0,0001$). Assim, é possível concluir que o MTF é um fator de risco a função das glândulas parótidas devido aos distúrbios no estado redox.

Fomento: FAPESP (2023/12875-3, 2023/12031-0)

Desenvolvimento e caracterização de scaffolds com sistema de macro-canais

Karina Foresto Lima[1], Vitor de Toledo Stuani[1] (0000-0001-5290-7614), Fernanda Balestrero Cassiano[1] (0000-0001-5290-7614), Camila Correa da Silva Braga de Melo[1] (0000-0002-3069-5216), Larissa Alamo[1] (0000-0002-8858-0382), Diana Gabriela Soares[1] (0000-0002-1485-6104)

[1] Departamento de Dentística, Endodontia e Materiais Odontológicos, Faculdade de Odontologia de Bauru, Universidade de São Paulo, Bauru, São Paulo, Brasil

Este trabalho tem como objetivo desenvolver e caracterizar scaffolds porosos de quitosana (QT) e quitosana-hidróxido de cálcio (QTHC) contendo canaletas microfluídicas com diferentes diâmetros e espaçamentos em sua estrutura, em contato com células endoteliais, Human Umbilical Vein Endothelial Cells (HUVECs) e células da polpa dental, Human Dental Pulp Cells (HDPCs). Para isso, foram elaboradas soluções de QT a 2% e Hidróxido de Cálcio (HC) a 1%, as quais foram homogeneizadas na proporção de 2:1 (v/v), sendo as misturas vertidas em moldes impressos em resina 3D contendo canaletas positivas de diâmetros de 500 e 700 μm, com espaçamentos de 500, 700 e 900 μm. Os moldes, contendo as soluções, foram processados por separação de fases para obtenção dos scaffolds porosos com canais microfluídicos através de sua estrutura.Os distintos grupos que fizeram parte do experimento foram caracterizados quanto a porosidade (imageJ) morfologia, no Microscópio Eletrônico de Varredura (MEV), degradabilidade (peso úmido), intumescimento (swelling), liberação de cálcio (OCC), e biologicamente (adesão e espalhamento, atividade de Fosfatase Alcalina (ALP), deposição de matriz mineralizada e potencial angiogênico) (ANOVA; Tukey α=5%; n=6). Obteve-se sucesso com os canais nos scaffolds QT e QTHC, visto que todos os grupos demonstraram padrão controlado de degradação e intumescimento, além de liberação cumulativa do íon cálcio até 21 dias. As células da polpa dental (HDPCs) apresentaram boa adesão e espalhamento nos materiais, com aumento significativo da atividade de ALP e da deposição de cálcio quando semeadas no QTHC 700/900. As células endoteliais (HUVECs) apresentaram maior densidade celular também nessa formulação. Conclui-se que scaffolds QTHC 700/900 apresentam potencial bioativo para indução de mineralização e angiogênese.

Fomento: FAPESP (2020/10369-5)

Efeito de verniz à base de Tetrafluoreto de Titânio sobre dentes de ratos por MEV/EDX e espectroscopia de micro-Raman

Laís Guilhen Torres Figueira[1], Mariele Vertuan[1] (0000-0002-9254-3226), Júlia França da Silva[1], Aline Silva Braga[1] (0000-0002-9331-1531), Ana Carolina Magalhães[1] (0000-0002- 6413-5348)

[1] Departamento de Ciências Biológicas, Faculdade de Odontologia de Bauru, Universidade de São Paulo, Bauru, São Paulo, Brasil

O estudo avaliou o efeito do TiF4 em verniz sobre a prevenção do desgaste dentário erosivo (DDE) em ratos, por métodos que avaliam alteração morfológica e presença de compostos químicos dentários. Para isso, 48 ratos Wistar machos (CEUA-Proc. nº 010/2019) foram alocados em três grupos (n=16/grupo): 1 – verniz experimental de TiF4 (2,45% F^-, pH 1); 2 – verniz de NaF (2,45% F^-, pH 5, controle positivo); 3 – verniz placebo (pH 5, controle negativo). Metade dos animais de cada grupo foram submetidos a desafios erosivos e a outra metade foi submetida como controle água (água de toneira), ambos *ad libitum*. Os vernizes foram aplicados apenas 1x, antes do início do experimento. Após 28 dias, os ratos foram sacrificados e suas mandíbulas ressecadas para avaliação. As hemi-mandíbulas foram avaliadas por microscopia eletrônica de varredura - MEV e microanálise por EDX com aumento de 200x e 20kV, utilizando análise quantitativa com correção ZAF. As amostras foram submetidas à espectroscopia de micro-Raman, que avaliou formações de compostos sobre as superfícies dentárias, com lente objetiva de 50x, laser de 785 nm (500 mW), usando aparelho Renishaw inVia Reflex (UK), obtendo-se o gráfico do espectro Raman. A análise estatística foi realizada para o EDX (ANOVA/Tukey ou Kruskal-Wallis/Dunn, $p<0,05$). A exposição à dentina foi observada nas imagens por MEV em ratos pertencentes ao placebo que consumiram Sprite®; nesses dentes também foi encontrada uma quantidade significativamente maior de carbono (em 55%) e menor de fosforo (36%) e cálcio (34%) em comparação aos que consumiam água (ANOVA, $p<0,0001$). Já para análise por espectro Raman, foi possível observar picos compatíveis com bandas típicas de fosfato e apatita, porém nenhum composto contendo titânio ou flúor foi detectado. Como conclusão, o protocolo in vivo provocou DDE com exposição de dentina, porém o tratamento com TiF4 não causou alteração morfológica ou química da superfície dentária.

Fomento: FAPESP (2019/21801-8, 2022/13803-3).

Estudo das concentrações do ibuprofeno a partir de amostras de saliva por LC MS/MS

Maria Clara Tulio[1] (0009-0003-1526-5597), Gabriela de Moraes Oliveira[1,2] (0000-0002-0990-7106), Giovana Maria Weckwerth[1] (0000-0003-0588-0329), Adriana Maria Calvo[1] (0000-0002-2876-0955)

[1] Departamento de Ciências Biológicas, Faculdade de Odontologia de Bauru, Universidade de São Paulo, Bauru, São Paulo, Brasil
[2] Hospital de Reabilitação de Anomalias Craniofaciais, Universidade de São Paulo, Bauru, São Paulo, Brasil

Os estudos farmacocinéticos (PK) em amostras de saliva vêm sido cada vez mais utilizados no campo da farmacologia pela maior adesão dos pacientes, visto que para estudos PK são necessárias coletas sequenciais por vários dias. O objetivo do presente estudo foi quantificar o ibuprofeno em amostras de saliva por LC MS/MS. Nesta fase inicial do estudo foram analisadas as concentrações em saliva de 10 voluntários submetidos a uma sessão de profilaxia profissional com ultrassom e coleta de 4 mL de saliva não estimulada nos tempos determinados: antes e após 0,25; 0,5; 0,75; 1; 1,5; 2; 3; 4; 5; 6; 8; 11; 24; 48; 72 e 96h da ingestão de um comprimido de ibuprofeno (600mg). As análises foram realizadas por espectrometria de massas (LC MS/MS – Shimatzu, Kyoto, Japão). Dos participantes da pesquisa, 80% eram do sexo feminino [idade (anos): 23±2,8; peso (kg): 63,5±13,68 e altura (m): 1,60±0,5] e 20 % do sexo masculino [idade (anos): 31±8,8; peso (kg): 67,5±13,43 e altura (m): 1,73±0,01]. As concentrações foram detectadas a partir de 15 min (27,22 ng/mL); tendo seu pico de concentração logo aos 45 min (47,42 ng/mL) e 1h (47,07 ng/mL), sendo detectada até 96h após a ingestão do fármaco (0,007 ng/mL). A metodologia aplicada foi efetiva para a detecção das concentrações do fármaco em saliva e tais análises promoverão posteriormente diversas análises pelo software WinNolin® 8.1 de parâmetros PK [concentração plasmática máxima do ibuprofeno (Cmax); tempo da máxima concentração (Tmax); área abaixo da curva de concentração-tempo (AUC0-t); do tempo 0 ao infinito (AUC0∞); a depuração oral total corrigido pelo peso dos pacientes (CL/Fcor) e meia-vida plasmática] na próxima fase da pesquisa.

Fomento: CNPq, FAPESP (2016/12671-5)

Efeito do ciclo circadiano na película adquirida do esmalte e saliva – Análise proteômica

Guilherme Vilchenski Silva[1] (0009-0009-6466-6550), Lucas Bento Camargo Martins[2] (0000-0002-6589-8857), Talita Mendes Oliveira Ventura[1] (0000-0003-2101-1350), Even Akemi Taira[1] (0000-0003-0853-1335), Vinícius Taioqui Pelá[1] (0000-0001-7933-4422), Marília Afonso Rabelo Buzalaf[1] (0000-0002-5985-3951)

[1] Departamento de Ciências Biológicas, Faculdade de Odontologia de Bauru, Universidade de São Paulo, Bauru, São Paulo, Brasil
[2] Centro Universitário Sagrado Coração, Bauru, São Paulo, Brasil

A película adquirida do esmalte (PAE) é um filme formado a partir da adsorção seletiva de proteínas salivares sobre a superfície do dente. A presença destas proteínas forma uma barreira protetora sobre a superfície do esmalte, participando de processos importantes como desgaste dentário erosivo e cárie. No entanto, pouco se sabe sobre a influência do ciclo circadiano nas alterações da composição proteica da PAE e saliva. O objetivo deste trabalho foi avaliar o efeito do ciclo circadiano no perfil proteico da saliva e da PAE formada sobre o esmalte *in vivo*. A PAE e salivas não estimuladas foram coletadas de 9 voluntários, com bom estado de saúde geral e bucal. Após profilaxia, a PAE foi formada por 120 min. As coletas foram realizadas em três períodos distintos: às 10:00 (manhã), 16:00 (tarde) e 20:00 (noite). As proteínas foram extraídas e as amostras foram processadas para análise por nLC-ESI-MS/MS. A expressão diferencial revelou que nos períodos da noite e da tarde as proteínas *S100-A8* e *Cystatin-B* estão subexpressas na PAE quando comparado ao período da manhã. Na saliva as proteínas *Histatin-3* e *Statherin* estavam subexpressas no período da tarde em comparação com a manhã, além disso, as proteínas *Mucin-7* e *Lysozyme C* estavam diminuídas na saliva durante a noite em comparação com o período da tarde. Concluímos que profundas alterações nas proteínas salivares e nas proteínas da PAE em comparação aos diferentes períodos do dia foram encontradas, especialmente de importantes proteínas relacionadas à proteção antimicrobiana e a resistência ácida da PAE, demonstrando que ao longo do dia a proteção antimicrobiana e a resistência ácida da PAE podem estar diminuídas. Por fim, nossos resultados ainda, contribuem com importantes informações para compreendermos as alterações proteicas presente na saliva e películas com a influência do ciclo circadiano, de forma que estes resultados possam ser aplicados futuramente em estudos *in vitro* e *in vivo*.

Fomento: FAPESP (2022/02424-1)

Explorando a interação do peptídeo derivado da estaterina com a hidroxiapatita: um estudo em dinâmica molecular

Hannah Zomignan Barros[1] (0009-0000-0406-0172), Carolina Ruis Ferrari[1] (0000-0002-3997-043X), Tiago Espinosa de Oliveira[2] (0000-0001-9798-9916), Marília Afonso Rabelo Buzalaf[1] (0000-0002-5985-3951), Paulo Augusto Netz[3] (0000-0003-4242-0591)

[1] Departamento de Ciências Biológicas, Faculdade de Odontologia de Bauru, Universidade de São Paulo, Bauru, São Paulo, Brasil
[2] Departamento de Farmacociências, Universidade Federal de Ciências da Saúde de Porto Alegre, Porto Alegre, Rio Grande do Sul, Brasil
[3] Departamento de Físico-Química, Instituto de Química, Universidade Federal do Rio Grande do Sul, Porto Alegre, Rio Grande do Sul, Brasil

O peptídeo derivado da estaterina (StatpSpS) vem sendo promissor na proteção contra a erosão dentária e elucidar a sua interação com a superfície da hidroxiapatita (HAP) é de extrema importância. O objetivo do presente estudo foi investigar o mecanismo relacionado à adsorção desse peptídeo com a HAP por meio de simulações de dinâmica molecular. O StatpSpS foi posicionado de modo paralelo à superfície da HAP em 2 orientações: 1- resíduos neutros e negativos voltados para a superfície; 2- resíduos positivos voltados para a superfície. Foi gerado também um sistema contendo o peptídeo sem HAP. Os sistemas foram submetidos a simulações de dinâmica molecular -all atom, em triplicata de 500 ns, utilizando o pacote GROMACS, o qual também foi usado nas análises dos resultados. Em todos os sistemas, houve apenas mudanças conformacionais moderadas no StatpSpS que, após uma leve migração, mostrou-se próximo à superfície. O peptídeo adsorvido à HAP apresentou, em média, um menor desvio quadrático médio e maior raio de giro quando comparado sem a presença da superfície. Quanto à distância dos resíduos, notou-se que muitos apresentaram distâncias curtas e estáveis, apontando para uma forte interação. Na orientação 2, observou-se um papel importante dos resíduos de arginina carregados positivamente. A análise qualitativa da trajetória permitiu ver uma ligeira tendência para aumentar os contatos de resíduos positivos, com o final da simulação iniciada na orientação 1 assemelhando-se à orientação 2. Em conclusão, os resíduos carregados positivamente têm maior propensão à ancoragem na superfície da HAP, destacando a importância do StatpSpS na proteção contra a erosão dentária, já que as simulações indicam migração próxima à HAP e forte interação quando adsorvido. Esses resultados são fundamentais para o entendimento do mecanismo de adsorção do StatpSpS à HAP, ressaltando a importância dos seus mecanismos para o desenvolvimento de estratégias eficazes na prevenção da erosão dentária.

Fomento: FAPESP (2021/14161-2)

Análise da pigmentação do esmalte após aplicação do extrato de *Malva sylvestris* em modelo biofilme microcosmo

Rafaela Blasque Miranda[1] (0009-0005-8077-4843), Aline Silva Braga[1] (0000-0002-9331- 1531), Keyth Caroline dos Santos Araujo[1], Rafaela Ricci Kim[1] (0000-0001-5041-1615), Ana Carolina Magalhães[1] (0000-0002-6413-5348)

[1] Departamento de Ciências Biológicas, Faculdade de Odontologia de Bauru, Universidade de São Paulo, Bauru, São Paulo, Brasil

O estudo avaliou a capacidade do extrato de *Malva sylvestris*, utilizado para prevenir a cárie dentária, em alterar a cor do esmalte dentário em um modelo de biofilme microcosmo. Para isso, setenta e duas amostras de esmalte bovino foram preparadas (6 x 6 mm). As amostras foram aleatorizadas de acordo com a pigmentação inicial do esmalte sadio (*L* = 60,9), utilizando o espectrofotômetro digital (Vila Easyshade®). Os seguintes grupos foram avaliados: 1. *Malva sylvestris* 35 mg/mL; 2. Xilitol 5%; 3. NaF (225 ppm F); 4. Malvatricin Plus®; 5. Clorexidina - Periogard® (0,12%); 6. PBS (controle negativo) (n=6/grupo). Realizou-se o modelo de biofilme microcosmo e as soluções foram aplicadas uma vez por dia utilizando 1 mL/min, do 2º ao 5º dia de formação do biofilme. Para a análise da alteração da cor do esmalte, foi utilizado um espectrofotômetro digital (Vila Easyshade®). As medidas de cor foram realizadas nos seguintes momentos: baseline (T0) antes e (TF) após o tratamento (após 5 dias de biofilme). Os valores dos parâmetros de *a*, *b* e *L* assim como o ΔE00 foram tabulados conforme sistema de cores CIEDE 2000 (CIE Technical Report, Viena, Áustria). Os dados antes x depois foram comparados com testes t ou ANOVA/Tukey ($p<0,05$). Houve alteração significativa em relação a todos os parâmetros (*a*, *b* e *L*) comparando-se o antes e depois, para todos os grupos ($p<0,05$), com exceção do parâmetro *b* (escala do amarelo para o azul), para os grupos NaF e PBS que não apresentaram diferenças. Não houve diferença estatística para os valores de ΔE00 final para nenhum dos tratamentos avaliados (ANOVA, $p=0.1231$). Portanto, nenhum dos tratamentos aplicados foi capaz de alterar a cor do esmalte em modelo de biofilme microcosmo.

Fomento: FAPESP (2023/02554-5)

37º COB

CONGRESSO ODONTOLÓGICO DE BAURU

PROFª DRª LINDA WANG

15 A 18 DE MAIO DE 2024

Ciências Básicas

APRESENTAÇÃO PAINEL - PÓS-GRADUAÇÃO
CASO CLÍNICO/PROJETO DE EXTENSÃO/REVISÃO DE LITERATURA

Efeitos da isotretinoína no tecido ósseo: revisão de literatura

Maria Júlia Bento Martins Parreira[1], Bruna Trazzi Pagani[1], Matheus Bento Medeiros Moscatel[1], Daniela Vieira Buchaim[2] (0000-0002-9914-1262), Acácio Fuziy[3], Rogério Leone Buchaim[1] (0000-0002-5881-2218)

[1] Departamento de Ciências Biológicas, Faculdade de Odontologia de Bauru, Universidade de São Paulo, Bauru, São Paulo, Brasil
[2] Universidade de Marília, Marília, São Paulo, Brasil
[3] Centro de Especialidades Odontológicas, Marília, São Paulo, Brasil

A isotretinoína é um medicamento oral comumente utilizada no tratamento da acne grave. Ela pertence à classe de retinóides e é derivada da vitamina A. Possíveis alterações dos tecidos ósseos associadas ao uso da isotretinoína por longos períodos e altas doses, como a hipercalcemia, hiperostose difusa ou ainda deformidades esqueléticas são relatadas em trabalhos científicos. O objetivo desta revisão de literatura é avaliar o uso sistêmico da isotretinoína e seus efeitos no tecido ósseo. Para isso, foram selecionados artigos que abordam os efeitos da isotretinoína no metabolismo ósseo, na densidade mineral óssea, na formação e na reabsorção óssea, além das possíveis alterações geradas neste tecido. A busca pelos artigos que se enquadrassem na premissa do presente trabalho foi realizada na base de dados PubMed/MEDLINE®. Em busca preliminar foram obtidos 85 artigos, posteriormente a averiguação aprofundada e conferência dos critérios de inclusão e exclusão, 20 artigos foram selecionados para a confecção desta revisão de literatura, sendo 16 artigos relatando o efeito da utilização sistêmica da isotretinoína em humanos e 04 artigos analisando o efeito gerado por esta substância empregada de forma sistêmica em animais, especificamente em ratos. Após análise dos artigos selecionados foi possível observar muitos autores relatando o acometimento de hiperostoses, ou ainda alterações na formação das estruturas ósseas em pacientes humanos. Já com relação aos animais a maior quantidade de trabalhos aborda as alterações causadas na formação ou desenvolvimento de estruturas ósseas pelo uso sistêmico da isotretinoína. Tendo em vista o amplo uso da isotretinoína, torna-se necessário conhecer a viabilidade e a influência do material sobre os tecidos. Sua eficácia clínica parece superar qualquer um dos efeitos colaterais esqueléticos observados, porém, mais estudos se fazem necessários para poder avaliar e comprovar os efeitos gerados nos tecidos ósseos, bem como demais estruturas.

37º COB

CONGRESSO ODONTOLÓGICO DE BAURU

PROFª DRª LINDA WANG

15 A 18 DE MAIO DE 2024

Ciências Básicas

APRESENTAÇÃO PAINEL - PÓS-GRADUAÇÃO
PESQUISA/REVISÃO SISTEMÁTICA

Avaliação da imunoexpressão de SNAIL e Vimentina em carcinoma epidermóide de boca

Rodrigo Fonseca Buzo[1] (0000-0001-9341-5093), Rafael Carneiro Ortiz[1] (0000-0002- 2794-0460), Rainã Souza Dias[1], Camila de Oliveira Rodini[1] (0000-0002-8763-4967)

[1] Departamento de Ciências Biológicas, Faculdade de Odontologia de Bauru, Universidade de São Paulo, Bauru, São Paulo, Brasil

O carcinoma epidermóide de boca (CEB) surge no epitélio da mucosa oral e constitui cerca de 90% de todas as neoplasias malignas que afetam a cavidade oral globalmente. Apesar dos avanços nos últimos anos, a taxa de sobrevida global permanece abaixo de 5 anos, em grande parte devido à presença de metástases linfonodais. Estudos têm demonstrado que a transição epitelial-mesenquimal (TEM) é um processo fundamental na progressão e metástase do CEB. Durante a TEM, as células epiteliais tumorais, mediadas por fatores de transcrição, como o SNAIL, adquirem gradualmente as características estruturais e funcionais das células mesenquimais, como a regulação positiva da proteína Vimentina, possibilitando a migração e disseminação das células tumorais. Neste contexto, o objetivo deste trabalho é investigar a imunoexpressão de SNAIL e Vimentina em amostras parafinadas de CEB. Foram selecionadas 93 lâminas de CEB (66 metastáticos [N+] e 27 não metastáticos [N0]), as quais foram submetidas à técnica de imuno- histoquímica (Anti-SNAIL 1:75, ab53519; e Anti-Vimentina 1:400, V9). As lâminas foram digitalizadas e a análise quantitativa foi realizada pelo algoritmo PixelCount V9 no *software* ImageScope (Leica Biosystems). Ao aplicarmos o teste de Mann- Whitney na comparação das áreas de centro e fronte de invasão (ITF), observamos uma maior intensidade na marcação de SNAIL e Vimentina no ITF, tanto nos tumores N+ (***p=0.0009 e ***p<0.0001) quanto nos tumores N0 (**p=0.002 e **p=0.006). No entanto, não foi possível identificarmos uma correlação positiva entre os marcadores e uma relação significativa com os fatores clinico-patológicos e sobrevida. Em concordância a outros estudos, o aumento da expressão de SNAIL e Vimentina observado no ITF sugere que estas proteínas são notáveis marcadores para TEM em CEB. Ainda assim, a inclusão de outras proteínas relacionadas à TEM, como N-caderina e TWIST, neste estudo, é necessária para melhor correlação da TEM com fatores clinico-patológicos e sobrevida.

Fomento: CAPES

Cloridrato de metilfenidato causa desequilíbrio do estado redox nas glândulas submandibulares de ratos

Guilherme Eduardo Rocha Silva[1] (0009-0004-4141-6755), José Vitor Furuya de lima[1] (0009-0004-8614-7691), Lauani Murakami Lopes[1] (0009-0007-7638-6439), Renan José Barzotti[1] (0009-0004-4702-6985), Larissa Victorino Sampaio[1] (0000-0002-0171-2291) Antonio Hernandes Chaves Neto[1] (0000-0001-6481-5506)

[1] Departamento de Ciências Básicas, Faculdade de Odontologia de Araçatuba, Universidade Estadual Paulista, Araçatuba, São Paulo, Brasil

O cloridrato de metilfenidato (MTF) é o psicoestimulante de primeira escolha para o tratamento de crianças e adultos com Transtorno do Déficit de Atenção com Hiperatividade (TDAH). Sua ação farmacológica é mediada pelo antagonismo sobre os transportadores de dopamina e norepinefrina, diminuindo sua recaptação e, consequentemente, aumentando os níveis sinápticos desses neurotransmissores mediadores das funções comportamentais e motoras que são prejudicadas em crianças portadoras de TDAH. Entretanto, seus efeitos na saúde bucal e nas glândulas salivares provenientes do uso da medicação não possuem um consenso. Portanto, o objetivo do estudo foi avaliar o efeito do tratamento crônico do MTF nos marcadores de dano oxidativo e na defesa antioxidante das glândulas submandibulares. Para isso, ratos adultos jovens Wistar (4 semanas de idade) foram divididos em dois grupos (n=10): grupo controle, que recebeu solução salina, e grupo MTF, que recebeu 3 mg/kg/dia do MTF via gavagem intragástrica por 4 semanas. Após o tratamento, as glândulas submandibulares foram removidas, limpas, pesadas e processadas para as análises bioquímicas (CEUA FOA/UNESP n° 255/2023). Os dados foram comparados pelo teste t-Student não-pareado ($p < 0,05$). O MTF reduziu a capacidade oxidante total ($p < 0,01$), enquanto os marcadores de dano oxidativo lipídico e proteico não tiveram alterações significantes. As concentrações de ácido úrico e glutationa reduzida foram similares entre os grupos, enquanto o MTF reduziu a capacidade antioxidante total ($p < 0,05$), a superóxido dismutase ($p < 0,05$), catalase ($p < 0,0001$) e glutationa peroxidase ($p < 0,001$). Conclui-se que MTF pode ser um fator de predisposição a problemas de saúde bucal, uma vez que causa desequilíbrio do estado redox, o qual está diretamente relacionado a disfunção das glândulas submandibulares.

Fomento: FAPESP (2023/12031-0, 2023/12875-3)

Jejum intermitente não prejudica o fluxo, composição bioquímica e estado redox salivar de ratos Wistar

Renan José Barzotti[1] (0009-0004-4702-6985), Larissa Victorino Sampaio[1] (0000-0002- 0171-2291), Guilherme Eduardo Rocha Silva[1] (0009-0004-4141-6755), José Vitor Furuya de Lima[1] (0009-0004-8614-7691), Ana Claudia de Melo Stevanato Nakamune[1] (0000-0001-5098-8406), Antonio Hernandes Chaves Neto[1] (0000-0001-6481-5506)

[1] Departamento de Ciências Básicas, Faculdade de Odontologia de Araçatuba, Universidade Estadual Paulista, Araçatuba, São Paulo, Brasil

O jejum intermitente (JI) é uma estratégia alimentar que visa promover resistência celular, a resiliência do organismo e melhorar a plasticidade diante de danos. Estudos experimentais demonstraram que a função e o estado redox das glândulas salivares são influenciados por diferentes padrões alimentares. Diante disso, o objetivo desta pesquisa foi analisar o efeito do JI no fluxo, composição bioquímica e estado redox salivar. Para tanto, 20 ratos Wistar foram estratificados por peso corpóreo e depois distribuídos aleatoriamente em 2 grupos (n = 10 ratos/grupo): O grupo *Ad Libitum* (AL) teve acesso contínuo a água e ração para roedores, enquanto o grupo Jejum Intermitente (JI) foi privado de alimentação por 24 horas em dias alternados pelo período de 12 semanas. Os pesos corporais, consumo de água e ração foram registrados durante todo o tratamento. No fim do experimento, os animais foram anestesiados e a saliva foi coletada por estimulação com pilocarpina para determinação do fluxo salivar, pH, capacidade tamponante, proteína total, amilase e eletrólitos (cálcio, fósforo, sódio, cloreto e potássio), além dos marcadores do estado redox (capacidade antioxidante total e danos oxidativos lipídico e proteico) (CEUA FOA/UNESP n° 257-2023). Todos os resultados tiveram a normalidade avaliada pelo teste de Shapiro-Wilk, e as comparações estatísticas foram analisadas pelo teste *t* de Student não-pareado, considerando significância em $p < 0,05$. O protocolo de JI empregado apresentou menor ganho de peso, peso final, consumo de ração e eficiência alimentar. No entanto, não foram observadas alterações estatisticamente significantes nos parâmetro salivares avaliados. Assim, o JI pode ser considerado uma estratégia alimentar segura para a função das glândulas salivares, uma vez que não prejudica o fluxo, composição bioquímica e o estado redox salivar de ratos.

Fomento: CAPES (001)

Quantidade de dentifrício e concentração de fluoreto afetam a composição e pH de biofilmes de *S. mutans* e *C. albicans*

Samuel Campos Sousa[1] (0009-0008-1382-5657), Juliano Pelim Pessan[1] (0000-0002- 1550-3933), Alberto Carlos Botazzo Delbem[1] (0000-0002-8159-4853), Thayse Yumi Hosida[1] (0000-0001-7007-330X), Douglas Roberto Monteiro[2] (0000-0001-5229-5259), Caio Sampaio[1] (0000-0002-6861-7205)

[1] Departamento de Odontologia Preventiva e Restauradora, Faculdade de Odontologia de Araçatuba, Universidade Estadual Paulista, Araçatuba, São Paulo, Brasil
[2] Departamento de Diagnóstico e Cirurgia, Faculdade de Odontologia de Araçatuba, Universidade Estadual Paulista, Araçatuba, São Paulo, Brasil

Esse estudo avaliou a influência da quantidade de dentifrício e concentração de fluoreto (F) no produto sobre o pH e composição inorgânica de biofilmes mistos de *Streptococcus mutans* e *Candida albicans*. Para tanto, biofilmes formados em placas de 6 poços foram tratados 72, 78 e 96 horas após o início de sua formação com suspensões de dentifrícios contendo 550 ou 1100 ppm F (550F ou 1100F, respectivamente, NaF), administrados a intensidades comparáveis: (i-1) 550F/0,08 g ou 1100F/0,04 g; (i-2) 550F/0,16 g ou 1100F/0,08 g; e (i-3) 550F/0,32 g ou 1100F/0,16g. Um dentifrício placebo (PLA, sem NaF, 032 g) foi utilizado como controle negativo. Após o último tratamento, o pH do biofilme foi determinado e as concentrações de F, fósforo (P) e cálcio (Ca) foram analisadas na biomassa e no fluido dos biofilmes. Os dados foram submetidos à ANOVA ou teste de Kruskal Wallis, seguidos pelo teste de Student-Newman-Keuls ($p<0,05$). O tratamento com PLA levou ao menor valor de pH. Além disso, observou-se que os tratamentos com dentifrícios de 1100F e 550F em intensidades comparáveis apresentaram valores de pH semelhantes, exceto para i-3, no qual o maior pH do biofilme foi observado para 1100F. As concentrações de F (biomassa e fluido) aumentaram proporcionalmente tanto em relação à concentração de F no dentifrício, como à quantidade aplicada. Observou-se que 1100F resultou em concentrações de F semelhantes a 550F para i-1 e i-2, mas significativamente maiores para i-3. Para Ca (biomassa e fluido) e P (fluido), todos os tratamentos com dentifrícios fluoretados resultaram em concentrações significativamente menores em comparação a PLA, com evidente influência da intensidade do tratamento (concentração de F × quantidade de dentifrício) para Ca na biomassa. Sendo assim, conclui-se que a intensidade do tratamento é um parâmetro mais relevante de eficácia que a concentração de F ou quantidade de dentifrício considerados isoladamente.

Fomento: CAPES (001)

Análise histomorfométrica e imuno-histoquímica das glândulas parótidas após tratamento com alta dose de anabolizante

Larissa Victorino Sampaio[1] (0000-0002-0171-2291), Rayara Nogueira de Freitas[1,2] (0000-0003-3896-9485), Renan José Barzotti[1] (0009-0004-4702-6985), Allice Santos Cruz Veras[3] (0000-0002-6703-8113), Giovana Rampazzo Teixeira[3] (0000-0002-0044- 2939), Antonio Hernandes Chaves Neto[1,2] (0000-0001-6481-5506)

[1] Departamento de Ciências Básicas, Faculdade de Odontologia de Araçatuba, Universidade Estadual Paulista, Araçatuba, São Paulo, Brasil

[2] Departamento de Odontologia Preventiva e Restauradora, Faculdade de Odontologia de Araçatuba, Universidade Estadual Paulista, Araçatuba, São Paulo, Brasil

[3] Departamento de Educação Física, Faculdade de Ciência e Tecnologia, Universidade Estadual Paulista, Presidente Prudente, São Paulo, Brasil

Os esteroides anabolizantes androgênicos (EAA) são fármacos naturais ou sintéticas derivados da testosterona ou algum de seus análogos, cujo uso abusivo pode ocasionar diversos efeitos colaterais, como agressividade, depressão, arritmias cardíacas e propensão a câncer bucal. Sendo assim, o objetivo do trabalho foi analisar as alterações histomorfométricas e imuno-histoquímicas nas glândulas parótidas de ratos Wistar após administração de alta dose de EAA. Desse modo, vinte ratos Wistar, 3 meses de idade, foram distribuídos em dois grupos (n=10): grupo controle (C) e grupo cipionato de testosterona (EAA). O EAA na dose de 20 mg/kg foi injetado por via intramuscular, semanalmente, por 6 semanas. Após o período experimental, os animais foram pesados, sedados e eutanasiados via punção cardíaca, em seguida as glândulas parótidas foram removidas, limpas, pesadas e fixadas em solução de Bouin para posterior processamento histológico e imuno-histoquímico. Após o preparo, as lâminas foram coradas com hematoxilina e eosina para análise histomorfométrica da área de ácinos, ductos e tecido conjuntivo. Assim como, também foi realizado a marcação imuno-histoquímica do marcador de proliferação celular, o antígeno nuclear de células em proliferação (PCNA) e de apoptose celular, a caspase-3 (CEUA FOA/UNESP n° 0373-2022). Os resultados foram comparados pelo teste Student *t* não-pareado ($p < 0,05$). O EAA não afetou o peso ou índice das glândulas parótidas. Do mesmo modo, não houve diferenças nas áreas de ácinos e ductos entre os grupos, porém EAA reduziu significativamente a área de tecido conjuntivo ($p < 0,05$). Na análise imuno-histoquímica o EAA não induziu mudanças significantes na marcação de PCNA ou caspase-3 entre os grupos. Com isso, conclui-se que alta dose de EAA reduziu a área de tecido conjuntivo, porém não foi capaz de promover alterações nas vias de proliferação e apoptose celular das glândulas parótidas.

Fomento: CAPES, FAPESP (2022/11245-3)

37º COB

CONGRESSO ODONTOLÓGICO DE BAURU

PROFª DRª LINDA WANG

15 A 18 DE MAIO DE 2024

Cirurgia

APRESENTAÇÃO ORAL - GRADUAÇÃO
PESQUISA/REVISÃO SISTEMÁTICA

Avaliação micro e ultraestrutural de enxertos a base de vidro bioativo funcionalizados com teriparatida

Lucas Fernandes Mascarenhas Aureliano[1] (0009-0009-8840-1207), Paula Buzo Frigério[2] (0000-0002-5012-5093), Paulo Lisboa Filho[3] (0000-0002-7734-4069), Kathryn Grandfield[4] (0000-0002-0188-9580), Roberta Okamoto[2] (0000-0002-6773-6966), Pedro Henrique Silva Gomes Ferreira[1] (0000-0002-8936-3662)

[1] Curso de Odontologia, Universidade Estadual do Norte do Paraná, Jacarezinho, Paraná, Brasil
[2] Universidade Estadual Paulista Júlio de Mesquita Filho, Faculdade de Odontologia de Araçatuba, Araçatuba, São Paulo, Brasil
[3] Departamento de Física, Universidade Estadual Paulista Júlio de Mesquita Filho, Faculdade de Ciências, Bauru, São Paulo, Brasil
[4] Departamento de Ciência e Engenharia de Materiais, McMaster University, Hamilton, ON, Canadá/Escola de Engenharia Biomédica McMaster Univesity, Hamilton ON, Canadá

Devido a presença de regiões com defeitos peri-implantares, é necessário que ocorra um aprimoramento das técnicas de reconstruções ósseas para, posteriormente, realizar a instalação de implantes. O presente estudo tem como objetivo avaliar os efeitos do Biogran® e da administração tópica de PTH 1–34 desde a microescala até os níveis ultraestruturais em ratos saudáveis (SHAM) e orquiectomizados (ORQ). Para isso, foram instalados implantes de titânio nas metáfises tibiais, sendo divididos então, em 3 grupos: CLOT (defeito peri-implantar, sem utilização de biomaterial); BG (defeito peri- implantar + utilização do BioGran®); BGPTH (defeito peri-implantar + BioGran® funcionalizado com PTH 1-34 tópico). A osseointegração foi avaliada por torque de remoção (análise mecânica) e micro-CT para análise da porcentagem de volume ósseo, espessura, número e separação trabecular e contato osso-implante. Formação óssea nova foi analisada por taxa diária de aposição mineral e área de osso neoformado usando microscopia confocal a laser. Interface osso recém-formado e Biogran® foi estudada por microscopia eletrônica de varredura (MEV) e microscopia eletrônica de transmissão (MET) em micro e nanoescala, respectivamente, com análises elementares em SEM com espectroscopia de raios-X dispersiva. Testes Kruskal-Wallis e ANOVA 1 analisaram dados não e paramétricos respectivamente; pós-teste de Tukey, com nível de significância 5%. Pode-se concluir que a administração local do Biogran® funcionalizado com PTH 1–34 melhorou o reparo ósseo peri-implantar, sendo eficaz em condições de baixa qualidade óssea, como osteoporose, com resultados similares aos de animais saudáveis com Biogran® não funcionalizado.

Fomento: FAPESP (2017/08187-3)

37º COB

CONGRESSO ODONTOLÓGICO DE BAURU

PROFª DRª LINDA WANG

15 A 18 DE MAIO DE 2024

Cirurgia

APRESENTAÇÃO ORAL - GRADUAÇÃO
CASO CLÍNICO/PROJETO DE EXTENSÃO/REVISÃO DE LITERATURA

Abordagem cirúrgica e manejo das fraturas complexas de face

Nayara Rodrigues Ferreira[1] (0009-0001-6158-392X), Peterson Rogério Garcia[1] (0009- 0006-3123-7002), Carolina Gachet Barbosa[1] (0000-0001-9861-2037), Isadora Molina Sanches[1] (0000-0002-0999-2523), Déborah Rocha Seixas[1] (0000-0002-8170-8005) Eduardo Sanches Gonçales[1] (0000-0002-6682-7006)

[1]Departamento de Cirurgia, Estomatologia, Patologia e Radiologia, Faculdade de Odontologia de Bauru, Universidade de São Paulo, Bauru, São Paulo, Brasil

O manejo do trauma das fraturas complexas da face é desafiador e requer uma compreensão clara do sistema de suporte facial, da anatomia das subunidades e das inter-relações. O profissional deve realizar o procedimento cirúrgico seguindo os princípios básicos para tratamentos das fraturas de face, onde a redução funcional é preponderante e, a partir dela, que se restabelece a redução anatômica. Por assim, este caso clínico descreve uma redução cirúrgica das fraturas complexas de face seguindo tais princípios. Paciente R.R.C., sexo masculino, 46 anos de idade, procurou o serviço de CTBMF do hospital de Base de Bauru e durante exame clínico, foi observado hematoma, edema, equimose periorbital unilateral, alongamento do terço médio, assimetria facial, mobilidade nos pilares de reforço da maxila e mandíbula resultando em alteração oclusal. Na tomografia computadorizada constatou-se fraturas múltiplas de face. O tratamento cirúrgico iniciou-se com a redução da fratura no ângulo esquerdo e corpo direito mandibular. Logo em seguida, foi realizado a desimpactação da maxila para posterior redução funcional e bloqueio intermaxilar. A redução anatômica do terço médio da face procedeu-se com a redução da fratura fronto zigomática esquerda, rebordos infraorbitários bilaterais e pilares de reforço da maxila também foram reconstruídos. Foi utilizado fixação interna rígida com placas de titânio e parafusos monocorticais para estabilizar o segmento fraturado. A fratura do arco zigomático esquerdo, por estar em posição, não foi fixada. Portanto, pode-se dizer que lesões faciais complexas são comumente encontradas em cirurgia oral e maxilofacial, sendo que o tratamento do trauma facial envolvendo múltiplas fraturas costuma ser desafiador e, deve se concentrar no restabelecimento de relações oclusais, verticais e horizontais adequadas da estrutura facial, juntamente com a restauração das cavidades orbitais, orais e nasais.

Amaurose por trauma facial após montaria em boi e os desafios durante o manejo clínico

Raiane Marinho de Souza[1], Daniella Filié Cantieri Debortoli[1], Idelmo Rangel Garcia Júnior[2], Lara Cristina Cunha Cervantes[1,2]

[1] Universidade Brasil, Fernandópolis, São Paulo, Brasil

[2] Departamento de Diagnóstico e Cirurgia, Faculdade de Odontologia de Araçatuba, Araçatuba, São Paulo

Desordens visuais pós-traumáticas são potencialmente graves, resultando em danos significativos à visão. Este relato descreve um caso de amaurose causada por trauma ocular decorrente de uma chifrada de boi, destacando os desafios no diagnóstico e manejo dessa condição emergencial. Paciente de 28 anos foi admitido após sofrer um trauma em face durante montaria em boi. Ele apresentava edema na região periorbitária direita e laceração no terço médio da face, desde o ângulo interno do olho direito até a região lateral na altura do lábio superior do mesmo lado. O paciente relatou perda total da visão, atribuindo-a ao inchaço ocular. Durante a avaliação, os movimentos oculares estavam preservados, porém, o olho esquerdo apresentava miose em resposta ao estímulo luminoso, enquanto o olho direito permanecia midriático. Foi solicitada uma avaliação oftalmológica, a qual não foi realizada, resultando em amaurose. Devido ausência de fraturas em face, foi realizada a sutura por planos na laceração, com fio vicryl 4-0 nos planos internos e nylon 5-0 em pele. O diagnóstico precoce e o manejo adequado de traumas oculares são cruciais para prevenir complicações graves, como a perda irreversível da visão. Neste caso, a falta de acesso imediato a cuidados oftalmológicos especializados contribuiu para a progressão da amaurose. A avaliação oftalmológica precoce poderia ter permitido intervenções oportunas para preservar a visão do paciente. Além disso, é importante ressaltar a necessidade de uma abordagem multidisciplinar no manejo de traumas faciais complexos. Conclui-se ressaltando a importância do manejo de sintomatologias que possam levar a complicações maiores, pelo profissional plantonista.

Autotransplante dentário contralateral por agenesia de pré-molares inferiores: um acompanhamento de dois anos

Laís Weiss Gonçalves[1] (0009-0004-9161-4979), Fernanda Vessoni Iwaki[1] (0000-0003-0426-4313), Harysson Costa Melo[1] (0000-0001-7427-7975), Raphaela Zanin Rodrigues[1], Liogi Iwaki Filho[1] (0000-0001-9117-6826)

[1] Departamento de Odontologia, Universidade Estadual de Maringá, Maringá, Paraná, Brasil

O autotransplante dentário é uma técnica de reabilitação que visa restabelecer o equilíbrio entre os arcos por eventual falta de um elemento dentário, seja por perda ou agenesia. Se caracteriza pela inserção de um dente hígido em um alvéolo pré-existente ou criado cirurgicamente, sendo uma alternativa mais simples e com menor custo, tendo em vista as próteses parciais, fixas ou removíveis, e implantes. O objetivo deste trabalho é relatar um caso de uma paciente infantil, da Clínica Odontológica da Universidade Estadual de Maringá, com agenesia dos pré-molares inferiores, cujo tratamento se deu através do autotransplante contralateral dos segundos pré-molares superiores. O transplante ocorreu em dois momentos cirúrgicos por meio da técnica imediata. Foi feita exodontia do 75, seguida pela adaptação do alvéolo, com uso de fresa sob irrigação abundante, para inserção do 15 em infra-oclusão. Após 7 dias, se deu a segunda cirurgia com os mesmos passos, porém para transplantar o 25 no alvéolo do 85, também em infra-oclusão. Em acompanhamento clínico e radiográfico no período de 2 anos, é possível observar neoformação óssea, reconstituição do ligamento periodontal e restabelecimento de estética e função dos arcos, sem queixas da paciente ou comprometimento de erupção dos demais dentes. É importante ressaltar que a realização do transplante foi possível, até o momento sem necessidade de intervenção endodôntica, devido à alguns fatores como a cirurgia menos traumática possível, espaço disponível na região doadora, cuidadosa manipulação do dente a ser transplantado e apenas dois terços da raiz formada, possibilitando a revascularização. Conclui-se que, embora o autotransplante dentário necessite de cuidadoso planejamento e correta execução, é uma técnica reabilitadora com bom prognóstico e com menor investimento financeiro, que é capaz de assistir o desenvolvimento dos arcos dentários de forma eficiente.

Comunicação bucosinusal diagnóstico e tratamento: relato de caso clínico

Rafaela Lopes Chacon[1], Nathaly Ciaramicolo[1], Bruno Budaibes Zorato Mazucato[1], Diego Augusto Guerra[1], Isabela Toledo Teixeira da Silveira[1]

[1] Departamento de Cirurgia, Estomatologia, Patologia e Radiologia, Faculdade de Odontologia de Bauru, Universidade de São Paulo, Bauru, São Paulo, Brasil

A comunicação bucosinusal consiste na comunicação da boca com o interior do seio maxilar. Sua etiologia está relacionada a traumas na maxila, lesões patológicas que envolvam o seio maxilar ou cavidade oral ou a iatrogenias durante exodontias. Podem ocorrer dois tipos de comunicação: a imediata e a tardia. A imediata é por visualização direta ou por manobra de Valsalva. Já a técnica tardia, corresponde a comunicações não tratadas ou àquelas em que a tentativa de fechamento imediato não obteve sucesso. O objetivo deste trabalho é apresentar o tratamento de uma paciente com solicitação de exodontia do dente 16. Após avaliação clínica e radiográfica da paciente, foi observada íntima relação das raízes do dente 16 com o seio maxilar. Durante a cirurgia, houve a remoção das raízes residuais, com detecção imediata de comunicação com o seio. Por isso, foi realizada ampliação do acesso cirúrgico, com incisões relaxantes, para buscar a resolução da comunicação. Em retorno pós-operatório, foi detectada a permanência da comunicação. Então, foi efetuada a remoção das suturas, o acompanhamento da paciente e prescritas as medicações e orientações para a cirurgia de fechamento da fístula. No dia programado para o procedimento cirúrgico, não havia sinais de infecção e foi feita a remoção da fístula e a incisão com divisão do retalho do periósteo, para maior mobilidade do retalho. Utilizou-se uma esponja de fibrina - geofoam - para cobertura do defeito ósseo e guia de regeneração tecidual e o retalho foi suturado com vicryl. As suturas foram posicionadas adequadamente, sem tensão, recobrindo todo o defeito. A paciente recebeu orientação quanto aos cuidados locais e medicações. Com isso, foi obtido resultado satisfatório, com um selamento completo da comunicação, não havendo necessidade de nova intervenção cirúrgica, sendo possível observar que uma abordagem planejada e executada de forma adequada é fundamental para o sucesso do tratamento.

Fratura do complexo orbito-zigomatico-maxilar devido ferimento por arma de fogo: um relato de caso

Mateus Martins Martini[1] (0000-0002-8866-0593), Carolina Gachet Barbosa[1,] (0000- 0001-9861-2037), Deborah Rocha[1] (0000-0002-8170-8005), Letícia Medeiros Abellaneda[1] (0000-0002-7711-7085), Winícius Arildo Ferreira Araújo[1] (0000-0001-5529- 777), Eduardo Sanches Gonçales[1] (0000-0002-6682-7006)

[1] Departamento de Cirurgia, Estomatologia, Patologia e Radiologia, Faculdade de Odontologia de Bauru, Universidade de São Paulo, Bauru, São Paulo, Brasil

Os ferimentos por arma de fogo (FAF) são a segunda principal causa de lesão e morte no Brasil, representando cerca de 70% dos homicídios. Principalmente associados à agressão e ao suicídio, esses ferimentos têm uma taxa de mortalidade quase o dobro da de sobrevivência com atendimento médico. Homens jovens, entre 18 e 40 anos e de origem humilde, compõem o perfil populacional mais afetado. O relato traz o seguinte caso; Paciente masculino, 16 anos, pardo. Deu entrada ao serviço de CTBMF, do Hospital de Base de Bauru, com múltiplos FAF. Ao exame inicial e visualização do paciente, constatou-se perfurações na mão, tórax e face. A lesão na face, teve por orifício de entrada o contraforte zigomaticomaxilar, do lado direito, com destruição do processo frontal do zigomático e seu processo contínuo. Na análise tomográfica, os fragmentos do disparo atingiram a região do bulbo ocular do lado direito, levando a sua destruição, segundo equipe de Oftalmologia. Paciente passou por uma cirurgia de evisceração de globo ocular e debridamento dos corpos estranhos, realizado pela oftalmologia. Ao que diz respeito ao cuidado da equipe de CTBMF, o paciente foi avaliado durante o período em que estava internado e está sob acompanhamento no ambulatório do serviço no hospital. A estratégia adotada foi a observação, dada a estabilidade das lesões até o momento e a idade do paciente, permitindo uma melhor perspectiva de tratamento futuro. Uma possível alternativa futura é a de reconstrução tardia, após a estabilização completa das lesões de tecidos moles, utilizando-se de miniplacas e possível enxerto para corrigir deformidades. Conclui-se que lesões por arma de fogo, que resultam em sobrevivência do paciente, geram sequelas funcionais e estéticas por toda a vida, cabendo a equipe de CTBMF atuar em conjunto com outras especialidades médicas, afim de estabelecer melhor tratamento e prognóstico ao paciente.

Fratura Sagital do Palato: uma Variação da Técnica para Auxílio na Redução

Fernando Soprani[1], Olavo Alcalde Panigali[1] (0000-0002-9692-6777), Leonardo Perez Faverani[1,2] (0000-0003-2249-3048)

[1] Associação Hospitalar de Bauru- Hospital de Base, Universidade Estadual Paulista Júlio de Mesquita Filho, Araçatuba, São Paulo, Brasil.
[2] Associação Hospitalar de Bauru, Hospital de Base

As fraturas sagitais do palato, também conhecidas como fratura Lannelongue, necessitam de estabilização precoce, tendo em vista a grande alteração oclusal no sentido transverso pós-trauma. O objetivo deste trabalho foi discutir uma variação da técnica para a redução dessas fraturas em pacientes com doença periodontal. O paciente. vítima de acidente automobilístico, foi atendido com edema facial, equimose periorbitária bilateral, trismo, alteração de oclusão, equimose sublingual, degrau ósseo palpável em região dos dentes 34 e 35 na face lingual e ferimento corto-contuso na região posterior de palato à direita. No exame de imagem, nota-se fratura de osso próprio do nariz, fratura parassagital de maxila direita e fratura de mandíbula à direita. Devido a doença periodontal severa do paciente, a técnica convencional envolvendo fio de aço inoxidável ao redor do primeiro molar contralateral seria inviável, já que os dentes não iriam suportar a tensão servindo como pilares de apoio. Assim, fios de aço inoxidáveis foram utilizados associados a parafusos de bloqueio para realizar o bloqueio maxilomandibular. Instalados entre o primeiro molar e segundo pré-molar, esta técnica aliviou a tensão sobre os dentes, além de resultar em maior resistência para o fechamento da fratura. Após a redução, foi utilizado como acesso cirúrgico para laceração tecidual no palato por trauma, sendo instalada placa reta de 4 furos do sistema 1,5 mm. O paciente apresentou exposição tardia da placa, com perda de um parafuso após 3 meses do procedimento cirúrgico. Contudo, notamos que a técnica utilizada trouxe vantagens significativas na redução da fratura ao permitir ampliar a força de tração, causando menor trauma às estruturas durante o trans e pós-operatório.

Infecção odontogênica potencialmente fatal: relato de caso

João Lucas Mendonça dos Reis[1] (0009-0004-9641-4503); Francielly Thomas Figueiredo[2,3,4] (0000-0003-0196-1172); Gustavo Silva Pelissaro[4] (0000-0003-3475-6001); Luana Cardoso da Trindade[1] (0009-0000-8316-9845); Ellen Cristina Gaetti Jardim[2,3,4] (0000-0003-2471-465X); Ana Laura Leite Martelo[1] (0009-0001-4533-7905).

[1] Graduação, Universidade Federal de Mato Grosso do Sul, Campo Grande, Mato Grosso do Sul, Brasil.
[2] Departamento de cirurgia, Universidade Federal de Mato Grosso do Sul, Campo Grande, Mato Grosso do Sul, Brasil.
[3] Departamento de Cirurgia e Traumatologia Buco Maxilo Facial do Hospital Universitário Maria Aparecida Pedrossian, Campo Grande, Mato Grosso do Sul, Brasil.
[4] Departamento de Cirurgia e Traumatologia Buco Maxilo Facial do Hospital Universitário Maria Aparecida Pedrossian, Campo Grande, Mato Grosso do Sul, Brasil.

As infecções orofaciais são motivos comuns que levam pacientes a procurar um cirurgião-dentista. Elas se devem, principalmente, à cárie dentária, com patologia periapical inflamatória manifestando-se como dor e edema. Entretanto, as lesões periapicais envolvendo o ápice radicular podem se estender para além do osso da maxila ou da mandíbula e se espalhar para os tecidos moles adjacentes e distantes, podendo estender-se aos espaços fasciais profundos do pescoço, podendo levar a disfonia, disfagia, incapacidade de lidar com secreções, sintomas sistêmicos e, nos casos mais graves, comprometimento das vias respiratórias. É objetivo relatar um caso de paciente do sexo masculino, com 22 anos de idade, que compareceu ao Hospital Universitário Maria Aparecida Pedrossian, apresentando o uso de cateter de oxigênio, com dificuldade de fala, aumento volumétrico em terço inferior da face, estendendo-se a região cervical, trismo acentuado e nível de consciência diminuido por conta da dificuldade respiratória. Em sua admissão foi realizada de forma emergencial a traqueostomia e drenagem cervical e intrabucal, bem como, exodontia do 48, sendo esse o único dente não-hígido da boca. Após o atendimento emergencial, o paciente foi encaminhado ao centro de terapia intensiva, onde permaneceu por duas semanas sob observação e acompanhamento de sua evolução. Quinze dias após, recebeu alta hospitalar. Diante disso, é importante ressaltar a importância do cirurgião-dentista inserido no ambiente hospitalar, bem como, o conhecimento do mesmo a respeito de protocolos clínicos que devem ser instaurados frente a casos como este.

Manejo multidisciplinar da fissura labiopalatina: um caso de tratamento desde a infância até a cirurgia ortognática

Lucas Yoshizawa De Marins[1] (0009-0007-6010-2606), José Carlos Cunha Bastos Junior[2] (0009-0003-3413-6731)

[1] Departamento de Dentística, Endodontia e Materiais Dentários, Faculdade de Odontologia de Bauru, Universidade de São Paulo, Bauru, São Paulo, Brasil.
[2] Departamento de Cirurgia e Traumatologia Buco-Maxilo-Facial, Hospital de Reabilitação de Anomalias Craniofaciais, Universidade de São Paulo, Bauru, São Paulo, Brasil.

As fissuras labiopalatinas são os defeitos congênitos mais comuns entre as malformações que afetam a face e apresentam a herança multifatorial como provável etiologia. Atualmente, é possível identificar a sua ocorrência por exames de imagens no período pré-natal, otimizando assim o planejamento. O processo de tratamento é extenso, envolve a atuação de diversas especialidades e se divide em etapas terapêuticas de acordo com a idade e o crescimento. O presente trabalho descreverá um caso clínico realizado no Hospital de Reabilitação de Anomalias Craniofaciais (HRAC/USP) em uma paciente com fissura transforame incisivo completa acompanhada desde o seu nascimento. A primeira intervenção cirúrgica realizada foi a queiloplastia aos 7 meses de idade, seguida da palatoplastia após 3 meses. Na fase de dentadura mista a paciente já apresentava sinais clínicos indicativos do Padrão III, com deficiência anteroposterior da maxila. Assim, indicou-se a correção da atresia maxilar com enxerto ósseo e instalação de contenção fixa, seguido do protocolo BAMP (bone- anchored maxillary protraction). A paciente apresentou uma singela melhora, indicando-se a correção cirúrgica. A cirurgia ortognática objetivou a melhora tanto do laterognatismo quanto da persistente deficiência anteroposterior da maxila. Após o preparo ortodôntico e a exodontia dos terceiros molares, realizou-se o planejamento digital para o avanço maxilar, a redução mandibular e a correção do desvio da mandíbula e do plano oclusal. A cirurgia devolveu função e estética, a paciente evoluiu sem complicações e, atualmente, encontra-se em acompanhamento. Desta forma, fica evidente a complexidade e a necessidade da abordagem multidisciplinar no tratamento das fissuras labioplatinas. Desde o diagnóstico pré-natal até as intervenções ortodônticas e cirúrgicas, cada etapa é crucial para garantir não apenas a correção anatômica, mas também a qualidade de vida e a autoestima do paciente.

Osteossarcoma craniofacial em maxila esquerda - relato de caso

João Lucas Mendonça dos Reis[1] (0009-0004-9641-4503); Francielly Thomas Figueiredo[2,3,4] (0000-0003-0196-1172); Gustavo Silva Pelissaro[4] (0000-0003-3475-6001); Luana Cardoso da Trindade[1] (0009-0000-8316- 9845); Ana Clara Amaral[1] (0009-0004-0592-1738); Ellen Cristina Gaetti Jardim[2,3,4] (0000-0003-2471-465X).

[1] Graduação, Universidade Federal de Mato Grosso do Sul, Campo Grande, Mato Grosso do Sul, Brasil.
[2] Departamento de cirurgia, Universidade Federal de Mato Grosso do Sul, Campo Grande, Mato Grosso do Sul, Brasil.
[3] Departamento de Cirurgia e Traumatologia Buco Maxilo Facial do Hospital Universitário Maria Aparecida Pedrossian, Campo Grande, Mato Grosso do Sul, Brasil.
[4] Departamento de Cirurgia e Traumatologia Buco Maxilo Facial do Hospital Universitário Maria Aparecida Pedrossian, Campo Grande, Mato Grosso do Sul, Brasil.

O osteossarcoma é uma neoplasia maligna agressiva, caracterizada pela produção de tecido osteoide e osso imaturo que se propaga através do estroma celular. Sua etiologia ainda é incerta, mas estudos apontam situações clínicas que podem favorecer o aparecimento desta doença. Diante disso, esse relato de caso apresenta uma paciente do sexo feminino, 29 anos, leucoderma, encaminhada ao ambulatório de CTBMF do Hospital Universitário de Campo Grande-MS, com queixas de dor e aumento volumétrico do terço médio esquerdo da face, com evolução de 04 meses. Ao exame intraoral foi observado aumento de volume em maxila a esquerda, bem como mobilidade dos elementos 24, 25, 26, 27 e 28. Ao exame radiográfico, foi observada destruição da parede nasal e órbita, com cerca de 5 centímetros em seu maior diâmetro. Foi realizada uma punção aspirativa no local da lesão que obteve resultado negativo e em seguida realizada uma biópsia incisional de dois fragmentos de coloração enegrecida, que foram enviados ao Laboratório de patologia bucal da Faculdade de odontologia da Universidade Federal de Mato Grosso do Sul. O laudo do exame anatomocitopatológico foi de Osteossarcoma e a paciente foi encaminhada para o tratamento com Cirurgião de Cabeça e Pescoço. Os osteossarcomas craniofaciais são um subgrupo raro e representam em média 10% dos casos, normalmente estão na mandíbula por se tratar de um osso mais longo do que comparado a maxila, mas casos na região de maxila já são relatados pela literatura, e ocupam a região de seio maxilar e cavidade nasal principalmente; neste caso, podem se apresentar mais tarde, entre terceira e quarta década de vida, o que nos leva a refletirmos sobre a importância de um diagnóstico precoce e o papel do cirurgião dentista frente a isso.

Pseudoartrose mandibular: estudo de caso e tratamento cirúrgico

Jessica Lima de Barros[1] (0000-0002-0358-2742), Eliseu Gabriel Faustino[2] (0000-0003-3749-0093), Rodolfo Lopes[2], Denis Zangrando[2] (0000-0002-2949-1267), Fernando Kendi Horikawa[2], Elio Hitoshi Shinohara[2] (0000-0002-5314-5233)

[1] ICT Universidade Estadual Paulista Júlio de Mesquita Filho – Instituto de Ciência e Tecnologia de São José dos Campos, Campus São José dos Campos, Odontologia, São Paulo, Brasil
[2] Programa de Residência em Cirurgia e Traumatologia Bucomaxilofacial, Hospital Regional de Osasco, São Paulo, Brasil

As fraturas mandibulares são mais comuns entre as fraturas faciais, sendo os acidentes automobilísticos e agressões físicas as principais etiologias. Após ocorrer a fratura inicia-se o processo de reparo ósseo, porém a não consolidação desta pode levar a pseudoartrose, que acarreta mobilidade anormal. Este trabalho objetiva descrever o caso clínico de um paciente com sequela de pseudoartrose após a fratura da oclusão e reparação da consolidação da fratura. Paciente masculino, branco, 41 anos, foi encaminhado ao hospital de referência de trauma com quadro de espancamento e ferimentos sangrantes na face e boca. Na anamnese relatou alcoolismo e ao exame intraoral observou-se trauma nos pré-molares inferiores do lado direito, adjacente ao traço de fratura. Dados clínicos e de imagem confirmaram o diagnóstico de fratura de mandíbula. Optou-se por realizar a limpeza da fratura e instalação de barra de Erich para bloqueio maxilomandibular (BMM). Devido à instabilidade oclusal, foi programado o tratamento definitivo com redução aberta e estabilização da fratura com uso de miniplacas e parafusos, entretanto o paciente só retornou após 6 semanas com o BMM aberto, já com drenagem purulenta submandibular e quadro de pseudoartrose. Com este quadro, realizou-se o tratamento cirúrgico. O paciente teve uma evolução satisfatória no controle pós-operatório com normalidade clínica e radiográfica. O diagnóstico de pseudoartrose e retardo na consolidação é baseado principalmente no tempo, mas outras variáveis, como energia do trauma e infecções, também são consideradas. O seguimento do paciente é crucial para definir a conduta resolutiva. Conclui-se, portanto, que o tratamento da pseudoartrose mandibular é cirúrgico, com acesso submandibular, curetagem do tecido fibrótico, restauração da oclusão e placas de titânio.

Reflexo vasovagal durante redução de fratura de côndilo: uma variação anatômica

Natã Nishikawa Marques[1] (0009-0007-4501-3947), Marcelo Medeiros Battistetti[2], Cláudio Maldonado Pastori[2]

[1] Universidade de Marília, Marília, São Paulo, Brasil

[2] Departamento de Cirurgia Bucomaxilofacial, Hospital Santa Casa de Marília, Faculdade de Odontologia de Bauru, Universidade de São Paulo, Bauru, São Paulo, Brasil

Fraturas condilares são consideradas comuns no histórico da cirurgia bucomaxilofacial, sendo de larga experiência e muitos relatos na literatura. Porém, há casos raros de complicações sistêmicas como reflexo trigeminal cardíaco e reflexo vasovagal (pouco citado em literaturas) durante a cirurgia, sendo assim, casos desafiadores ao cirurgião não habituado. No seguinte caso clínico, paciente do sexo masculino C.A.A. 31 anos, compareceu ao serviço de cirurgia Bucomaxilofacial do hospital de Santa Casa de Marília - São Paulo, com histórico de acidente motociclístico onde durante anamnese foi verificado dor a palpação em região condilar esquerda com desvio e toque ipsilateral, possuindo limitação de abertura bucal. Foram realizados os exames sistêmicos pré-operatórios onde não houve nenhum achado e aos exames radiográficos constatou-se fratura em região de colo condilar com deslocamento medial, fratura nasal e fratura dento alveolar em região dos dentes 21 e 22. A cirurgia foi realizada em ambiente hospitalar, com intubação nasotraqueal. Durante a redução aberta do côndilo, paciente teve breve momento de bradicardia, com a média basal de frequência cardíaca reduzida a 30 bpm, onde médico anestesista interveio com aplicação de atropina intravenosa, e foi solicitado a equipe que cessasse a cirurgia devido aos riscos cardiológicos e neurológicos. Foi solicitado exame de angiografia devido suspeita de alteração anatômica. Ao exame verificou-se uma terceira ramificação da artéria carótida comum, localizada em região medial ao côndilo de operação, onde suspeitamos da sua compressão. Foi remarcada a cirurgia, tomando os cuidados necessários e com equipe médica anestesista ciente do ocorrido, onde obtivemos sucesso em cirurgia sem complicações. Na literatura não foi encontrado casos como esse, somente casos de reflexo trigêminal-cardíaco e casos em que houve bradicardia por compressão da artéria carótida comum interna. Concluímos que tais variações são atípicas, tendo poucos relatos em literatura científica, porém, com planejamento e investigação minuciosa torna-se possível o tratamento adequado sem que haja intercorrências, devido ao preparo da equipe.

Fomento: CNPq (2881371566750069)

Remoção de terceiro molar da fossa infratemporal sob anestesia local: relato de caso clínico

Raiane Marinho de Souza[1], Daniella Filié Cantieri Debortoli[1], Natália dos Santos Sanches[2], Idelmo Rangel Garcia Júnior[2], Lara Cristina Cunha Cervantes[1,2]

[1] Universidade Brasil, Fernandópolis, São Paulo, Brasil
[2] Departamento de Diagnóstico e Cirurgia, Faculdade de Odontologia de Araçatuba, Araçatuba, São Paulo, Brasil

As cirurgias para extração dos terceiros molares superiores podem resultar em algumas complicações durante e após o procedimento. Dentre elas, estão incluídos o deslocamento do dente para o seio maxilar e/ou para a fossa infratemporal. Este estudo tem como objetivo relatar um caso de remoção do terceiro molar superior direito da fossa infratemporal. Paciente do sexo feminino, 25 anos de idade, foi encaminhada após uma tentativa de extração em clínica particular. De acordo com o profissional que realizou o procedimento inicial, houve uma tentativa de remover o elemento 18, quando este, ao invés de ser extraído foi empurrado para dentro do “alvéolo”. Tomografia computadorizada mostrou imagens compatíveis com o dente localizado na fossa infratemporal. A profissional informou que a paciente apresentou inchaço imediato e queixa de dor moderada após o procedimento. A paciente negou comorbidades sistêmicas, condições médicas e alergias. Fazia uso de amoxicilina e paracetamol com codeína para alívio da dor, mas sem sucesso completo sendo orientada a troca da medicação. Após uma semana do incidente, a paciente foi submetida à remoção do elemento dental da fossa infratemporal sob anestesia local, finalizada com sutura em pontos simples interrompidos com nylon 5-0. Após a cirurgia, a paciente continuou com o uso de amoxicilina, mas substituiu o cetorolaco por dipirona para o controle da dor. Após uma semana, a paciente retornou sem queixas e sem sinais e sintomas de inflamação ou infecção, com sutura em posição. A discussão desse caso ressalta várias questões relevantes no contexto da cirurgia odontológica, especialmente em relação à extração de terceiros molares e suas complicações, isso destaca a importância da avaliação cuidadosa da anatomia do paciente e a aplicação de técnicas cirúrgicas adequadas para minimizar os riscos. Dessa forma, esse trabalho destaca a complexidade das cirurgias odontológicas e a necessidade de conhecimento e habilidades para realizá-las.

Tratamento cirúrgico de fratura de mandíbula atrófica de um paciente geriátrico

Lucas Fernandes Mascarenhas Aureliano[1] (0009-0009-8840-1207), Isadora Kennerly de Albuquerque[1] (0009-0004-5123-5202), Danila de Oliveira[1] (0000-0001-7788-0243), Ana Claudia Ervolino Silva[2] (0000-0002-6592-0460), Letícia Pitol Palin[2] (0000-0003-4765- 3765), Pedro Henrique Silva Gomes Ferreira[1] (0000-0002-8936-3662)

[1] Universidade Estadual Norte do Paraná, Jacarezinho, Paraná, Brasil.
[2] Faculdade de Odontologia de Araçatuba, Universidade Estadual Paulista Júlio de Mesquita Filho, Araçatuba, São Paulo, Brasil.

Devido à perda dentária estar frequentemente presente na população idosa, um dos desafios é a manutenção da atrofia dos ossos gnáticos, devido ao risco de fratura de mandíbula. O presente relato descreve um caso clínico cirúrgico de fratura de mandíbula atrófica em um paciente geriátrico, utilizando o sistema de fixação do tipo carga suportada (Load-Bearing) para o tratamento. Paciente do sexo feminino, 76 anos, vítima de acidente automobilístico com traumatismo facial, ausente de comorbidades sistêmicas ou alterações sanguíneas relevantes. No exame físico, consta-se uma mandíbula atrófica com assimetria facial e diminuição do contorno mandibular do lado esquerdo, associada a mobilidade e crepitação ao toque. Para avaliação da fratura, foi solicitado um raio-x ortopantomográfico, revelando uma mandíbula atrófica Classe II de acordo com a classificação de Luhr, fratura no corpo mandibular esquerdo, biselada e deslocada. A intervenção cirúrgica foi realizada sob anestesia geral, com abordagem por meio de acesso extraoral submandibular esquerdo; a fratura foi reduzida cirurgicamente através de 2 parafusos bicorticais. Prosseguiu-se o tratamento através da fixação interna rígida utilizando uma placa de reconstrução e parafusos do sistema 2.4mm, com 3 parafusos de cada lado da fratura e 2 parafusos na região central para estabilização dos fragmentos. Após 15 dias, observou-se radiograficamente um alinhamento adequado da placa e dos parafusos. No pós-operatório de 2 meses, a paciente apresentou uma boa abertura bucal, ausência de parestesia, manutenção da movimentação do lábio inferior esquerdo e boa cicatrização. A redução aberta e fixação interna rígida com sistema do tipo Load-Bearing para mandíbula atrófica é considerada um tratamento confiável, com alta taxa de consolidação das fraturas, baixa incidência de complicações e recuperação imediata da função mastigatória.

Tratamento conservador de extenso ameloblastama unicístico com invasão mural - relato de caso

João Victor de Paula Leite Coelho[1] (0009-0001-0840-6748), Nayara Rodrigues Ferreira[1] (0009-0001-6158-392X), Ana Maria Alves Ribeiro[1] (0009-0000-0021-4701), Carolina Gachet Barbosa[1] (0000-0001-9861-2037), Déborah Rocha Seixas[1] (0000-0002- 81708005), Eduardo Sanches Gonçales[1] (0000-0002-6682- 7006)

[1] Departamento de Cirurgia, Estomatologia, Patologia e Radiologia, Faculdade de Odontologia de Bauru, Universidade de São Paulo, Bauru, São Paulo, Brasil

O ameloblastoma é um tumor benigno originado do epitélio odontogênico, porém é localmente agressivo. Apesar de ser originado a partir de células do ameloblasto, pode causar danos a ossos circundantes e aos tecidos próximos. Há dois tipos de ameloblastomas: o unicístico, o qual é associado a um dente incluso, sendo menos agressivo e o sólido convencional, o qual é mais agressivo devido sua infiltração. Em relação aos tratamentos, o primeiro é realizado de forma conservadora, realizando uma enucleação, como se fossem cistos, já o segundo é mais radical, com ressecção da mandíbula. O objetivo deste relato de caso é apresentar a ocorrência deste tumor em um indivíduo de 16 anos e seu tratamento conservador. No exame clínico, além de ser relatado pelo paciente que sua boca estava inchada há aproximadamente 1 mês, foi comprovado um aumento de volume no ângulo da mandíbula através do exame intra e extra oral e radiografia panorâmica, que posteriormente com a biópsia incisional da lesão associada a manutenção de abertura na mesma, visando sua descompressão, foi diagnosticado como ameloblastoma unicístico com invasão mural. Desse modo, foi realizado o acompanhamento da evolução até sua redução, e realizado, então, a enucleação com curetagem, colocação de placa de reconstrução mandibular e extração dos dentes 46, 47 e 48. Após 4 meses após da enucleação, os exames de imagem demonstraram imagem radiopaca ocupando o defeito ósseo tumoral. A descompressão foi o primeiro artifício de tratamento realizado, objetivando a redução do volume cístico, porém com a redução do tamanho da lesão cessada, foi realizado a enucleação e colocação de placa de reconstrução. Portanto, a abordagem foi bem sucedida, pois, além de reduzir o tamanho da lesão, houve o preenchimento da região óssea afetada pelo tumor e acompanhamento pós tratamento, já que o ameloblastoma é um tumor que possui alta taxa de reincidência.

Tratamento conservador de trauma no terço médio da face associado a ancoragem zigomática

Nayara Rodrigues Ferreira[1] (0009-0001-6158-392X), Peterson Rogério Garcia[1] (0009- 0006-3123-7002), Carolina Gachet Barbosa[1] (0000-0001-9861-2037), Isadora Molina Sanches[1] (0000-0002-0999-2523), Fabrício Ricardo Ginez Costa[1] (0000-0002-9882- 044X), Eduardo Sanches Gonçales[1] (0000-0002-6682-7006)

[1] Departamento de Cirurgia, Estomatologia, Patologia e Radiologia, Faculdade de Odontologia de Bauru, Universidade de São Paulo, Bauru, São Paulo, Brasil.

A reabilitação protética com próteses implanto-suportadas na maxila edêntula atrófica, na maioria dos casos, requer um aumento ósseo para permitir a colocação e integração do implante. No entanto, uma ancoragem rígida com implantes longos colocados no osso zigomático em combinação com implantes convencionais no rebordo anterior, tornou-se uma ótima alternativa para esses casos. Esse caso clínico tem como objetivo relatar a presença de implantes zigomáticos em combinação a implantes convencionais anteriores na maxila atrófica funcionando como ancoragem para próteses implanto-suportadas, onde o paciente, após sofrer queda da própria altura, teve a fratura da região zigomática, e em função de força adicional transmitida ao implante zigomático, proporcionou-se a fratura posterior da prótese. Paciente M.C., sexo masculino, de 92 anos de idade, procurou o ambulatório da Faculdade de Odontologia de Bauru, da Universidade de São Paulo, queixando-se de dor na região zigomática e de má oclusão. Após avaliação clínica e tomográfica, constatou-se fratura zigomática na região próxima a fixação do implante zigomático, resultando em alteração oclusal. O tratamento consistiu em restabelecimento da oclusão após reposicionamento da base protética posterior também fraturada e, a fratura zigomática, por estar em posição, foi restabelecida de forma conservadora. Fraturas zigomático-maxilares são traumas faciais comuns e, ocorrem por serem uma das estruturas mais proeminentes da face. Traumas dessa magnitude podem levar a significantes alterações estéticas e funcionais, pois o seu posicionamento apresenta papel importante no contorno facial e da proeminência zigomática, elas geralmente acometem os pontos de junção entre o osso zigomático e os ossos adjacentes, como o processo zigomático da maxila e processo zigomático do osso frontal. Nesse caso clínico, o implante zigomático contribuiu indiretamente na estabilização do osso mobilizado que se consolidou em sua posição anatômica inicial.

Tratamento multiprofissional em fratura panfacial: relato de caso

Mateus Martins Martini[1] (0000-0002-8866-0593), Déborah Rocha Seixas[2] (0000-0002- 8170-8005), Emanuela de Fatima da Silva Piedade[2], Ana Livia do Amaral[2] (0000-0001- 8726-417X), Eduardo Sanches Gonçales[2] (0000-0002-6682-7006).

[1] Graduando de Odontologia, Faculdade de Odontologia de Bauru, Universidade de São Paulo, Bauru, São Paulo, Brasil
[2] Departamento de Cirurgia e Traumatologia Buco-maxilo-facial, Faculdade de Odontologia de Bauru, Universidade de São Paulo, São Paulo, Brasil.

Fraturas panfaciais envolvem os terços superior, médio e inferior da face, normalmente, devido a traumas de alta energia. O seu manejo multiprofissional é fundamental, a fim de garantir a vida e o tratamento adequados. Portanto, o objetivo deste trabalho é relatar um caso de fratura panfacial que requereu abordagem conjunta de diversas especialidades. Paciente homem, 47 anos, etilista, vítima de queda de 15 metros após choque elétrico, deu entrada ao Hospital De Base de Bauru. De imediato, a equipe de Cabeça e Pescoço realizou a redução da maxila e mandíbula com fios de aço para controle de hemorragia e traqueostomia para permeabilidade das vias aéreas. Equipe de Neurologia constatou fratura da parede posterior do osso frontal porém com pequeno desalinhamento e sem lesão neurológica importante. Na avaliação da Cirurgia e Traumatologia Buco-maxilo-facial foi observado edema de face com assimetria facial, hematoma periorbitário bilateral e mobilidade atípica dos maxilares durante palpação. Tomografias confirmaram múltiplas fraturas em face. Após estabilização sistêmica do paciente, foi realizada osteossíntese com manejo top-down sob anestesia geral via traqueostomia prévia. Para tanto, foi feito retalho bi-coronal para redução aberta e fixação interna (RAFI) da parede anterior do osso frontal e acesso infraorbitário bilateral para RAFI das margens infraorbitárias. Em seguida abordagem lateral da sobrancelha para RAFI do pilar fronto-zigomático direito e acessos intra-orais para RAFI dos pilares zigomático-maxilares e da sínfise mandibular. A cirurgia ocorreu sem intercorrências e o paciente segue em acompanhamento ambulatorial sem queixas. Fraturas panfaciais são um desafio de integração de diversas áreas na rotina hospitalar. Isto porque a sua abordagem deve garantir o suporte à vida e o retorno à função o mais rápido possível. Este caso reforça a importância da abordagem multiprofissional para o diagnóstico, tratamento e acompanhamento das fraturas panfaciais.

Tumor odontogênico epitelial calcificante em maxila: relato de caso

Ana Luiza Castro da Conceição[1] (0009-0007-0034-3707), Alana Oswaldina Gavioli Meira dos Santos[1] (0000-0002-5591-5262), Francielly Thomas Figueiredo[1] (0000-0003-0196-1172), Gustavo Silva Pelissaro[1] (0000-0003-3475-6001), Ellen Cristina Gaetti Jardim[1] (0000-0003-2471-465X)

[1] Faculdade de Odontologia, Universidade Federal de Mato Grosso do Sul, Campo Grande, Mato Grosso do Sul, Brasil

O tumor odontogênico epitelial calcificante (TOEC) ou tumor de Pindborg é uma lesão benigna, incomum, sem predileção por sexo ou idade, sendo comumente encontrada na quarta década de vida. Esta condição acomete região posterior de mandíbula, estando normalmente associada a um molar impactado. A evolução da lesão é descrita como um aumento de volume indolor e de crescimento lento. O estudo tem como objetivo descrever o caso de um jovem de 16 anos com diagnóstico de TOEC localizado em maxila na hemiface esquerda. O paciente apresentou aumento volumétrico assintomático, com cerca de dois anos de evolução, acompanhado de parestesia da região infraorbitária e dentes superiores do lado esquerdo. Ao exame físico intrabucal observou-se abaulamento da cortical vestibular, apagamento de vestíbulo, ausência de dois elementos dentários e presença dos dentes decíduos 63, 64, 65 e 83. Após biópsia incisional e confirmação diagnóstica, foi realizada enucleação cirúrgica, curetagem e aplicação da solução de Carnoy. Posteriormente, para minimizar o defeito ósseo formado na região de maxila, instalou-se uma tela de titânio com interposição de corpo adiposo da bochecha. Compreendendo as características do tumor de Pindborg, sabe-se que o caso diverge da literatura, uma vez que o paciente é jovem com acometimento de maxila. Sendo assim, a opção de tratamento estabelecida visou a conservação e diminuição da possibilidade de sequelas significativas levando em consideração a idade. Em pós-operatório de seis meses, o paciente seguiu sem sintomatologia, com boa cicatrização e sem exposição da tela de titânio.

Uso de protótipo 3D para planejamento e pré-modelagem de placa de reconstrução em mandíbula após ferida por arma de fogo

Raíssa Eduarda de Oliveira Viana[1] (0009-0001-5817-1636), Angie Patricia Castro-Meran[1] (0000-0001-5817-1636), Luiz Fernando Azambuja Alcalde[2], Jéssica de Fátima Silva de Andrade[2], Patricia Helena Bernardi Frare Campos[2] (0009-0003-9228-7765), Osnyr Ferreira Júnior[1] (0000-0002-5817-1636)

[1] Departamento de Cirurgia, Estomatologia, Patologia e Radiologia, Faculdade de Odontologia de Bauru, Universidade de São Paulo, Bauru, São Paulo, Brasil.
[2] Cirurgia e Traumatologia Bucomaxilofacial, Faculdade do Centro Oeste Paulista, Bauru, São Paulo, Brasil.

As fraturas mandibulares são frequentes em serviços de cirurgia e traumatologia bucomaxilofacial. Todavia, a causada por arma de fogo é rara e geralmente resulta em fraturas cominutivas graves com perda de fragmentos ósseos. O tratamento é realizado através da redução aberta e fixação interna rígida com placas de reconstrução. Essa abordagem possibilita ao cirurgião uma maior visualização dos fragmentos ósseos cominuídos e maior controle da fratura durante o período trans-operatório. No planejamento cirúrgico, existe a opção de pré-modelagem da placa de reconstrução em conformação à anatomia do paciente, para posterior esterilização e utilização durante a cirurgia. Diante desse contexto, o objetivo deste trabalho é apresentar um caso clínico do tratamento de fratura cominutiva mandibular, causada por ferimento de arma de fogo, na qual foi utilizada a tecnologia de impressão tridimensional para confecção de protótipo anatômico em resina para planejamento da redução aberta e pré-modelagem da placa de reconstrução. O paciente do gênero masculino, usuário de substâncias ilícitas, ingressou na unidade de terapia intensiva onde foi estabilizado e avaliado pela equipe de cirurgia bucomaxilofacial, sendo indicado o tratamento cirúrgico. Porém, a reconstrução foi realizada de maneira tardia, devido a evasão do paciente por possível crise de abstinência e solicitação de alta hospitalar. Foi necessária a confecção de protótipos 3D a partir da tomografia computadorizada. A cirurgia foi realizada sob anestesia geral, com acesso extra oral para melhor visualização das estruturas. Após desbridamento foi realizada a redução da fratura e a fixação da placa de reconstrução pré-modelada, que adaptou-se de acordo com o planejado, devolvendo assim o contorno anatômico da mandíbula constatado na tomografia pós-operatória. Infere-se, então, que os protótipos anatômicos 3D facilitam a execução de cirurgias de reconstrução mandibular e possibilitam a redução do tempo cirúrgico.

Tratamento de fraturas de alta energia - um relato de caso

Giovanna Melo Fernandes[1] (0009-0000-2302-9170), Camila Arissa Nakamura[1] (0009- 0008-1927-7567), Carla Militão Ricken[1] (0000-0002-9174-590X), Harysson Melo[1,2] (0000- 0001-7427-7975), Rafaella Ferrari Pavoni[1,3] (0000-0003-4988-7960), Angelo José Pavan[1,4] (0000-0001-7312-642X)

[1] Departamento de Odontologia, Universidade Estadual de Maringá, Maringá, Paraná, Brasil
[2] Departamento de Odontologia, Universidade de Fortaleza, Fortaleza, Ceará, Brasil
[3] Departamento de Odontologia, Universidade Estadual do Norte do Paraná, Jacarezinho, Paraná, Brasil
[4] Departamento de Odontologia, Universidade Federal de Pelotas, Pelotas, Rio Grande do Sul, Brasil

Fraturas panfaciais são fraturas que envolvem concomitantemente os terços superior, médio e inferior da face em decorrência de acidentes de alta energia e rápida desaceleração, como quedas de nível elevado, acidentes automobilísticos, explosões, ferimentos por arma de fogo ou agressões físicas. Apesar de possuírem baixa ocorrência, envolvem grande desafio para os profissionais bucomaxilofaciais, devido a necessidade de abordagem de múltiplos traumatismos de alta complexidade e lacerações extensas. O trabalho em questão tem o objetivo de relatar o caso do paciente JCM, 37 anos, sexo masculino, atendido em leito de UTI do Hospital Santa Casa de Maringá pela equipe de residentes de Cirurgia e Traumatologia Bucomaxilofacial da Universidade Estadual de Maringá (UEM) após solicitação de interconsulta por acidente automobilístico. Ao exame clínico extrabucal foi evidenciado edema e equimose em região de orbita bilateral, edema em região mandibular bilateral, deslocamento a esquerda de osso nasal juntamente a edema e epistaxe e FCC em lábio já suturado. Ao exame imaginológico, foi diagnosticado fraturas LeFort I, LeFort II, COZM bilateral, arco zigomático bilateral, parede medial e assoalho de orbita bilateral, nasal, ângulo mandibular direito, processo coronoide direito e NOE à esquerda, caracterizando o caso como fratura panfacial. O paciente foi submetido a procedimento cirúrgico em ambiente hospitalar sob anestesia geral, sem intercorrências. Atualmente, encontra-se em pós- operatório de 1 ano, com resultado funcional e estético favoráveis. Conclui-se que a partir de um planejamento cirúrgico e exame clínico detalhados é possível o tratamento de fraturas panfaciais alcançando bom resultado, contudo, existem várias opções propostas de abordagem de casos complexos como este, e por isso se fazem necessários mais relatos na literatura com o objetivo de se acordar dentro da comunidade científica a melhor maneira de intervir.

Fratura de assoalho de órbita associado à violência contra a mulher

Ana Maria Alves Ribeiro[1] (0009-0000-0021-4701); Esther Belotti do Nascimento[2] (0000- 0002-9053-2478); Eduardo Sanches Gonçales[1] (0000-0002-6682-7006)

[1] Departamento de Cirurgia, Estomatologia, Patologia e Radiologia, Faculdade de Odontologia de Bauru, Universidade de São Paulo, Bauru, São Paulo, Brasil
[2] Faculdade de Medicina Dentária da Universidade de Porto, Porto, Portugal

A violência contra as mulheres é definida pela Organização das Nações Unidas como "qualquer ato de violência de gênero que resulte ou possa resultar em danos ou sofrimentos físicos, sexuais ou mentais para as mulheres". Por exemplo, 42% das mulheres vítimas de violência relatam lesões como consequência e, dentre essas lesões, os traumas na região de cabeça e pescoço são os mais comuns, tendo a órbita como a estrutura anatômica mais afetada, seguida pela boca, nariz e a mandíbula. O presente caso clínico apresenta uma mulher, de aproximadamente 20 anos, que foi agredida pelo marido. A vítima relatou que a agressão foi acidental, quando seu companheiro tentou apartar uma briga em uma casa noturna e acidentalmente a golpeou com um soco em seu olho esquerdo. No exame realizado, foram constatados sinais e sintomas como diplopia e dificuldade de movimentação do globo ocular típicos de fratura blow out de órbita, que são aquelas que ocorrem quando há colapso do assoalho ou da parede medial da órbita e os fragmentos ósseos e tecidos moles invaginam-se para o seio maxilar, ficando suspensos pela mucosa sinusal ou pelo próprio periósteo, de uma forma desordenada. O tratamento da fratura blow out foi feito através de uma cirurgia com acesso infra-orbital e colocação de uma malha de titânio fixada à borda infra-orbital e apoiada nas paredes laterais, com o objetivo de reconstruir o assoalho da órbita. Nesse sentido, é de extrema relevância se conhecer a prevalência de lesões que acometem mulheres vítimas de violência, pois além de colaborar para a definição do diagnóstico também se torna possível um melhoramento da conduta dos profissionais de saúde responsáveis por cuidar justamente da saúde da mulher, na prevenção, notificação e tratamento dos casos de violência contra a mulher.

37º COB

CONGRESSO ODONTOLÓGICO DE BAURU

PROFª DRª LINDA WANG

15 A 18 DE MAIO DE 2024

Cirurgia

APRESENTAÇÃO ORAL - PÓS-GRADUAÇÃO
CASO CLÍNICO/PROJETO DE EXTENSÃO/REVISÃO DE LITERATURA

Cirurgia ortognática bimaxilar associada a mentoplastia em indivíduo com Síndrome de Treacher Collins: relato de caso

Patricia Martins Bueno[1] (0000-0002-7148-8942), Leide Vilma Fidélis da Silva[1] (0663- 6664-5397-9442), Laís Hollara Medeiros[1] (0000-0002-7332-751X), Ivy Kiemle Trindade Suedam[2] (0000-0001-8582-0072), Paulo Alceu Kiemle Trindade[3] (0000-0002-1479- 2964)

[1] Labotatório de Fisiologia, Programa de Pós-Graduação em Ciências da Reabilitação em Fissuras Orofaciais e Anomalias Relacionadas, Hospital de Reabilitação de Anomalias Craniofaciais, Universidade de São Paulo, Bauru, São Paulo, Brasil
[2] Departamento de Ciências Biológicas, Faculdade de Odontologia de Bauru; Laboratório de Fisiologia, Hospital de Reabilitação de Anomalias Craniofaciais, Universidade de São Paulo, Bauru, São Paulo, Brasil
[3] Setor de Cirurgia Ortognática, Hospital de Reabilitação de Anomalias Craniofaciais, Universidade de São Paulo

A síndrome de Treacher Collins (STC) ocorre durante o período embrionário, mais precisamente entre a sétima e a décima segunda semana de gestação, quando estão sendo formados os primeiros e segundos arcos faríngeos, determinando as más formações dos ossos da face. Assim sendo, essa síndrome está associada a malformação de estruturas craniofaciais, tais como hipoplasia e retrognatia mandibular, além da fissura labiopalatina em parte considerável dos casos. O presente trabalho tem como objetivo apresentar o relato de um caso clínico em paciente com diagnóstico de STC, submetida a cirurgia ortognática bimaxilar associada a mentoplastia, realizada no Hospital de Reabilitação de Anomalias Craniofaciais da Universidade de São Paulo (HRAC/USP). Paciente do sexo feminino, 19 anos de idade, com STC, fissura pós- forame incisivo completa, micrognatia, respiradora oral, apresentando deformidade dento esquelética com padrão facial II, perfil facial convexo, mordida aberta anterior, trespasse horizontal de 4,5mm, sobremordida de 1mm, com linha média dentária mandibular e maxilar desviadas para direita. Dessa forma, o planejamento cirúrgico instituiu uma impactação maxilar anterior com extrusão posterior e avanço mandibular associado a mentoplastia. A osteossíntese foi realizada com placas e parafusos do sistema 2.0mm. Após 3 meses do procedimento cirúrgico, a paciente encontra-se em tratamento ortodôntico pós-operatório, com adequada estabilidade maxilar e com o perfil facial bastante agradável. Concluímos que a cirurgia ortognática bimaxilar em indivíduos com STC pode ser realizada com estabilidade esquelética e dentária, restaurando o equilíbrio facial e nivelando o plano oclusal, mesmo com baixo estoque ósseo e deficiência de tecidos moles, condições características desses pacientes.

Fomento: CAPES (processo: 88887.514369/2020-00)

Enucleação de queratocisto odontogênico na maxila e exodontia de terceiro molar ectópico via osteotomia Le Fort I

Bruno Mariano Ribeiro Braga[1] (0000-0003-4312-8170), Claudia Resende Leal[1] (0000-0001-6430-612X), Terumi Okada Ozawa[2] (0000-0002-1051-8140), Maria Cecília de Azevedo[3] (0009-0000-2876-2136), Edinez Rodrigues de Andrade[4] (0009-0005-2929-0827), Gabriel Ramalho Ferreira[1] (0000-0002-0741-9408)

[1] Divisão Odontológica, Seção de Cirurgia Bucomaxilofacial, Hospital de Reabilitação de Anomalias Craniofaciais, Universidade de São Paulo, Bauru, São Paulo, Brasil
[2] Divisão Odontológica, Seção de Ortodontia e Ortopedia Facial, Hospital de Reabilitação de Anomalias Craniofaciais, Universidade de São Paulo, Bauru, São Paulo, Brasil
[3] Divisão Odontológica, Seção de Odontopediatria, Hospital de Reabilitação de Anomalias Craniofaciais, Universidade de São Paulo, Bauru, São Paulo, Brasil
[4] Curso de Odontologia, Faculdade do Centro-Oeste Paulista, Piratininga, São Paulo, Brasil

O queratocisto odontogênico (QO) é uma lesão intra óssea benigna derivada de remanescentes do epitélio odontogênico. Frequentemente assintomático, é identificado por exames imaginológicos de rotina. A descompressão, marsupialização, enucleação e tratamentos adjuvantes são opções de tratamento. A paciente leucoderma, 17 anos, com maloclusão Classe III compareceu ao setor de cirurgia bucomaxilofacial do HRAC-USP queixando-se de desconforto e mau cheiro na região do dente 18. No exame intra oral houve débito de secreção à expressão e odor fétido. Nas imagens radiográficas e tomográficas foi observada lesão associada ao dente 18 que estava em posição ectópica, horizontalizado na altura do terço superior do seio maxilar ancorado no processo pterigóide do osso esfenóide e anterior à fossa pterigopalatina, próximo à parede lateral da maxila. Sob anestesia geral foi realizada a marsupialização na região posterior da maxila e exodontias do 28, 38 e 48. A secreção levemente amarelada semelhante à queratina obtida na punção descartou a hipótese de lesão vascular. A hipótese diagnóstica de QO foi confirmada com exame anatomopatológico. No pós-operatório de 4 meses houve diminuição da abertura da marsupialização, que foi aumentada para auxiliar na drenagem e descompressão da lesão. Oito meses após o início da descompressão, foi instituído sob anestesia geral o tratamento definitivo. O material obtido da enucleação foi encaminhado para análise anatomopatológica. Confirmada a hipótese diagnóstica e do consequente comportamento imaginológico, a remoção cirúrgica total do QO é imprescindível devido às altas taxas de reincidência. A paciente apresentava oclusão e prognóstico favorável para o término do crescimento facial como critérios para cirurgia ortognática. Portanto a osteotomia Le Fort I foi indicada para acessar e remover o dente 18, realizar a enucleação cística associada a saucerização e realizar o benefício antecipado avançando a maxila.

Fomento: CAPES, n.º do processo: 88887.714023/2022-0

Fratura da parede anterior do osso frontal: relato de caso

José Rafael Fermín Ureña[1] (000-0003-4690-5895), Letícia Liana Chihara[2] (0000-0002-7804-6514), Luís Fernando Azambuja Alcalde[1] (0000-0003-1640-1653), Dennis Dinelly Sousa[1] (0000-0003-2711-0851), Ítalo de Lima Farias[1] (000-0003-4019-0884), Eduardo Sant'Ana[1] (0000-0001-5994-5453)

[1] Departamento de Cirurgia, Estomatologia, Patologia e Radiologia, Faculdade de Odontologia de Bauru, Universidade de São Paulo, Bauru, São Paulo, Brasil
[2] Departamento de Cirurgia e Traumatologia Bucomaxilofacial, Faculdade do Centro Oeste Paulista, Piratininga, São Paulo, Brasil

As fraturas da parede anterior do osso frontal, são lesões craniofaciais que representam um desafio significativo, devido ao comprometimento estético e às possíveis implicações clínicas que acarretam. O osso frontal, forma parte dos ossos do crânio e tem a capacidade para suportar 800 a 2,200 libras de força, desempenha um papel crítico na proteção do cérebro e na formação da aparência facial. Essas fraturas podem resultar de diversas causas, desde acidentes de carro, agressões físicas, acidentes esportivos, quedas da própria altura e acidente de trabalho. Para um correto tratamento, das fraturas da parede anterior do osso frontal deve-se avaliar os sinais e sintomas clínicos. O objetivo deste trabalho, é relatar um caso clínico, de um paciente portador de fratura da parede anterior do osso frontal, do gênero masculino, 26 anos, leucodermo, o qual foi atendido no Hospital de Base de Bauru. Após ser vítima de acidente de moto, evoluindo com edema periorbital e hemorragia subconjuntival, degrau ósseo palpável na região supraorbital do lado esquerdo, além do afundamento significativo da parede anterior do osso frontal. Observou-se a manutenção da integridade da parede posterior do osso frontal. Sem conduta cirúrgica do Neurologista. A equipe de Cirurgia e Traumatologia Bucomaxilofacial realizou avaliação clínica e das imagens, estabelecendo a fratura da parede anterior do osso frontal como diagnóstico. Não foi observada rinorréia do líquido cefalorraquidiano. Realizou-se a redução e fixação cirúrgica sob anestesia geral, através do acesso bicoronal. A fixação foi realizada com uma placa e parafusos de titânio do sistema 1.5mm. O paciente no pós-operatório de 24 horas mostrou edema compatível com o procedimento. No primeiro retorno pós-cirúrgico, o paciente apresentava uma cicatrização adequada. Decorrido um mês de acompanhamento da correção cirúrgica da fratura, o paciente não mostrou complicações e decidindo por vontade própria suspender os retornos ambulatoriais.

Fratura de sínfise mandibular e do complexo órbito zigomático maxilar esquerdo: relato de caso

Eladio Antonio Castro Núñez[1] (0009-0002-2719-9921), José Rafael Fermín Ureña[2] (0000-0003-4690-5895), Leticia Liana Chihara[1] (0000-0002-7804-6514), Luis Fernando Azambuja[1] (0000-0003-1640-1653), Patricia Helena Frare Berbardi[1] (0009-0003-9228- 7765) Eduardo Sant'Ana[2] (0000-0001-5994-5453)

[1] Departamento de Cirurgia e traumatologia bucomaxilofacial, Faculdade do Centro Oeste Paulista, Piratininga, São Paulo, Brasil
[2] Departamento de Cirurgia, Estomatologia, Patologia e Radiologia, Faculdade de Odontologia de Bauru, Universidade de São Paulo

As fraturas de sínfise mandibular e Complexo órbito zigomático maxilar são lesões complexas que podem resultar de diversas causas, desde acidentes de carro, agressões físicas, acidente esportivos, quedas da própria altura e acidente de trabalho. Uma fratura não tratada da maneira correta pode causar alterações significativas no individuo, para um correto tratamento deve-se diagnosticar através de exames físico, de imagens, sinais e sintomas. Sendo assim, o objetivo desse trabalho, descrever um caso clinico de um indivíduo do gênero masculino, de 29 anos, melanodermo, atendido pela equipe de cirurgia bucomaxilofacial do Hospital de Base de Bauru. Paciente relata ter sido vítima de acidente motociclistico, relatava parestesia do lábio inferior lado esquerdo, abertura limitada, alteração da oclusão e negava diplopia. No exame físico, apresentava crepitação na mandíbula na região de sínfise e na tomografia computorizada cone bean evidenciaram-se as fraturas do complexo orbito zigomático maxilar lado esquerdo e na região mediana da sínfise. O paciente foi submetido à redução cirúrgica das fraturas sob anestesia geral. Optou-se pela abordagem intra oral para as reduções, utilizando sistema 2.0. Paciente está em pós-operatório de 6 meses e apresenta oclusão estável e as radiografias mostraram consolidação óssea.

Reabilitação com implantes em mandíbula atrófica após fratura: relato de caso

Natã Nishikawa Marques[1] (0009-0007-4501-3947), Marcelo Medeiros Battistetti[2]

[1] Cirurgião Dentista, Universidade de Marília, Marília, São Paulo, Brasil
[2] Cirurgião Bucomaxilofacial, Faculdade de Odontologia de Bauru, Universidade de São Paulo, Bauru, São Paulo, Brasil

A reabilitação com implantes em mandíbula atrófica é considerada um tratamento de alta complexidade, principalmente quando ocorre da fratura óssea, necessitando assim, um planejamento minucioso prevendo a colocação de placa de reconstrução para dar estabilidade e segurança a mandíbula com posterior reabilitação com prótese protocolo, devolvendo assim sua função. Paciente A.C.S. 62 anos compareceu ao consultório particular, onde foi verificado exame de radiografia panorâmica, queixa e histórico da paciente, observando linha de fratura em região de parassínfise com sobrefresagem local comprometendo cortical mandibular inferior. Ao exame físico verificou-se assimetria mandibular, com mobilidade e crepitação óssea, dor a palpação e equimose sublingual, constatando assim, a fratura. A cirurgia de reconstrução foi realizada em ambiente hospitalar no serviço de cirurgia e traumatologia Bucomaxilofacial do Hospital Santa Casa de Marília – SP, planejando uma posterior colocação de implantes para protocolo. Na abordagem optou-se pelo acesso intraoral, seguindo da remoção dos implantes, curetagem e desbridamento, estabilização e redução aberta e fixação interna com utilização do sistema 2.4 de placa. No pós- operatório foi constatado normalidade clínica e boa relação das estruturas nos exames radiográficos. Após 6 meses, foi realizada a colocação de quatro implantes com posterior colocação da prótese protocolo, concluindo o tratamento devolvendo funcionalidade e estética. É de extrema importância que o cirurgião tenha experiência e esteja habituado com tais casos, almejando em tratamentos como esse, a reabilitação posterior com implantes e não somente a resolução da fratura. Concluímos que a rebilitação com prótese protocolo é resolutiva para o tratamento esperado em mandíbula atrófica e traumatizada.

Fomento: CNPq (2881371566750069)

Tópicos emergentes em pseudo-anquilose da ATM por hiperplasia do processo coronóide: Uma revisão de literatura

Dennis Dinelly de Souza[1] (0000-0003-2711-0851), Eduardo Sant'Ana[1] (0000-0001- 5994-5453), Ítalo de Lima Farias[1] (0000-0003-4019-0884), José Rafael Fermin Ureña[1] (0000-0003-4690-5895)

[1] Departamento de Cirurgia, Estomatologia, Patologia e Radiologia, Faculdade de Odontologia de Bauru, Universidade de São Paulo, Bauru, São Paulo, Brasil

A pseudo-anquilose do ATM é uma condição rara, mas clinicamente significativa. Ela limita a abertura da boca e os movimentos mandibulares, sendo uma de suas muitas causas, a hiperplasia do processo coronoide. Condições estas que podem resultar em implicações graves, tornando os movimentos mandibulares difíceis de realizar e interferindo na capacidade de mastigação, fala e deglutição. Dessa forma, o presente estudo visa a abordar a realidade das investigações a respeito da pseudo-anquilose do ATM originada pela hiperplasia coronoideana por meio de uma revisão de literatura detalhada. Para tanto, os autores compartilham publicações de estudos de múltiplos casos a respeito da situação, demonstrando a complexidade e diversidade das condições relacionadas ao ATM que podem resultar nesta patologia. É mostrado que, ainda que rara, a hiperplasia do processo coronoide deve ser considerada no diagnóstico diferencial, tornando possível se alcançar o objetivo do tratamento proposto e prevenir futuras complicações e qualidade de vida diminuída desses pacientes. Portanto, com base na revisão a pseudo-anquilose da ATM induzida pelo processo coronóide hiperplásico merece consideração, pois se conhecer a condição clínica, o correto diagnóstico, tratamento adequado e terapia interdisciplinares são importantes para conhecimento do profissional.

Tratamento cirúrgico das fraturas do complexo orbito zigomático

Emanuela de Fatima da Silva Piedade[1], Arturo Medrano Gutierrez[1], Isabela Toledo Teixeira da Silveira[1], José Rafael Fermin Ureña[1], Luciano Reis de Araújo Carvalho[1], Eduardo Sanches Gonçales[1]

[1] Departamento Cirurgia e Traumatologia Bucomaxilofacial, Faculdade de Odontologia de Bauru, Universidade de São Paulo, Bauru, São Paulo, Brasil

O zigomático é um osso irregular, localizado bilateralmente na porção lateral superior do terço médio da face, formando suas proeminências laterais. Por isso, é uma das áreas mais afetadas quando ocorrem traumas faciais. Fraturas no complexo orbito zigomático, que inclui o arco zigomático, as paredes das fossas temporais e infratemporais, do assoalho e da lateral da órbita, são comuns e podem ser causadas por acidentes de trânsito, agressões físicas, quedas e lesões esportivas. Quando há deslocamento da fratura, a redução e fixação desta é necessária. Assim, este estudo tem como objetivo relatar a intervenção cirúrgica em dois casos de trauma facial, um decorrente de acidente automobilístico e o outro de agressão física, o qual foi conduzido pela equipe da pós graduação da Cirurgia e Traumatologia Bucomaxilofacial, da Universidade de São Paulo (FOB/USP), no Hospital de Base de Bauru. Exames de tomografia computadorizada revelaram fraturas nos ossos do complexo orbito zigomático D. Devido à complexidade das fraturas e à possibilidade de danos oculares, foi necessária a colaboração de outras especialidades, incluindo Cardiologia e Oftalmologia. Foi realizada a redução e fixação cirúrgica sob anestesia geral, através de acesso supraciliar, em fundo de vestíbulo maxilar, e em um dos pacientes também foi utilizado como acesso o ferimento corto-contundente decorrente do trauma na região zigomática. As fixações foram realizadas com placas e parafusos de titânio de 1.5mm. A redução cirúrgica aberta das fraturas demonstrou eficácia ao proporcionar estabilidade aos fragmentos ósseos afetados pelo trauma nos dois casos. O alinhamento das fraturas proporcionou restabelecimento funcional dos movimentos de abertura e fechamento da boca, assim como uma adequada projeção da região malar para correção da estética facial. Decorridos 2 meses de acompanhamento da correção cirúrgica das fraturas, os pacientes não apresentaram complicações ou necessidade de tratamentos complementares e seguem em acompanhamento até completa reparação óssea.

Tratamento cirúrgico de fratura patológica por osteomielite pós exodontia

Paula Fontana Machado Mendonça[1], Carolina Gachet Barbosa[1], Emanuela de Fátima da Silva Piedade[1], Isadora Molina Sanches[1], Eduardo Sanches Gonçales[1]

[1] Departamento de Cirurgia e Traumatologia Bucomaxilofacial, Faculdade de Odontologia de Bauru, Universidade de São Paulo, Bauru, São Paulo, Brasil

A osteomielite é um estado inflamatório-infeccioso que pode envolver osso trabecular, osso cortical, medula óssea e periósteo. A fonte da infecção pode ser hematogênica, adquirida de um foco infeccioso adjacente ou por inoculação direta no osso. Drenagem, fístula ou abscesso podem ser observadas. Seu tratamento envolve administração de antibióticos e cirurgia. Pode ser necessário estabilizar o osso e fornecer cobertura adequada de tecidos moles. Seu manejo permanece desafiador. Este estudo tem como objetivo relatar a intervenção cirúrgica em um caso de fratura patológica de mandíbula causada por osteomielite após exodontia, o qual foi conduzido pela equipe da pós graduação da Cirurgia e Traumatologia Bucomaxilofacial, da Universidade de São Paulo (FOB/USP), no Hospital de Base de Bauru. A paciente tinha um histórico de fistula em região submandibular e sínfise direita, portanto, foi avaliada e solicitada uma tomografia com contraste. Ao exame tomográfico observou-se imagem sugestiva de fratura patológica de mandíbula e osteomielite. A paciente relatou ter realizado exodontia dos incisivos centrais, laterais e caninos inferiores a 15 dias. Com sintomas dolorosos e dificuldade de mastigação. Foi administrada antibioticoterapia (ceftriaxona e clindamicina). Foi realizada a curetagem do tecido necrótico da osteomielite, redução e fixação cirúrgica da fratura sob anestesia geral, através de acesso intraoral, em fundo de vestíbulo mandibular. As fixações foram realizadas com placas e parafusos de titânio de 2.0mm e 2.4mm. A redução cirúrgica da fratura patológica proporcionou estabilidade aos fragmentos ósseos. Decorridos 19 meses (08/2022) de acompanhamento da abordagem da lesão por osteomielite, a paciente entrou em contato relatando sintomatologia dolorosa, e por este fato, será necessária uma nova abordagem cirúrgica, e seguirá em acompanhamento até a estabilização do caso. O tratamento da osteomielite requer a combinação de terapia antimicrobiana e cirurgia. Apesar dos avanços cirúrgicos, é uma condição difícil de tratar e não existe um protocolo de tratamento universalmente aceito.

Vantagens da impressão 3d nas reconstruções mandibulares nos últimos 10 anos: uma revisão integrativa da literatura

Angie Patricia Castro Merán[1] (0000-0001-5817-1636), Osny Ferreira Júnior[1] (0000-0002-5813-3127)

[1] Departamento de Cirurgia, Estomatologia, Patologia e Radiologia, Faculdade de Odontologia de Bauru, Universidade de São Paulo, Bauru, São Paulo, Brasil

Diversas patologias na mandíbula podem causar grandes defeitos que necessitam de cirurgia de reconstrução, um procedimento desafiador na prática clínica. No entanto, existe atualmente a possibilidade de gerar modelos anatómicos 3D que permitem o planejamento pré-operatório da reconstrução mandibular, linhas de osteotomia, geração de guias cirúrgicos de corte ou posicionamento, bem como o pré-contorno das placas de reconstrução. O objetivo deste trabalho foi identificar se há vantagens na utilização de modelos anatômicos 3D no tratamento de pacientes com indicação de reconstrução mandibular. Foi realizada uma revisão integrativa de artigos publicados entre 2014 e 2024, escritos em inglês, português e espanhol. A estratégia de pesquisa utilizada foi "Mandibular Reconstruction" AND "Anatomic Models" AND "Three Dimensional Printing". Após a aplicação dos critérios de inclusão e exclusão, foram extraídos os seguintes dados dos artigos selecionados: autores, ano de publicação, tipo de estudo, metodologia e resultados. Foram encontrados 58 artigos, dos quais 1 foi excluído por não estar na íntegra e 27 por duplicação. Em uma segunda etapa, 17 artigos foram excluídos por não corresponderem ao escopo e objetivo do estudo. Com isso, 13 artigos foram incluídos no estudo. A principal indicação para a reconstrução mandibular foi a ressecção tumoral, associada à enxertia de fíbula e ao uso de placas de reconstrução, que foram pré-contornadas sobre o modelo anatômico obtido por impressão 3D. Verificou-se também que, em todos os estudos, foram gerados guias cirúrgicos e de corte durante o planejamento virtual da cirurgia. Concluiu-se que as vantagens da utilização da impressão 3D de modelos anatómicos em casos de pacientes com indicação de reconstrução mandibular são a melhoria da precisão, a redução do tempo cirúrgico, o baixo custo, além de representarem ferramentas adequadas para a orientação do paciente e educação para o treino cirúrgico.

Fratura mandibular bilateral durante exodontia dos terceiros molares inferiores

Eliseu Gabriel Faustino[1] (0000-0003-3749-0093), Jessica Lima de Barros[2] (0000-0002- 0358-2742), Luciano Martins[1], Fernando Kendi Horikawa[1], Denis Zangrando[1] (0000- 0002-2949-1267), Elio Hitoshi Shinohara[1] (0000-0002-5314-5233)

[1] Programa de Residência em Cirurgia e Traumatologia Bucomaxilofacial, Hospital Regional de Osasco, São Paulo, Brasil
[2] ICT Universidade Estadual Paulista Júlio de Mesquita Filho – Instituto de Ciência e Tecnologia de São José dos Campos, Campus São José dos Campos, Odontologia, São Paulo, Brasil

Fraturas de ângulo mandibular são bastante comuns considerando que o ângulo da mandíbula forma uma área de menor resistência que contém uma borda superior mais espessa, e um osso basilar mais fino, associado normalmente, com a presença de um terceiro molar inferior impactado. Apesar da incidência de terceiros molares inferiores impactados serem notavelmente alta, fraturas durante ou após cirurgias para remoção destas unidades dentárias são incomuns. Este trabalho objetiva relatar um caso referente a fratura bilateral de mandíbula em diferentes tempos cirúrgicos, durante exodontia de terceiros molares inferiores impactados.
Paciente 30 anos de idade, procurou atendimento ambulatorial referindo realização de exodontia das unidades dentárias 38 e 48 em tempos cirúrgicos diferentes, ambos localizados na posição 2C, de acordo com a classificação de Pell e Gregory. Evoluindo em uma semana com intensa sintomatologia dolorosa na região, associada a limitação de abertura de boca e laterognatismo. Ao exame clínico observou-se mucosas com aspecto de normalidade, ferida cirúrgica em processo de cicatrização e crepitação óssea bilateral na região de ângulo mandibular. Ao exame radiográfico/tomográfico, evidenciou-se fratura de ângulo mandibular bilateral. Optou-se por redução da fratura e fixação com placa 2.4 locking em zona de compressão.
É crucial considerar possíveis complicações durante o planejamento de procedimentos de exodontia. O principal fator de risco para esta complicação parece ser a idade avançada em combinação com uso de força excessiva ou deficiente ostectomia. Neste caso, a fratura mandibular bilateral ocorreu após a realização do segundo tempo cirúrgico e foi tratada com sucesso por meio de osteossíntese.

37º COB

CONGRESSO ODONTOLÓGICO DE BAURU

PROFª DRª LINDA WANG

15 A 18 DE MAIO DE 2024

Cirurgia

APRESENTAÇÃO PAINEL - PÓS-GRADUAÇÃO
PESQUISA/REVISÃO SISTEMÁTICA

Dinâmica óssea de uma superfície de implante revestida com odanacatib: estudo experimental em ratas ovariectomizadas

Maria Cristina Ruiz Voms Stein[1] (0000-0002-7403-8728), Sara Alves Berton[1] (0000- 0002-8641-9384), Natália dos Santos Sanches[1] (0000-0003-0729-6505), Lara Cristina Cunha Cervantes[1] (0000-0003-4448-2702), Roberta Okamoto[2] (0000-0002-6773-6966), Idelmo Rangel Garcia-Júnior[1] (0009-0006-3690-8936)

[1] Departamento de Diagnóstico e Cirurgia, Faculdade de Odontologia de Araçatuba, Universidade Estadual Paulista Júlio de Mesquita Filho, Araçatuba, São Paulo, Brasil
[2] Departamento de Ciências Básicas, Faculdade de Odontologia de Araçatuba, Universidade Estadual Paulista, Araçatuba, São Paulo, Brasil

Os tratamentos de superfícies são propostos com o objetivo de otimizar a osseointegração, para isso a associação a princípios ativos de função antirreabsortiva tem ganhado campo de estudo. O objetivo foi avaliar a dinâmica da resposta óssea de uma superfície de implante modificada por duplo ataque ácido (CST e COT) e Odanacatib (M6ST e M6OT) na concentração de 0,06mg/ml através do método biomimético em modelo padronizado em tíbia de ratas ovariectomizadas (OVX) e SHAM (placebo), adotando eutanásia de 15 e 40 dias. Para isso, 32 ratas fêmeas (Wistar) e 64 implantes de titânio foram subdivididos entre os grupos para a realização das análises topográfica, histológica, histométrica, imunoistoquímica e estatística, adotando ($p<0,05$). Na microscopia eletrônica de varredura todos os grupos apresentaram uma superfície homogeneamente rugosa, com deposição de hidroxiapatita nos M6ST e M6OT. Na análise de energia dispersiva de raio x os grupos M6ST e M6OT apresentaram Ti, O, Na, Cl, P e Ca. Na análise histológica ambas as superfícies apresentaram comportamentos semelhantes no quesito de contato osso/implante e neoformação óssea (NBA), em que os grupos M6ST ($p=0,0009$), COT ($p=0,0448$) e M6OT ($p=0,0008$) apresentaram diferença estatística significante na comparação intragrupos no quesito NBA e, para os grupos M6ST ($p=0,0033$) e COT ($p=0,0199$) nos valores de corticalização. Corroborando com a análise de imunoistoquímica para OC em que COT apresentou imunomarcação discreta e moderada, M6ST moderado à intenso e M6OT moderado, aos 15 e 40 dias, respectivamente, indicando a atividade osteoblástica na mineralização. Para OPG e RANK-L, todos os grupos apresentaram imunomarcação discreta, em ambos os períodos. Com isso, o projeto forneceu características fundamentais para o sucesso do reparo perimplantar das duas superfícies em organismos osteopineicos, destacando o Odanacatib ao apresentar resultados significativos no quesito neoformação óssea e corticalização de interface osso/implante.

Fomento: FAPESP (Processo 2022/01782-1)

Dinâmica do reparo ósseo de defeito crítico em calvária de rato tratado com MTA associado a biomaterial xenógeno

Sara Alves Berton[1] (0000-0002-8641-9384), Maria Cristina Ruiz Voms Stein[1] (0009-0006- 3690-8936), Estefany Lopes Lemes do Prado[1], Natália dos Santos Sanches[1] (0000-0003- 0729-6505), Thiago Machado[1] (0000-0002-6154-7195), Idelmo Rangel Garcia Junior[1] (0009- 0006-3690-8936)

[1] Departamento de Diagnóstico e Cirurgia, Faculdade de Odontologia de Araçatuba, Universidade Estadual Paulista Júlio de Mesquita filho, Araçatuba, São Paulo, Brasil

As técnicas e a escolha do biomaterial para as reconstruções ósseas são de extrema importância para a obtenção de volume e contorno ósseo anatômico favorável para a guiar a reabilitação oral. Em resposta deste cenário, estudos avançam com novas alternativas de biomateriais que sugerem um potencial regenerativo, propriedades antimicrobianas, biocompatibilidade e indução à mineralização, como é o caso do MTA. Dado isso, o objetivo deste estudo foi avaliar a influência do MTA Angelus Branco® na resposta e reparo tecidual e na capacidade de mineralização quando associados a substituto ósseo xenógeno, em defeito crítico em calvária de ratos. Para isso, 60 machos Wistar foram divididos em 6 grupos: GCOA (Grupo Coágulo), GOST (Grupo de Osteosynt), GMTA (Grupo MTA 100%), GMTA5 (Grupo MTA 5%), GMTA10 (Grupo MTA 10%), GMTA15 (Grupo MTA 15%), em 2 períodos de eutanásia 7 e 28 dias, por meio das análises de microtomográfia computadorizada, histológica, histométrica e histomorfométrica. Os dados foram tabulados e submetidos à análise estatística ANOVA 2way, adotando ($p<0,05$). Na análise de micro-CT os grupos experimentais GMTA10 ($p=0,0003$) e GMTA15 ($p=0,0057$) apresentaram diferença estatística no quesito Tb.Sp em relação ao grupo controle GMTA, além de apresentar valores equivalentes aos grupos GCOA e GOST para os parâmetros: B.v, Bv.Tv, Tb.Th, Tb.N, reafirmando o seu perfil favorável formação e qualidade óssea. Na análise histológica e histomorfométrica foi possível observar que nenhum grupo experimental alcançou perfil inflamatório intenso, e na análise histométrica os grupos GMTA5 e GMTA10 alcançaram valores de AON semelhantes ao GOST aos 28 dias e demonstraram superioridade sobre o GMTA ($p=0,0001$). Assim, conclui-se que as concentrações, de MTA 15, 10 e 5%, propostas quando associadas com OSTEOSYNT apresentaram resultados satisfatórios, destacando o GMTA10, que conferiu resultado otimizados quanto a qualidade e formação óssea quando comparado aos grupos controles.

Fomento: FAPESP (Processo 2022/13118-9)

37º COB

CONGRESSO ODONTOLÓGICO DE BAURU

PROFª DRª LINDA WANG

15 A 18 DE MAIO DE 2024

Cirurgia

APRESENTAÇÃO PAINEL - PÓS-GRADUAÇÃO
CASO CLÍNICO/PROJETO DE EXTENSÃO/REVISÃO DE LITERATURA

Diferentes técnicas de levantamento de seio maxilar: uma revisão de literatura abordando os métodos atuais

Ana Livia do Amaral[1] (0000-0001-8726-417X), Isadora Molina Sanches[1] (0000-0002- 0999-2523), Carolina Gachet Barbosa[1] (0000-0001-9861-2037), Déborah Rocha Seixas[1] (0000-0002- 8170-8005), Paulo Sérgio da Silva Santos[1] (0000-0002-0674-3759), Eduardo Sanches Gonçales[1] (0000-0002-6682-7006).

[1] Departamento de Cirurgia, Estomatologia, Patologia e Radiologia, Faculdade de Odontologia de Bauru, Universidade de São Paulo, Bauru, São Paulo, Brasil.

A diminuição do volume ósseo no nível da crista alveolar maxilar posterior se faz pela combinação de mecanismos e pode inviabilizar a reabilitação com implantes dentários. Em muitos casos, a cirurgia de elevação do assoalho do seio maxilar é indicada para que esse problema seja contornado. Trata-se de um procedimento que visa o aumento do suporte ósseo na área do rebordo e consequente estabilidade do implante. Para a abordagem dos diferentes métodos de levantamento do seio maxilar, visando esclarecer suas atualizações, benefícios, indicações e limitações, realizou-se uma busca sistemática de trabalhos científicos, nos banco de dados do Pub Med e Scielo, publicados nos últimos 10 anos. A busca foi realizada com as palavras-chave: “sinus lift”, “maxillary sinus elevation techniques” e “técnicas de elevação do seio maxilar”. A partir dos critérios de seleção foram obtidos 32 estudos. Sendo a primeira idealização e indicada quando são necessários grandes ganhos ósseos em maxilares gravemente reabsorvidas, a Técnica da Janela Lateral, permite a visualização e instrumentação direta da membrana sinusal através da janela criada na parede lateral do seio maxilar. Nos casos em que o remanescente ósseo é superior a 5 milímetros e o aumento necessário for menor ou igual a 3 mm, a Técnica de Summers é devidamente indicada. Atualmente, a literatura contempla modificações de tais técnicas convencionais. Entre elas a técnica de elevação do balão da membrana antral, técnica de reconstrução 3D, uso do L-PRF e procedimentos sem o uso de enxerto ganham destaque e mostram resultados satisfatórios no ganho ósseo e no sucesso na instalação dos implantes. A indicação do melhor tratamento se baseia, principalmente, na reabsorção óssea apresentada pelo paciente, sempre sendo prezado aquele que gera menos riscos de intercorrências e insucesso. As novas técnicas para ganho ósseo se mostram promissoras, mas necessitam de mais estudos para a comprovação da sua eficácia.

Exérese de rânula: um relato de caso

Bruna Bonatti Sivieri[1] (0009-0003-9238-6341), Matheus Oliveira de Sales[1], Gustavo Silva Pelissaro[1] (0000-0003-3475-6001), Alana Oswaldina Gavioli Meira dos Santos[1] (0000-0002- 5591-5262), Francielly Thomas Figueiredo[1] (0000-0003-0196-1172), Ellen Cristina Gaetti Jardim[1] (0000-0003-2471-465X)

[1] Faculdade de Odontologia, Universidade Federal de Mato Grosso do Sul, Campo Grande, Mato Grosso do Sul, Brasil

A rânula é caracterizada como uma bolha decorrente do acúmulo de saliva no assoalho bucal. É proveniente de trauma nas glândulas sublinguais ou obstruções em seus respectivos ductos. Classicamente, o tratamento dessa lesão envolve sua marsupialização ou sua exérese, como relatado nesse presente trabalho. A finalidade deste é documentar o processo de remoção de uma rânula utilizando a técnica de excisão total da lesão. O paciente, sexo masculino, 65 anos, apresentava queixa de protuberância assintomática no assoalho bucal com 2 meses de evolução. A bolha foi drenada na Unidade de Pronto Atendimento, sofrendo recidiva. Na anamnese, foi citado o uso de succinato de solifenacina e cigarro com filtro. Ao exame intraoral, a lesão foi descrita como séssil, de cor azulada e consistência macia, localizada em região sublingual média com predileção pelo lado direito. Nesse sentido, a hipótese diagnóstica foi de rânula. Para o tratamento, foi eleita a exérese completa, sendo feito bloqueio anestésico bilateral do nervo lingual. O ápice lingual foi tracionado pelo transpasse de um fio de sutura para melhor visualização do campo operatório. Foi feita uma incisão elíptica intraoral com margem de segurança para preservação do ducto de Wharton e projeções do nervo lingual, além de manutenção da integridade da glândula sublingual. A divulsão dos tecidos foi executada e, a abertura, mantida com a tração anterior do bordo por um fio de nylon. A rânula foi separada dos tecidos com uma pinça, mantendo sua integridade. A região foi suturada com fio de nylon 5-0. O paciente não apresentou sinais relacionados à lesão no retorno após 7 dias. Nota-se, portanto, a relevância da qualificação de profissionais para assumirem um tratamento adequado para os casos de rânula, fazendo com que recidivas sejam menos recorrentes. Consequentemente, reduz-se a sobrecarga do sistema público de saúde e se oferece maior qualidade de vida ao paciente.

Classe III corrigida com cirurgia ortognática bimaxilar em paciente com fissura labiopalatina

Amy Stacy Gallegos Soto[1] (0009-0006-0171-1076), Isabela Toledo Teixeira da Silveira[1,2] (0000-0001-6256-2189), Renato Yassutaki Faria Yaedú[1,2] (0000-0002-2576-7887)

[1] Hospital de Reabilitação de Anomalias Craniofaciais, Universidade de São Paulo, Bauru, São Paulo, Brasil
[2] Faculdade de Odontologia de Bauru, Universidade de São Paulo, Bauru, São Paulo, Brasil

A fissura labiopalatina é uma condição congênita que afeta o desenvolvimento da face. As cirurgias primárias, realizadas nos primeiros meses de vida, têm como objetivo fechar a fissura labiopalatina. No entanto, elas podem afetar o crescimento normal dos ossos da face. A restrição deste crescimento maxilomandibular pode resultar em uma classe III precisando de cirurgia ortognática corrigindo a maloclusão, melhorando a função mastigatória, estética facial e a qualidade de vida. O objetivo deste trabalho é apresentar o caso clínico de uma paciente com fissura labiopalatina transforame unilateral direita realizado no HRAC. Paciente sexo feminino de 23 anos, não sindrômica, maoclusão classe III com queixas de funcionalidade bucal e da estética facial. Na análise facial observou-se 2 mm de desvio da linha média da maxila para direita e da mandíbula 2 para esquerda, discrepância de -10 mm, sobremordida de - 2 mm e cant de 1mm sendo mais baixo lado direito. O planejamento cirúrgico foi digital, usando o software NemoFab sendo proposto um avanço maxilar de 10 mm e recuo mandibular. Foi realizada cirurgia ortognática bimaxilar através das osteotomias Le Fort I e OSBM, foram fixadas com placas e parafusos do sistema 2,0 mm e bicorticais. No controle PO de 1 ano, observa- se maxila estável e oclusão satisfatória. Concluímos que a cirurgia ortognática e uma intervenção crucial, principalmente para problemas funcionais e uma melhor harmonização facial. Com os avanços de planejamento o procedimento e menos invasivo, reduzindo o tempo pre e pós-operatório; melhorando os resultados a longo prazo.

37º COB

CONGRESSO ODONTOLÓGICO DE BAURU

PROFª DRª LINDA WANG

15 A 18 DE MAIO DE 2024

Cirurgia

APRESENTAÇÃO PAINEL - GRADUAÇÃO
CASO CLÍNICO/PROJETO DE EXTENSÃO/REVISÃO DE LITERATURA

Acesso bicoronal nas fraturas do osso frontal

Sarah Guilherme Galvão[1], Elcio Possetti Neto[1], Eduardo Sant'Ana[2], Luis Fernando Azambuja Alcalde[1], Patricia Helena Bernardi Frare[1], Letícia Liana Chihara[1]

[1] Faculdade do Centro Oeste Paulista, São Paulo, Brasil.
[2] Departamento de Cirurgia, Estomatologia, Patologia e Radiologia, Faculdade de Odontologia de Bauru, Universidade de São Paulo, USP.

Este relato de caso evidencia a eficácia da abordagem cirúrgica bicoronal em fraturas frontais e ressalta a sua relevância para a Cirurgia Bucomaxilofacial. Fraturas de ossos frontais são um desafio para cirurgiões-dentistas bucomaxilofaciais uma vez que se trata de uma região com uma estrutura anatômica heterogênea, que possui partes densas e delgadas, além de sua proximidade com o seio frontal, o que exige do cirurgião diagnóstico correto, aliado à melhor escolha da técnica cirúrgica. Sabe-se que fraturas que apresentam deslocamento exigem boa visualização do campo operatório, portanto a abordagem por meio do acesso bicoronal se mostra a opção mais indicada, uma vez que é capaz de promover boa visualização óssea da região superior e média da face. Muitas vezes é preconizada uma técnica já segura e bem consolidada como o acesso bicoronal, em detrimento de técnicas cirúrgicas menos invasivas, que apresentam complexidade de manipulação de equipamentos, alto custo, e uma duração cirúrgica mais prolongada. O paciente T.R.S., sexo masculino, deu entrada nos hospital após ser vítima de um grave acidente. No exame clínico foi constatado politrauma. Foi realizada a incisão cirúrgica bicoronal com elevação do retalho coronal, exposição e manejo das fraturas após a incisão do periósteo e posterior criação de retalho pericraniano vascularizado. Posteriormente foram utilizadas placas e parafusos para que houvesse estabilização, sendo o procedimento finalizado com sutura por planos e curativos. Após a operação, paciente apresentou boa recuperação e exames de imagem confirmaram o adequado posicionamento das placas e parafusos. Em suma, a abordagem cirúrgica com incisão coronal, é eficaz por ser segura, facilitar a visualização e conduta no transoperatório e ser indicada para casos complexos onde há acometimento de regiões profundas.

Adenoma canalicular com morfologia unicística: relato de caso

Natália Clagnam da Silva[1] (0009-0005-2549-3838), Francielly Thomas Figueiredo[2] (0000-0003-0196-1172), Ana Júlia de Paula Candeia[2] (0000-0002-3433-5146), Gleyson Kleber do Amaral Silva[3] (0000-0002-6644-3264), Daniella Moraes Antunes[3] (0000-0002- 7557-5461), Ellen Cristina Gaetti Jardim[2] (0000-0003-2471-465X)

[1] Graduanda em Odontologia da Universidade Federal de Mato Grosso do Sul, Campo Grande, Mato Grosso do Sul, Brasil
[2] Residência em Cirurgia e Traumatologia Bucomaxilofacial, Hospital Universitário Maria Aparecida Pedrossian, Universidade Federal de Mato Grosso do Sul, Campo Grande, Mato Grosso do Sul, Brasil
[3] Departamento dePatologia Bucal, Faculdade de Odontologia da Universidade Federal de Mato Grosso do Sul, Campo Grande, Mato Grosso do Sul, Brasil

O adenoma canalicular unicístico é uma neoplasia benigna incomum com origem nas glândulas salivares menores, que afeta especialmente o lábio superior, sobretudo do sexo feminino. O objetivo deste relato de caso é abordar um paciente de 66 anos de idade, do sexo masculino, queixando-se de lesão em região de lábio superior esquerdo descoberta há 3 anos, com crescimento notável nos últimos 6 meses. Seu histórico médico inclui hipertensão, hipercolesterolemia, tratamento anterior para tuberculose, tabagismo e superação de dependência alcoólica. O exame físico revelou aumento volumétrico em ângulo nasolabial à esquerda e uma lesão circunscrita em lábio superior esquerdo, com equimose próximo à linha média, migrando para o lado contralateral, sem pulsação e indolor à palpação, com cerca de 4 centímetros de extensão. Para diagnóstico e tratamento foram solicitados exames bioquímicos, prescrição de profilaxia antibiótica e biópsia excisional sob anestesia local. A lesão foi enucleada completamente e enviada para exame histopatológico, que concluiu o diagnóstico de adenoma canalicular (AC) com morfologia unicística. É importante destacar que as neoplasias de glândulas salivares são ocorrências raras e o AC é considerado incomum em comparação a todas essas neoplasias. No que se refere a faixa etária, esse tumor afeta, principalmente, pessoas idosas, como observado no caso clínico mencionado. O tratamento para essa condição envolve a remoção cirúrgica conservadora e lesões pequenas podem ser totalmente removidas através de biópsia excisional. O prognóstico é favorável, sem potencial de transformação maligna e recorrência. Embora seja raro e com prognóstico positivo, é crucial um acompanhamento regular e um tratamento conservador, especialmente considerando afetar indivíduos da terceira idade e por apresentar chances de lesar tecidos adjacentes e do comprometimento estético.

Cisto dentígero de grandes proporções em seio maxilar de adolescente – relato de caso clínico

Caroline Oliveira Rodrigues Miranda[1] (0009-0002-9259-3669), Gustavo Silva Pelissaro[2] (0000-0003-3475-6001), Ellen Cristina Gaetti Jardim[2] (0000-0003-2471-465X), Francielly Thomas Figueiredo[2] (0000-0003-0196-1172), Alana Oswaldina Gavioli Meira dos Santos[2] (0000-0002-5591-5262)

[1] Graduação, Faculdade de Odontologia da Universidade Federal de Mato Grosso do Sul, Campo Grande, Mato Grosso do Sul, Brasil
[2] Faculdade de Odontologia da Universidade Federal de Mato Grosso do Sul, Campo Grande, Mato Grosso do Sul, Brasil

O cisto dentígero é o segundo cisto odontogênico inflamatório mais comumente encontrado em região de maxila, é frequentemente observado em exames de rotina, associado a terceiros molares não erupcionados. O trabalho relata o caso de uma paciente do sexo feminino, 16 anos, que buscou atendimento no Hospital Universitário Maria Aparecida Pedrossian, HUMAP-UFMS, encaminhada pelo cirurgião-dentista, com achado em radiografia panorâmica de lesão radiolúcida, circunscrita e expansiva, em região de seio maxilar direito, envolvendo o dente 18 incluso, posicionado no assoalho orbitário. No exame físico extraoral observou-se assimetria facial em região de terço médio maxilar direito, com ausência de sintomatologia dolorosa, enquanto que no exame intrabucal notou-se abaulamento de fundo de vestíbulo maxilar direito. Diante do quadro, foi realizada biópsia incisional, com instalação de dispositivo de descompressão rígida, com orientação de limpeza e irrigação com soro fisiológico 0,9%. O laudo histopatológico revelou o diagnóstico de cisto dentígero. Seis meses após a descompressão, foi realizada a enucleação cirúrgica do cisto em maxila direita, assim como a exodontia dos elementos 15, 16, 17 e 18, associados à lesão. Sete dias pós-operatórios, observou-se em exame extraoral regressão de edema de hemiface direita e em intraoral suturas em posição com ausência de sinais flogísticos. Em acompanhamento de seis e doze meses após a cirurgia, o exame tomográfico revelou neoformação óssea de rebordo alveolar em região de maxila direita e preservação de estruturas ósseas adjacentes com boa cicatrização do acesso cirúrgico. Dessa forma, verificou-se a eficácia do tratamento da associação da descompressão e enucleação cirúrgica do cisto dentígero, proposto para lesões císticas de origem odontogênica, assim como a eficiência e rapidez no diagnóstico dessas avarias por parte da equipe de cirurgiões-dentistas atuantes no âmbito hospitalar.

Dentes supranumerários: relato de caso clínico em adulto jovem

Pedro Reginaldo dos Santos Carvalho[1], Bruna Trazzi Pagani[2,3], Beatriz Flavia de Moraes Trazzi[2], Willan Saranholi da Silva[2], Rogerio Leone Buchaim[4]

[1] Graduando em Odontologia, Universidade de Marília, Marília, São Paulo, Brasil
[2] Odontologia, Universidade de Marília, Marília, São Paulo, Brasil
[3] Departamento de Ciências Biológicas da Faculdade de Odontologia de Bauru, Universidade de São Paulo, Bauru, São Paulo, Brasil
[4] Departamento de Ciências Biológicas da Faculdade de Odontologia de Bauru, Universidade de São Paulo, Bauru, São Paulo, Brasil

A possível explicação para casos de hiperdontia, é o desenvolvimento excessivo da lâmina dental, que pode levar à formação de germes dentários adicionais. Segundo Neville (2016, p.73), 76% a 86% dos casos de hiperdontia são em um único dente, nos casos de dois dentes há estimativa de 12% a 23%, já no caso de três dentes apenas 1%. Neste artigo, iremos relatar o caso de um adulto jovem, não sindrômico, que compareceu a clínica odontológica da Universidade de Marília queixando-se de sua aparência devido a presença de diastema entre os dentes anteriores, fazia uso de aparelho ortodôntico há quase 8 meses e não estava feliz com o tratamento pois o dentista informou não conseguir fechar o diastema, relatou ainda que o ortodontista não havia feito nenhuma radiografia antes do início do tratamento, após exame radiográfico foi observado que ele apresentava 10 dentes supranumerários por maxila e mandíbula. O tratamento indicado foi a remoção cirúrgica (exodontia) de todos os elementos supranumerários em ambiente hospitalar devido a posição dos mesmos, após a avaliação cardiológica pré-operatória (análise de fatores de risco) e avaliação pré- anestésica. Conclui-se que antes de realizar um tratamento ortodôntico o paciente deve ser submetido a exames de imagens a afim de montar um planejamento adequado para o caso.

Desafios na abordagem de lesões avulsivas e complexas no atendimento emergencial: relato de caso

Maria Cristina Ruiz Voms Stein[1] (0000-0002-7403-8728), Izabella Sol[1] (0000-0003- 2384-9819), Izabela Fornazari Delamura[1] (0000-0001-8046-489X), Sara Alves Berton[1] (0000-0002-8641-9384), André Luís da Silva Fabris[1] (0000-0002-5173-4050), Idelmo Rangel Garcia-Junior[1] (0009-0006-3690-8936)

[1] Departamento de Diagnóstico e Cirurgia, Faculdade de Odontologia de Araçatuba, Universidade Estadual Paulista Júlio de Mesquita Filho, Araçatuba, São Paulo, Brasil

As lesões avulsivas são caracterizadas pela perda de segmentos de tecido mole, em que sua gravidade depende da localização e extensão da lesão, necessitando de rápido atendimento e manejo adequado para restabelecer a função, a fim de minimizar sequelas. O que exige do cirurgião bucomaxilofacial conhecimento anatômico local e habilidades cirúrgicas avançadas. Paciente do gênero feminino, 22 anos, vítima de acidente ciclístico foi atendida na Santa Casa de Araçatuba – SP apresentando lesões complexas em face. No exame físico inicial observou-se ferimentos dermo-abrasivos e corto-contusos com sangramento ativo em múltiplas regiões da hemiface direita, lesão avulsiva em região perinasal e edema em hemiface direita. Todos os ferimentos apresentavam contaminação por terra. Na tomografia computadorizada de face foi possível evidenciar fratura de corpo mandibular cominuta à direita, com perda de segmento. Realizou-se o tratamento de urgência sob anestesia geral, onde fez-se a descontaminação da região, redução e fixação da fratura mandibular com placas e parafusos do sistema 2.0, seguido da sutura por planos dos ferimentos complexos de face. No acompanhamento de 60 dias, observou-se o restauro da integridade dérmica, bem como minimização das sequelas. A estética favorável foi atribuída ao rápido atendimento, que reduziu a perda estrutural dos tecidos. Devido à gravidade dessas lesões, o fechamento por primeira intenção não é sempre possível, requerendo do cirurgião habilidades para reconstruir os pontos de referência e evitar deformidades, em que o profissional pode optar por retalhos para fechamento ou cicatrização por segunda intenção. Cuidados locais mostraram-se importantes para um desfecho cicatricial favorável, promovendo um reparo tecidual mais organizado. Com isso, conclui-se que o diagnóstico detalhado e a rápida abordagem nos traumas da face são importantes para a obtenção de resultados estéticos e funcionais satisfatórios.

Fechamento de comunicação buco-sinusal: uma revisão de literatura

Audrey Akemi Osaki Lopes[1] (0009-0008-4008-5981), Maria Fernanda de Oliveira Garcia[1] (0009-0001-6128-7047), Leticia Liana Chihara[2] (0000-0002-7804-6514), Luis Fernando Azambuja Alcalde[2] (0000-0003-1640-1653), Lucas David Galvani[3] (0000-0003-4735-8045), Eduardo Sant'Ana[4] (0000-0001-5994-5453)

[1] Graduanda da Faculdade do Centro Oeste Paulista, Piratininga, São Paulo, Brasil
[2] Departamento Cirurgia e Traumatologia Bucomaxilofacial, Faculdade do Centro Oeste Paulista, Piratininga, São Paulo, Brasil
[3] Especialista em Cirurgia e Traumatologia Bucomaxilofacial, Faculdade do Centro Oeste Paulista, Piratininga, São Paulo, Brasil
[4] Departamento de Cirurgia, Patologia e Estomatologia, Faculdade de Odontologia de Bauru, Bauru, São Paulo, Brasil

A comunicação buco-sinusal (CBS) é uma complicação que pode estar relacionada após exodontias de molares superiores. O risco aumenta em casos de seios maxilares pneumatizados ou em casos em que as raízes estejam próximas ao assoalho do seio maxilar. O tratamento imediato da CBS é de extrema importância para evitar infecções no seio maxilar, sinusites e outras condições mais graves, que podem promover desconforto, dor e diminuir a qualidade de vida do paciente. Diversas abordagens para o fechamento das CBS já foram descritas na literatura, incluindo o retalho deslizante vestibular, retalho deslizante palatino, tracionamento do corpo adiposo da bochecha e enxerto de osso autógeno. Esta revisão de literatura aborda as indicações específicas para cada técnica cirúrgica, relatando suas principais vantagens e desvantagens. O profissional necessita ser capacitado para o diagnóstico preciso das CBS e elaborar um plano de tratamento adequado e individualizado para cada caso clínico. Aspectos e considerações clínicas das CBS são critérios fundamentais para serem avaliados previamente a abordagem cirúrgica, tais como sua dimensão, localização, riscos de infecções e qualidade óssea, para assim determinar a abordagem cirúrgica efetiva para o caso. Com o planejamento adequado e o conhecimento teórico-científico, o profissional pode escolher diversas técnicas cirúrgicas efetivas para o fechamento da CBS oferecendo segurança, conforto e previsibilidade do sucesso cirúrgico para o paciente.

Manejo cirúrgico hospitalar do aumento gengival medicamentoso em paciente com paralisia cerebral: relato de caso

Murilo Ferreira Bruschi[1] (0009-0004-3598-4895), Mariane Emi Sanabe[1] (0000-0003-1082-7952), Rafael Ferreira[1] (0000-0001-5879-2782), Stefan Gabriel Gonçalves Martiniano[1] (0009-0009-0425-7595), Ellen Gaetti Jardim[1] (0000-0003-2471-465X), Francielly Thomas Figueiredo[1] (0000-0003-0196-1172)

[1] Faculdade de Odontologia, Universidade Federal de Mato Grosso do Sul, Campo Grande, Mato Grosso do Sul, Brasil

O aumento gengival (AG) pode estar associado a diversos fatores, sobretudo no que diz respeito à medicação, como os utilizados por pacientes com paralisia cerebral (PC). A PC é um distúrbio do tônus muscular e postural e pode acarretar em dificuldades neuromotoras, sensoriais e cognitivas. O objetivo deste trabalho é relatar um caso clínico de uma paciente com PC realizado no centro cirúrgico do Hospital Universitário da Universidade Federal de Mato Grosso do Sul. Paciente do sexo femino, 12 anos e diagnóstico com PC foi encaminhada ao hospital devido grande AG. Durante anamnese com suas cuidadoras, foi relatado o uso de medicamentos antiepilépticos tais como: Levetiracetam, Oxcarbazepina e Fenobarbital que são derivados da fenitoína e favorecem o AG. Durante o exame extraoral, verificou-se que a paciente possuía uma face assimétrica, ausência de selamento labial e sialorréia. Já o exame intraoral apresentou grande AG e presença de mal posicionamento dentário. Pela grande extensão do comprometimento bucal, optou-se pelo procedimento da remoção do AG em centro cirúrgico, com exodontia de alguns dentes decíduos (n=6) que se encontravam sob o excesso de tecido gengival, e também dos dois primeiros pré-molares superiores que apresentavam-se com mau posicionamento e mobilidade. As cuidadoras mencionaram sobre o interesse de extração boca toda, uma vez que a paciente alimentava-se por meio de sonda estomacal e que a presença dos dentes “seria desnecessária”. Entretanto, a equipe optou pela manutenção dos demais elementos dentários pela ausência de lesão cariosa e/ou doença periodontal, sendo reforçado os cuidados de higiene bucal. Desse modo, o caso clínico apresenta uma alternativa de tratamento que vai de encontro com a literatura, apresentando boa evolução pós-operatória e prognóstico satisfatório, visando uma Odontologia Hospitalar humanizada sendo essencial para contribuir na inclusão social e qualidade de vida desses pacientes.

Osteomielite pós-cirurgia de reconstrução do assoalho orbital: exposição da tela de titânio e abordagem cirúrgica

Maria Fernanda de Oliveira Garcia[1] (0009-0001-6128-7047), Leticia Liana Chihara[2] (0000-0002-7804-6514), Luis Fernando Azambuja Alcalde[2] (0000-0003-1640-1653), Fabíola dos Santos[3] (0009-0003-34001968), Eduardo Sant'Ana[4] (0000-0001-5994-5453)

[1] Graduanda da Faculdade do Centro Oeste Paulista, Piratininga, São Paulo, Brasil

[2] Departamento de Cirurgia e Traumatologia Bucomaxilofacial, Faculdade do Centro Oeste Paulista, Piratininga, São Paulo, Brasil

[3] Especialista em Cirurgia e Traumatologia Bucomaxilofacial, Faculdade do Centro Oeste Paulista, Piratininga, São Paulo, Brasil

[4] Departamento de Cirurgia, Patologia e Estomatologia, Faculdade de Odontologia de Bauru, Bauru, São Paulo, Brasil

A osteomielite é uma infecção óssea geralmente de origem bacteriana, podendo ocorrer após um trauma ou cirurgia. Esse quadro pode levar o paciente a apresentar dor intensa, edema difuso e febre. Se não tratada, a osteomielite pode resultar em reabsorção óssea, abscessos e disseminação da infecção para outros órgãos. Este trabalho aborda um caso clínico de osteomielite que ocorreu após uma cirurgia de reconstrução do assoalho orbital, queixa de dor e infecção na região de infra órbita esquerda. Referiu ter passado por uma cirurgia há 2 anos e apresentava infecções recorrentes no local. Após avaliação clínica e por exames de imagem, constatou-se uma osteomielite com exposição do material de síntese (tela de assoalho orbitário) com presença de secreção purulenta e diplopia do olho esquerdo. Como a cirurgia prévia foi realizada pela oftalmologia, foi solicitado transferência do caso e retorno ao ambulatório da especialidade. Um mês depois o paciente foi novamente internado com as mesmas queixas anteriores, com uma carta da oftalmologia solicitando que a equipe de bucomaxilofacial realizasse a retirada do material de síntese e assim a cirurgia foi realizada. Essa experiência destaca a importância da seleção criteriosa do material, considerando a biocompatibilidade, resistência e adequação ao local de utilização, estudos demonstram que a escolha do material é imprescindível para garantir resultados bem-sucedidos no pós-operatório e na prevenção de complicações. A análise deste caso clínico oferece informações valiosas para a prática cirúrgica e a prevenção de complicações similares em procedimentos de reconstrução do assoalho orbital.

RDI: Uma alternativa à reabilitação dentoalveolar

Giovanna Melo Fernandes (0009-0000-2302-9170), Camila Arissa Nakamura[1] (0009- 0008-1927-7567), Maria Luiza Pacheco Lagos[1], Raphaela Zanin Rodrigues[1,2], Gustavo Jacobucci Farah[1] (0000-0003-3746-2455)

[1] Departamento de Odontologia, Universidade Estadual de Maringá, Maringá, Paraná, Brasil
[2] Departamento de Odontologia, Universidade Estadual de Londrina, Londrina, Paraná, Brasil

O traumatismo dentoalveolar é a terceira maior causa de perda dental, levando a sequelas que podem comprometer a estética, biologia dos tecidos e fisiologia oclusal, como a reabsorção óssea vestibular do alvéolo dentário. Uma das formas de abordar casos como este é a Restauração Dentoalveolar Imediata (RDI), procedimento de apenas um tempo cirúrgico o qual propicia a instalação de implantes com provisionalização imediata em alvéolos frescos que apresentem defeitos ósseos e/ou gengivais a partir de preenchimento dos gaps alveolares com enxerto ósseo autógeno medular particulado proveniente do túber da maxila. O caso em questão trata-se de paciente do sexo feminino, 30 anos, compareceu a Clínica Odontológica da Universidade Estadual de Maringá (UEM) com queixa de problema no dente incisivo superior após queda da própria altura. Após avaliação clínica e radiográfica o dente foi condenado e foi realizada sua extração, juntamente com a reconstrução da parede óssea alveolar perdida com enxerto corticomedular removido da tuberosidade maxilar e provisionalização imediata. Em pós-operatório de 2 anos, segundo análise imaginológica, paciente apresenta-se sem queixas, clinicamente com tecidos duros e moles em posição satisfatória e estáveis; com significativa melhora estética e funcional. Conclui-se, assim, que a Restauração Dentoalveolar Imediata é uma técnica minimamente invasiva com resultados previsíveis em relação a manutenção da arquitetura gengival e suporte ósseo, apresentando, assim, grande indicação como tratamento de reabsorção óssea.

Reabsorção radicular devido à impactação de terceiro molar: um relato de caso com tracionamento ortodôntico

Laís Weiss Gonçalves[1] (0009-0004-9161-4979), Fernanda Vessoni Iwaki[1] (0000-0003-0426-4313), Harysson Costa Melo[1] (0000-0001-7427-7975), Maria Julia Braga Sader[1] (0009-0006-4489-7747), Raphaela Zanin Rodrigues[1], Liogi Iwaki Filho[1] (0000-0001-9117-6826)

[1] Departamento de Odontologia, Universidade Estadual de Maringá, Maringá, Paraná, Brasil

A extração dos terceiros molares é um procedimento cirúrgico indicado pelas mudanças evolutivas no sistema estomatognático, seja por recorrência de pericoronarite, lesões cariosas, falta de espaço na arcada, entre outros motivos. A retenção prolongada pode causar diversos problemas, como processos dolorosos e impactação com dentes vizinhos. O objetivo do presente trabalho é relatar um caso que chegou à Clínica Odontológica da Universidade Estadual de Maringá por queixa de sintomatologia dolorosa na região posterior da maxila esquerda. Ao exame de imagem, foi observada reabsorção radicular causada pela impactação da coroa do 28, este em posição mésio-angulada. Para maior precisão no diagnóstico, foi realizada tomografia computadorizada de feixe cônico, constatando reabsorção leve em raiz disto-vestibular e mais severa em raiz palatina do 27, inviabilizando a sua permanência em boca. O tratamento proposto se deu através de abordagem cirúrgica, sob anestesia local, com exodontia do segundo molar e acesso ao terceiro molar para realizar o tracionamento ortodôntico. Foi feita exposição da coroa do 28 para facilitar a irrupção e colagem do botão ortodôntico em face vestibular, com fio de amarrilho acoplado e ancorado no 24. Após a cicatrização, foi iniciada a ortodontia, para reposicionamento do dente 28 no lugar do 27, através do tracionamento, evitando maiores intervenções cirúrgicas. É importante destacar que o tracionamento depende da individualidade de cada caso, inclusive o posicionamento do terceiro molar no arco. Visando minimizar acidentes e complicações, como alveolite, parestesia e trismo, o planejamento da cirurgia deve ser feito baseado em exames complementares, além das recomendações pós-operatórias ao paciente. Assim, conclui-se que o acompanhamento com o cirurgião-dentista é crucial para avaliar a permanência ou não do terceiro molar na arcada e as suas consequências para o equilíbrio bucal.

Terapia cirúrgica de lesão central de células gigantes na maxila: relato de um caso clínico

Júlia Serra de Lima Caldas[1] (0009-0005-3557-5263), Francielly Thomas Figueiredo[1] (0000-0003-0196-1172), Ellen Cristina Gaetti Jardim[1] (0000-0032471-465X), Gustavo Silva Pelissaro[1] (0000-0003-3475-6001)

[1] Faculdade de Odontologia, Universidade Federal de Mato Grosso do Sul, Campo Grande, Mato Grosso do Sul, Brasil

A Lesão Central de Células Gigantes (LCCG) é um tumor não odontogênico benigno incomum, de etiologia desconhecida, crescimento lento, assintomático e delimitado, porém, quando agressivo, pode resultar em grande perda óssea. O objetivo do trabalho é relatar o caso de paciente de 19 anos, sexo masculino, leucoderma, atendido no Hospital Universitário em Campo Grande-MS, apresentando assimetria facial. No exame físico foi observado aumento volumétrico em região paranasal esquerda e tumefação em fundo de vestíbulo maxilar ipsilateral, próximo aos dentes 22 e 23, além de mucosa eritematosa. O exame de tomografia computadorizada (TC) revelou lesão hipodensa de limites parcialmente definidos, com pontos de hiperdensidade em seu interior. Houve expansão, com adelgaçamento das corticais ósseas alveolares vestibular e palatina da maxila e da fossa nasal, com divergência radicular dos dentes envolvidos. Realizada a biópsia incisional, o diagnóstico foi de LCCG e o tratamento iniciou-se com corticoterapia intralesional (triancinolona 10 mg/ml, 1 ml/cm^3) 1 vez na semana e calcitonina 1 vez ao dia por 3 semanas. Após 3 meses de infiltrações com triancinolona, a tomografia computadorizada revelou o encapsulamento da lesão envolta por osso imaturo com aspecto de fechamento de mucosa do soalho nasal que se apresentava com comunicação, sendo aos 6 meses de tratamento, neoformação óssea importante. Aos oito meses do início da terapia, foi realizada a enucleação da LCCG. O paciente teve um pós-operatório satisfatório, considerado conservador e encontra-se em acompanhamento.

Tratamento fechado de fratura cominutiva nasal associada a ferimento complexo: relato de caso

Sara Alves Berton[1] (0000-0002-8641-9384), Maria Cristina Ruiz Voms Stein[1] (0000-0002-7403-8728), Izabella Sol[1] (0000-0003-2384-9819), Martina Andreia Lage Nunes[1] (0000-0002-3854-2281), Maria Eduarda de Freitas Santana Oliveira[1] (0000-0002- 4074-4288), Idelmo Rangel Garcia Junior[1] (0009-0006-3690-8936)

[1]Departamento de Diagnóstico e Cirurgia, Universidade Estadual Paulista Júlio de Mesquita Filho, Faculdade de Odontologia, Araçatuba, São Paulo, Brasil.

As fraturas nasais são as mais frequentes da face, sendo o terceiro osso o mais acometido no esqueleto humano devido a sua posição proeminente. O complexo nasal é composto por diferentes componentes: osso, cartilagem, mucosa e pele, e seu manejo correto é imperativo para evitar sequelas adversas. Paciente do gênero masculino, atendido em pronto atendimento público, relatou queda de altura de 6 metros (andaime), evoluindo com trauma em face e em joelho esquerdo. Ao exame físico, apresentava laceração extensão envolvendo filtro labial, lateral do nariz, columela e assoalho nasal. Em tomografia de face, foi evidenciado fratura cominutiva dos ossos próprios nasais, septo ósseo e porção lateral da abertura piriforme. Devido à ausência de lacerações na região da fratura, optou-se pela redução fechada e sob anestesia geral. Foi realizado a redução das fraturas, seguido da sutura por camadas da região do complexo nasal. Splint nasal bilateral foi instalado para auxílio na manutenção da respiração e suporte aos tecidos reposicionados e curativo extraoral com tala gessada em dorso nasal também foi mantido. Após 72h, foi realizada a remoção dos aparatos. Em avaliação de 15 dias pós-operatório paciente apresentou manutenção da via aérea pérvia e contornos adequados evidentes, sendo realizada alta após 30 dias, sem intercorrências. Os objetivos do tratamento devem estar centrados na prevenção de deformidade nasal pós- traumática, restauração de fluxo aéreo adequado, prevenção da topografia e projeção adequadas. O acompanhamento pós-operatório é essencial para assegurar evolução estética e funcional aceitável. Podemos concluir que a redução fechada de fraturas complexas dos ossos próprios nasais é uma alternativa viável, rápida e segura, com bons resultados ao paciente.

Uso do L-PRF em um caso de fratura mandibular com perda de substâncias

Edinez Rodrigues de Andrade[1] (0009-0005-2929-0827), Bruno Mariano Ribeiro Braga[2] (0000-0003-4312-8170), Roseilton Monteiro do Nascimento[1] (0000-0002-6030-6170), Beethoven Estevão Costa[3] (0000-0002-4274-2833), Nataira Regina Momes[4] (0000-0002-5537-2448), Paulo Domingos Ribeiro Júnior[4] (0000-0003-0956-2395)

[1] Curso de Odontologia, Faculdade do Centro-Oeste Paulista, Piratininga, São Paulo, Brasil
[2] Divisão Odontológica, Seção de Cirurgia Bucomaxilofacial, Hospital de Reabilitação de Anomalias Craniofaciais, Universidade de São Paulo, Bauru, São Paulo, Brasil
[3] Departamento de cirurgia e traumatologia bucomaxilofacial Universidade Estadual Paulista Júlio de Mesquita Filho, Araçatuba, São Paulo, Brasil
[4] Residência de Cirurgia e Traumatologia Buco Maxilo Facial, Santa Casa de Jaú, São Paulo, Brasil

A Fibrina Rica em Plaquetas (L-PRF) pertence a uma nova geração de concentrados plaquetários com um processamento simplificado sem manuseio bioquímico do sangue, já que não necessita fazer uso de anticoagulantes ou trombina. A coleta do sangue deve ser feita com agilidade para o sangue ser levado o quanto antes à centrífuga, já que o processo de coagulação inicia imediatamente após a coleta. Atualmente a técnica é utilizada na odontologia com objetivo de melhorar o processo de cicatrização fisiológica, estimular a proliferação celular, remodelação da matriz e angiogênese. Existe duas fases do L-PRF, a polimérica onde pode ser obtido a membrana formada, essa mais utilizada para casos de cicatrização tecidual e a fase monomérica onde ela ainda se apresenta em forma líquida para agregação ao material de enxerto, assumindo uma forma gelatinosa, mais utilizada para regeneração óssea. Uma área onde o L-PRF é pouco utilizado é na traumatologia bucomaxilofacial. A proposta deste trabalho é apresentar um caso clínico de fratura mandibular ocorrida durante a exodontia do terceiro molar inferior esquerdo. O tratamento da frutura consistiu em redução e fixação com material de osteossíntese, associadas a colocação de enxerto heterógeno e utilização de L-PRF recobrindo toda a área da fratura. É possível discutir com a apresentação deste caso, uma série de fatores que podem contribuir para elucidar dúvidas da literatura científica sobre a sua utilização do L-PRF como adjuvante ao tratamento de fraturas. Espera-se através deste caso clínico que o L-PRF associado ao enxerto heterogêneo e ao material de osteossíntese utilizado favoreça a cicatrização e a recuperação da fratura mandibular que havia comprometido essa paciente.

Transplante dentário autógeno: relato de caso

João Victor Miranda Cabral[1], Laura Pereira Silva[1], Gustavo Silva Pelissaro[1], Alana Oswaldina Gavioli Meira dos Santos[1], Francielly Thomas Figueiredo[1], Ellen Cristina Gaetti Jardim[1]

[1] Faculdade de Odontologia da Universidade Federal de Mato Grosso do Sul, Campo Grande, Mato Grosso do Sul, Brasil.

O transplante dentário autógeno consiste na transposição de um dente de seu alvéolo em um mesmo indivíduo. O objetivo desse trabalho é relatar um caso de paciente de 34 anos, sexo feminino, com indicação de transplante dentário como uma alternativa na reabilitação oral. Ao exame físico intra oral foi constatado selamento coronário inadequado no elemento 37 e fístula gengival na região vestibular. Foram solicitados exames complementares de imagem, e evidenciado a presença de lesão periapical acentuada. A partir disso, foi feita a indicação de exodontia do elemento dental comprometido e sugeriu-se a realização do transplante dentário do dente 28 para o local do 37. A conduta clínica foi baseada na exodontia do elemento 37 e preparo do alvéolo remanescente, partindo então para exodontia do 28 e adaptação do mesmo no alvéolo receptor e sua estabilização com fio de aço rígido. O pós-operatório contou com antibioticoterapia, bochecho com clorexidina 0,12%, antiinflamatório nao esferoidal e analgésico. Foram feitas consultas de pós-operatório aos 7, 60 dias (quando foi iniciado o tratamento endodôntico) e por fim, aos 7 meses. Os transplantes dentários podem ser apontados como uma boa opção frente a reabilitação estética e funcional de espaços edêntulos, uma vez, que apresentam custos mais acessíveis quando comparados com outros procedimentos e menor tempo de tratamento por poder ser aplicado de maneira imediata. Todavia, é importante se atentar aos critérios de seleção no momento de eleição dos pacientes e dos dentes para que se obtenha sucesso na execução do método.

Abordagem Multidisciplinar em Paciente com Infecção Grave de Origem Odontogênica: Um Relato de Caso

Lucas Silva de Lima[1] (0009-0003-7573-1844), Ellen Cristina Gaetti Jardim[2] (0000-0003- 2471-465X), Gustavo Silva Pelissaro[2] (0000-0003-3475-6001), Francielly Thomas Figueiredo[2] (0000-0003-0196-1172), Alana Oswaldina Gavioli Meira dos Santos[2] (0000- 0002-5591-5262)

[1] Faculdade de Odontologia da Universidade Federal de Mato Grosso do Sul, Universidade Federal de Mato Grosso do Sul, Campo Grande, Mato Grosso do Sul, Brasil
[2] Programa de Residência em Cirurgia e Traumatologia Bucomaxilofacial da Faculdade de Odontologia da Universidade Federal de Mato Grosso do Sul, Universidade Federal de Mato grosso do Sul, Campo Grande, Mato Grosso do Sul, Brasil

As infecções graves de origem odontogênica representam um problema de saúde pública, com necessidade de internação hospitalar, uso de medicações de elevado custo, equipe multiprofissional e aumento da morbimortalidade. A finalidade deste trabalho foi apresentar um caso de uma paciente do sexo feminino, 41 anos, com infecção odontogênica grave. Ao exame físico, remanescentes radiculares dos elementos 48, 47, 46, 15, 14, 13, 23 e 24. Apresentava ainda, lesão cutânea extensa em região submandibular direita, drenagem espontânea de secreção purulenta, com disseminação para espaços profundos e presença de tecido necrótico, trismo severo, disartria, disfagia e desidratação. Os exames laboratoriais apontaram leucocitose, anemia e deficiência de vitamina K. Em consonância à avaliação da cirurgia geral e da equipe de cirurgia e traumatologia buco-maxilo-facial, iniciou-se a antibioticoterapia com ceftriaxona e metronidazol por via endovenosa. Com hiperemia importante na região anterior e lateral da caixa torácica, e possível progressão da infecção para parede do tórax, foi solicitado a avaliação da cirurgia torácica e uma nova tomografia computadorizada, que evidenciou coleção purulenta nas regiões cervicais baixa e torácica. Assim, foi realizado a drenagem do abscesso cervical, sob anestesia geral, colocação de drenos rígidos, terapia antibiótica com piperacilina, tazobactam e teicoplanina. Nos dias seguintes, a paciente apresentou melhora clínica com regressão da sintomatologia, menor desconforto cervical e drenagem espontânea discreta. Cinco dias após a internação foram realizadas as exodontias sob anestesia local. Nesse contexto, é relevante destacar a significância do trabalho de uma equipe multidisciplinar no diagnóstico e tratamento das infecções odontogênicas graves, juntamente com a realização da drenagem cirúrgica e antibioticoterapia apropriados, com a finalidade de impedir o agravamento do processo infeccioso, sua disseminação e possível mortalidade.

37º COB

CONGRESSO ODONTOLÓGICO DE BAURU

PROFª DRª LINDA WANG

15 A 18 DE MAIO DE 2024

Dentistica e Materiais Odontológicos

APRESENTAÇÃO ORAL - GRADUAÇÃO
PESQUISA/REVISÃO SISTEMÁTICA

Análise da contaminação e estabilidade de pistolas utilizadas no procedimento de moldagem pós desinfecção/esterilização

Thiago Henrique de Faria Fernandes[1] (0009-0009-9978-4282), Aline Silva[1,2] (0000- 0002-9331-1521), Ana Carolina Magalhães[1,3] (0000-0002-6413-5348), Ana Flávia Sanches Borges[1] (0000-0002-0349-2050)

[1] Departamento de Dentística, Endodontia e Materiais Odontológicos, Faculdade de Odontologia de Bauru, Universidade de São Paulo, Bauru, São Paulo, Brasil.
[2] Departamento de Ciências Biológicas, Faculdade de Odontologia de Bauru, Universidade de São Paulo, Bauru, São Paulo, Brasil

Sabe-se que a moldagem é uma etapa crucial no processo de construção de uma prótese bem adaptada. Muitas das vezes faz-se o uso de pistolas de moldagem, que levam o material de moldagem até a boca do paciente. Dessa forma, essas pistolas podem atuar como veículos de transferência de microrganismos e, portanto, devem ser esterilizadas ou desinfetadas entre um uso e outro, evitando a contaminação cruzada. No mercado, existem diversas soluções com esse intuito de descontaminação, por isso, o objetivo do estudo em questão foi avaliar a eficácia de 4 produtos desinfetantes assim como avaliar a estabilidade das pistolas de moldagem após passarem em autoclave. O estudo utilizou quatro pistolas de moldagem (Yller) para analise dessa contaminação. Quatro locais em cada pistola tiveram microrganismos coletados: o gatilho, a alça, o botão de liberação e a trava. Essas coletas aconteceram diariamente em três momentos: após ser esterilizada na autoclave (contaminação mínima), após o último uso da pistola na clínica (contaminação máxima) e após a última desinfecção (contaminação após o uso do desinfetante). Após as três coletas, asamostras eram submetidas à cultura por meio de dois métodos diferentes: Plaqueamentode superfície e Esfregaço. Após 48 horas os resultados eram obtidos e tabulados. Os protocolos testados no estudo foram: Protocolo I – Hipoclorito 1%; Protocolo II – Álcool 70%; Protocolo III – Hipoclorito 0,5% e Protocolo IV – Surfic 0,5%. A partir dos resultadosobtidos pelos dois métodos de cultura, foi possível obter como conclusão que os quatro protocolos foram eficazes na descontaminação das pistolas de moldagem, podendo ser utilizados como protocolos clínicos de desinfecção. Quanto à estabilidade das pistolas (Yller), mesmo após passarem por esterilização em autoclave durante todo estudo, as pistolas continuaram sendo usadas na clínica sem nenhuma alteração.

Fomento: CNPq

Avaliação da sensibilidade dentária e alteração de cor após clareamento com peróxido de carbamida 10% e a luz violeta

Jully Anna Cardoso Correa[1] (0009-0003-2938-5813), Livia Maria Alves Valentim da Silva[2] (0000-0001-7189-4417), Luciano Tavares Ângelo Cintra[2] (0000-0003-2348-7846), André Luiz Fraga Briso[2] (0000-0002-6126-1760), Marjorie de Oliveira Gallinari[1,2] (0000-0002-1804-9625)

[1] Centro Universitário de Santa Fé do Sul, Faculdade de Odontologia de Santa Fé do Sul, Santa Fé do Sul, São Paulo, Brasil
[2] Departamento de Odontologia Preventiva e Restauradora, Faculdade de Odontologia de Araçatuba, Universidade Estadual Paulista, Araçatuba, São Paulo, Brasil.

Recentemente, pesquisadores tem proposto o uso da irradiação com Luz Violeta (VIO) durante o clareamento dentário, com objetivo de clarear sem o uso de gel clareador ou géis de baixas concentrações, com intuito de diminuir a sensibilidade dentária. Sendo assim, neste trabalho foi avaliado a alteração de cor e sensibilidade dentária após a associação desta irradiação com o peróxido de carbamida a 10% (PC). Para isso, 30 pacientes tiveram a arcada superior moldada e foram submetidos ao clareamento com PC por 8 horas diárias, durante 21 dias. Todos os pacientes receberam em um dos hemi-arcos a irradiação com a VIO, enquanto o lado oposto permaneceu como controle. A escolha do hemi-arco que receberia a VIO foi feita por sorteio. As análises da alteração cromática e do limiar de sensação térmica foram realizadas nos tempos: inicial, 7, 14 e 21 dias após o início do tratamento e 7 e 14 dias após o término. Para análise da cor foi utilizado o modelo CIE L*a*b* e a sensibilidade dentária foi avaliada por meio da Escala Visual Analógica (VAS) e limiar de sensação térmica, utilizando o equipamento TSA II na função "Limits". Os dados foram submetidos ao teste ANOVA dois fatores e Tukey ($\alpha<0,05$). Em relação à mudança de cor (ΔE), o hemi-arco submetido à irradiação com VIO, apresentou maiores alterações. Nenhum paciente relatou a presença de sensibilidade. A análise do limiar de sensação térmica dentária mostrou que o uso da VIO tornou os dentes sensibilizados. Pode-se concluir que a VIO proporcionou efeito positivo na alteração da cor quando utilizado em conjunto com PC a 10%. Porém, o uso desse novo protocolo tornou os dentes mais sensíveis.

Fomento: FAPESP (2019/00020-8)

Funcionalização de scaffolds de quitosana com óxido de magnésio para regeneração dentinária

Beatriz Esteves Pelicer[1] (0000-0001-5084-7793), Camila Correa da Silva Braga de Melo[1] (0000-0002-3069-5216), Ester Ferreira Alves Bordini[2] (0000-0002-4178-5794), Vitor de Toledo Stuani[1] (0000-0001-5290-7614), Erika Soares Bronze-Uhle[1] (0000-0002-9273-9421), Diana Gabriela Soares[1] (0000-0002-1485-6104)

[1] Departamento de Dentística, Endodontia e Materiais Odontológicos, Faculdade de Odontologia de Bauru, Universidade de São Paulo, São Paulo, Brasil
[2] Departamento de Materiais Dentários e Prótese, Faculdade de Odontologia de Ribeirão Preto, Universidade de São Paulo, São Paulo, Brasil

O objetivo desse estudo foi desenvolver scaffolds de quitosana (CH) funcionalizados com óxido de magnésio (MgO), visando seu emprego em estratégias para regeneração dentinária. Os scaffolds foram fabricados a partir de uma solução de CH, onde o MgO foi incorporado nas concentrações 0.1, 0.075, 0.05 e 0.025%. As soluções preparadas foram submetidas ao congelamento lento e gradual e posterior liofilização. A caracterização morfológica dos scaffolds foi realizada por análise em microscópio eletrônico de varredura. Células pulpares humanas (HDPCs) foram semeadas sobre a superfície dos materiais e a viabilidade celular (Live/Dead), metabolismo celular (Alamar Blue) e deposição de matriz mineralizada (Alizarin Red) foram analisados. Realizou-se um ensaio de degradação para avaliar o grau de degradabilidade dos materiais por 28 dias. Os dados foram analisados pelos testes de ANOVA e Tukey ($n=6$; $p<0,05$). Todos os grupos experimentais apresentaram uma arquitetura rica em poros interconectados. As HDPCs mantiveram-se viáveis em todos os grupos após 1 e 7 dias de cultivo. Houve aumento no metabolismo celular ao longo do tempo a partir de 7 dias para o grupo CH e a partir de 14 dias para os demais grupos. Nos períodos de 1, 3, 14 e 21 dias observou-se aumento significativo nos valores de metabolismo celular para os grupos contendo MgO em comparação com o grupo controle CH. Aos 21 dias, os grupos CHMgO 0.1% e CHMgO 0.025% apresentaram os maiores valores de metabolismo em comparação aos demais grupos, porém sem diferença estatística entre eles. Apenas o grupo CHMgO 0.1% apresentou aumento significante de deposição de matriz mineralizada em comparação com o controle CH. No ensaio de degradação, todos os grupos apresentaram perda de massa significativa a partir dos 21 dias. A funcionalização de scaffolds de quitosana com óxido de magnésio favoreceu a viabilidade e estimulou o metabolismo celular de HDPCs, apresentando-se como uma formulação promissora para a regeneração dentinária.

Fomento: FAPESP (2023/06685-7)

Influência da estratificação de facetas diretas na remoção pelo método de identificação auxiliada por fluorescência

Fernanda Consolaro Pontes[1] (000-0002-7370-5453), Érika Mayumi Omoto[1] (0000-0002- 2685-6259), Karen Milaré Seicento Aidar[1] (0000-0003-1046-4792), André Luiz Fraga Briso[1] (0000-0002-6126-1760), Fabrício Daniel Finotti Guarnieri[1] (0000-0003-2290-3123), Ticiane Cestari Fagundes[1] (0000-0002-3418-0498)

[1] Departamento de Odontologia Preventiva e Restauradora da Faculdade de Odontologia da Universidade Estadual Paulista, Araçatuba, São Paulo, Brasil

O objetivo do estudo foi avaliar a influência da estratificação de facetas diretas na sua remoção pelo método de Identificação Auxiliada por Fluorescência (IAF). Sessenta incisivos bovinos tiveram as coroas reduzidas a 10x8mm e foram escaneados (T0). Em seguida, foram divididos em 4 grupos de acordo com a estratificação (DE) ou não (E) da faceta e métodos de remoção (convencional-CON ou IAF). Os grupos E- CON e E-IAF receberam o preparo para faceta de 0,3mm de profundidade, já os demais receberam o preparo de 0,8 mm e foram escaneados novamente (T1). As facetas foram confeccionadas com sistema adesivo universal e resinas compostas de dentina e esmalte. Realizou-se a remoção das facetas e o escaneamento final (T2). Áreas de desgaste adicional, presença de resíduos resinosos e sem alteração foram mensuradas através da sobreposição das imagens de T1 e T2 em um software. O tempo gasto no procedimento também foi avaliado. Os dados foram analisados por ANOVA a dois critérios e pós-teste de Tukey (α=0,05). Quanto aos tipos de facetas, não houve diferença entre os grupos para todas as alterações dimensionais utilizando-se CON ($p>0,05$); porém, DE-CON demandou mais tempo que E-CON ($p<0,05$). E-IAF obteve maior área de desgaste adicional e menor área de presença de resíduos que DE-IAF ($p<0,05$), não apresentando diferença para as demais análises ($p>0,05$). Quanto aos métodos de remoção, IAF obteve maior área sem alteração que CON para ambos os tipos de faceta ($p<0,05$). Para a faceta não estratificada, IAF obteve maior área de desgaste e menor área de presença de resíduos ($p<0,05$). Para as facetas estratificadas, IAF utilizou menor tempo de remoção que CON ($p<0,05$). Conclui-se que a IAF promoveu menor desgaste dental e maior presença de resíduo resinosos com a faceta estratificada, além de proporcionar maiores áreas sem alteração para ambas as técnicas restauradoras. Ademais, a faceta estratificada demandou maior tempo para sua remoção utilizando-se a técnica convencional.

Fomento: FAPESP (2022/16243-9)

Influência da experiência na manipulação de materiais pelo operador na distorção de modelos de gesso

Gabriela de Oliveira Marques[1], Naiade Aparecida Mara de Souza Boaventura, Amanda Beatriz Dahdah Aniceto de Freitas[1] (0000-0002-2377-9315)

[1] Departamento de Ciências Odontológicas, Universidade Federal de Alfenas, Alfenas, Minas Gerais, Brasil

Foram avaliadas discrepâncias em modelos de gesso tipo IV confeccionados por operadores treinados, a partir de moldes de alginato, em comparação aos confeccionados por graduandos ainda em treinamento. Participaram da pesquisa acadêmicos (Grupos 1 a 6) e professores da disciplina de Prótese e Dentística (Grupos 7 e 8) de um curso de Odontologia de Minas Gerais, divididos de acordo com a experiência/treinamento. Foram sorteados 10 graduandos para os grupos de estudo (de 1 a 6), sendo que os grupos 1 e 2 eram compostos por graduandos do 3° e 4° períodos, os grupos 3 e 4 por graduandos do 5° e 6° período, e os grupos 5 e 6 por graduandos do 7° e 8° períodos. Nos grupos 1, 3 e 5 os graduandos confeccionavam o par molde/modelo. Nos grupos 2, 4 e 6 o gesso foi manipulado e vazado por um operador treinado (pertencente ao Grupo 8). Cada grupo confeccionou 10 pares molde/modelo a partir de um padrão de resina acrílica contendo 5 cilindros metálicos implantados no rebordo. Em cada modelo foi feita a medição dos segmentos de retas formados pela união dos cilindros. As áreas de três triângulos, formados pela intersecção desses segmentos de reta, e a área total do pentágono (ligação dos 5 cilindros) foram calculadas. Os dados foram submetidos à análise estatística (ANOVA / Tukey). Em duas das áreas estudadas foi observada diferença estatisticamente significante entre os grupos ($p < 0,0001$), sendo que em ambas os Grupos 1 e 2 demonstraram discrepâncias significativas comparadas ao padrão e aos grupos compostos pelos professores (Grupos 7 e 8). Em todas as áreas os Grupos 6, 7 e 8 não demonstraram discrepâncias estatisticamente significantes entre si e com o padrão. Foi observado que quanto maior a experiência/treinamento do operador menores as discrepâncias nos modelos, portanto, melhores as chances de adaptação do trabalho clínico indireto.

Influência do envelhecimento na superfície do cimento de ionômero de vidro reforçado por nanotubos de titânio

Ana Laura Favaro Nalin[1] (0009-0005-1426-4669), Bruno Fernandes Marques[2] (0000-0002-2761-8869), João Pedro Justino de Oliveira Limirio[1] (0000-0002-8620-8480), Paulo Noronha Lisboa Filho[3] (0000-0002-7734-4069), Maria Cristina Rosifini Alves Rezende[1] (0000-0002-1327- 9667)

[1] Departamento de Materiais Odontológicos e Prótese, Faculdade de Odontologia de Araçatuba, Universidade Estadual Paulista, Araçatuba, São Paulo, Brasil
[2] Departamento de Biomateriais e Biologia Oral, Faculdade de Odontologia da Universidade de São Paulo, São Paulo, São Paulo, Brasil
[3] Departamento de Física e Meteorologia, Faculdade de Ciências de Bauru, Universidade Estadual Paulista, Bauru, São Paulo, Brasil

O cimento de ionômero de vidro (CIV) é amplamente utilizado por se ligar quimicamente às estruturas dentárias e por liberar íons fluoreto. Mas apresenta desvantagens: baixa resistência ao desgaste e propriedades de superfície inadequadas. Objetivou-se avaliar em CIV modificado por resina e reforçado por nanotubos de titânio, a influência do envelhecimento nas propriedades de superfície. Confeccionou-se 60 discos (10mm de diâmetrox2mm de espessura) sendo 30 (Grupo A – CIV Não Reforçado/Riva Light Cure SDI, Victoria,Australia) e 30 Grupo B - CIV Reforçado (Riva Light Cure SDI, Victoria,Australia + nanotubos de titânio 0.02% sintetizados pelo método de Kasuga) Rugosidade superficial inicial e a microdureza foram mensuradas (t=0) e os espécimes dos grupos A e B divididos (n=10) em GI- Controle (água destilada - mantidos em estufa/37ºC/30 dias); GII (Saliva Artificial - mantidos em estufa/37ºC/30 dias/saliva substituída diariamente) e GIII (Saliva Artificial + Envelhecimento - mantidos em estufa/37ºC/30 dias/saliva substituída diariamente e envelhecimento em autoclave Phoenix AB25, São Carlos/Brasil/6 ciclos de 1hora: 10 minutos/aquecimento;20 minutos/vapor/134°C/pressão 2,2kgf/cm2 e 30 minutos/secagem/120°C, simulando 10,5 anos de envelhecimento “in vivo”. Ao final todos os espécimes foram mantidos em estufa/água destilada/37ºC/7 dias e mensuradas rugosidade superficial Ra (rugosímetro Mitutoyo/modelo SJ-401, 3 mensurações/velocidade 0,1 mm/s, comprimento de leitura 4.00 mm e filtro de medição 0.8mm) e microdureza Knoop KHN (microdurômetro Shimadz/modelo 2000, 5 penetrações/carga 25gf/40 segundos/distâncias 30/60,/90/120/250µm). Os dados obtidos foram submetidos à análise estatística. e mostraram que não houve diferenças para KHN; aumento da Ra foi para o Grupo CIV Não Reforçado na condição envelhecimento. Concluiu-se que o envelhecimento não alterou as propriedades de superfície do cimento de ionômero de vidro modificado por resina e reforçado por nanotubos de titânio.

Fomento: CNPq (6837)

Marketing x clareamento dental caseiro – Os impactos que as informações trazem para clientes e profissionais

Geruza Fernanda Soares Firmo[1], Eduardo Pereira Mendonça[1], Ana Carolina Trentino[1]

[1] Centro de Ciências da Saúde, Centro Universitário Sagrado Coração, Bauru, São Paulo, Brasil

O objetivo do presente estudo foi avaliar os efeitos do marketing em relação à procura pelo clareamento dental caseiro e mostrar os impactos que as informações trazem tanto para pacientes, quanto para profissionais. Participaram da pesquisa 103 pessoas leigas no âmbito odontológico através de um questionário contendo 13 perguntas sobre clareamento dental, disponibilizado *on-line* pela plataforma *Google Forms*, no período de fevereiro à março 2024. O dados obtidos através deste questionário foram aplicados no software Softers MSexcel e Power Bi para analise estáticas dos dados. Os dados obtidos indicaram que 75,7% das pessoas já tiveram vontade ou procuraram por clareamento dental, entretanto 36,8% das pessoas selecionaram a alternativa que citava valor como impedimento. Mas, no mercado atual, existem outros tipos de tratamentos com valores mais acessíveis, como o clareamento dental caseiro. Porém 37,9% das pessoas acreditam que o tratamento dental caseiro não é tão eficaz quando o tratamento realizado em consultório. Em outro tópico foi visto que 44,2% das pessoas desistiram do tratamento por falta de informações e por disseminações de crenças e mitos referentes à dor durante ou após o procedimento e danos causados aos dentes. Portanto foi visto a importância da disseminação de informações verídicas e com embasamento científico dos próprios cirurgiões dentistas já que pelas respostas obtidas no formulário é possível observar que a maioria dessas pessoas não realizaram esse tipo de tratamento devido a ausência de explicações claras, objetivas e reais.

Análise comparativa da microdureza de resinas convencionais e resinas para impressora 3D

Bruno Trivelato Rodrigues[1] (0009-0000-6739-5375), Melissa Magalhães de Carvalho[1] (0009-000-7814-0618), Selene Paiva Paraguassu[2] (0000-0003-0717-3118), Dora Isabel de Sousa Martins Freitas[2] (0000-0002-6252-2897), Sergio Kiyoshi Ishikiriama[2] (0000-0003-0064-1783), Rafael Massunari Maenosono[1] (0000-0002-4621-7710)

[1] Centro Universitário de Santa Fé do Sul, São Paulo, Brasil
[2] Departamento de Dentística, Endodontia e Materiais Odontológicos, Faculdade de Odontologia de Bauru, Universidade de São Paulo, Bauru, São Paulo, Brasil

Avanços na área digital despertaram grande interesse de pesquisadores nos últimos anos, especialmente quando relacionada a impressoras 3D. Na odontologia, impressoras 3D já são utilizadas para criar modelos dentários, guias cirúrgicos e restaurações provisórias. Recentemente, foi lançada uma nova resina para impressora 3D com a proposta para ser usada como restaurações finais (BioCrown, Makertech Labs). Apesar do aspecto inovador, há grande interesse nas propriedades físicas e mecânicas desta nova classe de material. Este estudo teve como objetivo avaliar a dureza da nova resina, comparando com materiais já conhecidos como resina acrílica para restaurações provisórias (Triunfo Dent's, Triunfo), resina composta convencional para restaurações finais (Z250, 3M ESPE) e resina para impressora 3D para restaurações provisórias. (BioProv, Laboratórios Makertech). Foi realizado ensaio de microdureza Knoop (n=10) e os dados foram analisados por meio do teste Kruskall- Wallis, seguido do teste Dwass-Steel-Critchlow-Fligner para comparações individuais ($p<0,05$). Foram observados maiores valores de dureza para o BioCrown (17,4±2,5) em comparação ao grupo resina acrílica convencional (14,5±1,5), porém não foram encontradas diferenças para o BioProv (17,8±1,5). O grupo de resina composta convencional obteve os maiores valores de dureza (81,3±5,4). Pode-se concluir que as novas resinas para impressora 3D para restaurações finais apresentam baixos níveis de dureza, o que pode determinar desempenho inferior como restaurações finais, especialmente quando comparadas às resinas compostas convencionais. Mais estudos são necessários para averiguar as propriedades das resinas para impressoras 3D.

Resistência à flexão biaxial de materiais temporários

Bruna de Mello Silva[1] (0000-0002-0055-3807), Rodrigo Ricci Vivan[2] (0000-0002-0419-5699), Mariana Miranda de Toledo Piza[1] (0000-0002-8770-4101), Gustavo Sivieri de Araujo[3] (0000-0002-8402-7408), Estevam Augusto Bonfante[1] (0000-0001-6867-8350), Henrico Badaoui Strazzi-Sahyon[1] (0000-0001-7014-0437)

[1] Departamento de Prótese e Periodontia, Faculdade de Odontologia de Bauru, Universidade de São Paulo, Bauru, São Paulo, Brasil.
[2] Departamento de Dentística, Endodontia e Materiais Odontológicos, Faculdade de Odontologia de Bauru, Universidade de São Paulo, Bauru, São Paulo, Brasil.
[3] Departamento de Odontologia Preventiva e Restauradora, Disciplina de Endodontia, Faculdade de Odontologia de Araçatuba, Universidade Estadual Paulista, Araçatuba, São Paulo, Brasil.

Este estudo avaliou a resistência à flexão biaxial (RFB) e as características fractográficas de materiais temporários submetidos ao envelhecimento térmico. 192 amostras foram divididas em 6 grupos de acordo com os materiais resinosos (Filtek Bulk-Fill; J-Temp; cimento de ionômero de vidro Fuji Lining) e processo de envelhecimento (antes e depois da ciclagem térmica). O teste de RFB foi realizado em uma máquina de testes universal antes e depois da ciclagem térmica. As propriedades mecânicas foram avaliadas através dos parâmetros de Weibull (resistência característica e módulo de Weibull (*m)*) (n=30). Espécimes fraturados foram examinados sob um estereomicroscópio de luz polarizada para identificar a origem da trinca e a direção de propagação. A microestrutura superficial dos materiais foi avaliada por microscopia eletrônica de varredura (n=2). Foram calculados o *m*, a resistência característica e as propriedades de confiabilidade (95%). O *m*, a resistência característica e a confiabilidade dos compostos foram influenciados pelo tipo de material e pelo envelhecimento ($p<0,05$). O *m* não revelou diferenças na comparação entre os materiais e o processo de envelhecimento, exceto para o período prévio ao envelhecimento em que Filtek Bulk-Fill apresentou valores elevados em relação ao J-Temp ($p<0,05$). Filtek Bulk-Fill demonstrou resistência característica e confiabilidade superiores em comparação ao J-Temp e Fuji Lining antes e após o envelhecimento ($p<0,05$). A fractografia dos materiais resinosos mostrou fraturas vindas de defeitos superficiais expostos ao lado tracionado e sua propagação em direção ao lado comprimido. Não houve diferença na microestrutura da superfície nas micrografias antes e depois do envelhecimento para Filtek Bulk-Fill e Fuji Lining. Conclui-se que a composição do material temporário resultou em diferentes desempenhos de resistência à flexão, impactando o módulo de Weibull (*m*), a resistência característica e a confiabilidade dos materiais temporários.

Fomento: FAPESP (2022/12118-5, 2023/03089-4, 2021/06730-7), CNPq (307255/2021-2), CAPES (001)

Resistência de união de interfaces de cimentação em dois tipos de dissilicato de lítio a dois cimentos resinosos duais

João Ricardo Azzolini Miyamoto[1] (0009-0000-4147-3160), Raphaelle dos Santos Monteiro[2] (0000-0003-1723-1756), Lucas José de Azevedo-Silva[2] (0000-0002-6636-8022), Veridiana da Silva Campos[1] (0000-0003-0014-754X), Ana Flávia Sanches Borges[3] (0000-0002-0349-2050), Brunna Mota Ferrairo[1,3] (0000-0002-8121-3002)

[1] Universidade Estadual do Norte do Paraná, Jacarezinho, Paraná, Brasil
[2] Departamento de Prótese e Periodontia, Faculdade de Odontologia de Bauru, Universidade de São Paulo, Bauru, São Paulo, Brasil
[3] Departamento de Dentística, Endodontia e Materiais Dentários, Faculdade de Odontologia de Bauru, Universidade de São Paulo, Bauru, São Paulo, Brasil

O dissilicato de lítio domina o mercado de cerâmicas odontológicas devido a sua capacidade de combinar boas propriedades mecânicas e ópticas. Novas propostas da sua composição têm surgido, demandando investigação do seu comportamento em relação ao protocolo de cimentação adesiva, especialmente quanto aos protocolos simplificados que frequentemente são preferidos pelos clínicos. Com isso, o objetivo do trabalho foi analisar a resistência de união ao cisalhamento de 2 marcas de dissilicato de lítio (EM - IPS e.max CAD® e AM - Amber Mill®) a 2 cimentos resinosos autoadesivos e autopolimerizáveis (MS - Multilink Speed® e RX - RelyX U200®). Para tanto, 20 fatias de cada dissilicato de lítio (1,5mm de espessura) foram incluídas em bases de resina acrílica e tiveram as suas superfícies polidas, condicionadas por 20s com ácido hidrofluorídrico (10%), silanizadas (Monobond N®) e 4 cilindros de cimento resinoso (1mm de altura x 1,4mm de diâmetro) foram aderidos a cada uma delas (n=30), aguardando o tempo da polimerização química. Os espécimes foram armazenados em água deionizada a 37° C por 24 h e posteriormente submetidos ao teste de resistência de união por microcisalhamento (Instron® 3342, célula de carga de 500N), seguido da análise qualitativa do modo de falha em microscopia eletrônica de varredura (MEV). Os dados do ensaio mecânico foram submetidos ao teste não paramétrico de Kruskal- Wallis com post-hoc Dwass-Steel-Crithlow-Fligner (α=0,05) em relação ao tipo de cimento e de cerâmica. Os resultados demonstraram que não houve diferença estatística entre os grupos avaliados (p>0,05), apresentando bons resultados entre os grupos [AM, 20,1 (17,7;23,8); AU, 20,5 (15,4;25,1); EM, 20,6 (17,4; 23,1); EU, 20,5 (15,8; 23,9)]. Conclui-se que não havendo diferença estatística entre as cerâmicas e os tipos de cimento, sugere-se que estudos futuros avaliem o envelhecimento dos grupos, além de confiabilidade e a probabilidade de falha por meio de análises estatísticas avançadas.

Avaliação da adaptação marginal de restaurações semidiretas a partir de diferentes materiais de moldagem

Yasmin Rosalin Francelino Moreira[1], Marta Santos Oliveira de Valente[1], Adilson Yoshio Furuse[1], Juliana Fraga Soares Bombonatti[1], Sérgio Kiyoshi Ishikiama[1] (0000-0003-0064-1783)

[1] Departamento de Dentística, Endodontia e Materiais Odontológicos, Faculdade de Odontologia de Bauru, Universidade de São Paulo, Bauru, São Paulo, Brasil

A abordagem semidireta pode envolver diferentes combinações de materiais de moldagem, apresentando diferentes níveis de desadaptação marginal. Assim, o objetivo desse estudo foi investigar a adaptação marginal de restaurações semidiretas confeccionadas sobre modelos obtidos a partir da combinação de diferentes materiais de moldagem. Este estudo in vitro apresentou como fator de variação a associação de materiais de moldagem em 3 níveis (n=8): G1: molde em Alginato + modelo em Die Silicone; G2: molde em Silicone de adição + modelo em Die Silicone; grupo 3, molde em Silicone de condensação + modelo em Die Silicone. Todos os modelos foram restaurados por meio da técnica incremental padronizada e a variável de resposta foi a adaptação marginal externa em 3 pontos pré-determinados por dente, por meio da avaliação visual das margens externas em imagens obtidas por microscópio digital portátil. Para isso, 24 molares de resina pré-fabricados foram planificados na face oclusal e moldados com os 3 materiais de moldagem, e os moldes resultantes foram vazados com Die Silicone. As restaurações semidiretas foram realizadas e após a cimentação sobre os molares preparados, a adaptação marginal foi avaliada. Os resultados foram submetidos ao teste de Kruskal-Wallis e teste de Dunn. O Grupo 1 teve a melhor adaptação, seguido pelo Grupo 2, enquanto o Grupo 3 apresentou a pior adaptação. Apesar das variações observadas entre grupos e amostras analisadas, todas as combinações avaliadas são clinicamente aplicáveis.

Fomento: PUB-USP

37º COB

CONGRESSO ODONTOLÓGICO DE BAURU

PROFª DRª LINDA WANG

15 A 18 DE MAIO DE 2024

Dentistica e Materiais Odontológicos

APRESENTAÇÃO ORAL - GRADUAÇÃO
CASO CLÍNICO/PROJETO DE EXTENSÃO/REVISÃO DE LITERATURA

Cimentos resinosos: quais os tipos existentes no mercado e quando utilizá-los – revisão de literatura

Marcella Vieira Ambrosio[1], Flávia Emanuela Geraldo[1], Veridiana Silva Campos[1] (0000-0003-0014-754X), Raphaelle Santos Monteiro de Sousa[2] (0000-0003-1723-1756), Brunna Mota Ferrairo[1,3] (0000-0002-8121-3002)

[1] Universidade Estadual do Norte do Paraná, Jacarezinho, Paraná, Brasil
[2] Departamento de Prótese e Periodontia, Faculdade de Odontologia de Bauru, Universidade de São Paulo, Bauru, São Paulo, Brasil
[3] Departamento de Dentística, Endodontia e Materiais Odontológicos, Faculdade de Odontologia de Bauru, Universidade de São Paulo, Bauru, São Paulo, Brasil

Com o passar dos anos, a demanda por tratamentos reabilitadores estéticos, que reproduzam as características dos dentes naturais, resultou no desenvolvimento significativo de materiais cerâmicos e cimentantes para esta finalidade. Os cimentos resinosos são excelentes opções para diversos casos protéticos, uma vez que são altamente estéticos e possuem excelente resistência adesiva. No entanto, apesar da vasta literatura acerca das propriedades desses cimentantes, há uma grande variedade de marcas comerciais disponíveis no mercado, o que dificulta a escolha do cirurgião- dentista no dia a dia clínico. Desta forma, este trabalho tem por objetivo fornecer um guia com os diversos cimentos resinosos disponíveis, a fim de esclarecer as dúvidas sobre o nome comercial, a aplicabilidade, a composição, as cores disponíveis, a apresentação comercial e o tempo de presa intraoral destes cimentantes, além de facilitar a seleção do cimento resinoso ideal para cada caso da rotina clínica. Os materiais foram classificados quanto ao: 1) tipo de polimerização (autopolimerizáveis, fotopolimerizáveis e duais), e 2) quanto à adesão (convencionais e autoadesivos), agrupando as informações fornecidas pelos fabricantes e obtidas a partir de artigos científicos. Quanto ao sistema adesivo empregado, os cimentos fotoativados listados se enquadram no condicionamento convencional. Já os autoadesivos e duais existem tanto com condicionamento convencional quanto autoadesivo. Em relação ao preço, à composição química, às cores disponíveis e ao tempo de presa/fotoativação, existe uma variedade entre os cimentos resinosos abordados, o que depende de fatores como marca comercial e classificação do material cimentante. Conclui-se que não há consenso na literatura sobre o melhor cimento resinoso disponível, sendo imprescindível que o cirurgião-dentista saiba identificar as propriedades e as indicações da vasta gama de cimentos resinosos existente no mercado a fim de obter o sucesso clínico.

Desgaste dentário erosivo: A importância da anamnese e da abordagem clínica centrada na pessoa e tratamento restaurador

Gabriel Bertho Zimiani[1] (0000-0002-3795-7039), Tais Siqueira Barbieri[1], Mylena Proença Costa[1] (0000-0002-1396-0233), Marina Ciccone Giacomini[1,2] (0000-0002-9886-7264), Linda Wang[1] (0000-0001-6308-2769)

[1] Departamento de Dentística, Endodontia e Materiais Odontológicos, Faculdade de Odontologia de Bauru, Universidade de São Paulo, Bauru, São Paulo, Brasil
[2] Departamento de Dentística, Centro Universitário das Faculdades Integradas de Ourinhos, Ourinhos, São Paulo, Brasil

O desgaste dentário erosivo (DDE) é um processo de etiologia multifatorial, no qual ocorre a perda estrutural irreversível da estrutura dentária. Sua etiologia é classificada de acordo com a origem do ácido em extrínseca e intrínseca. A anamnese detalhada e o correto diagnóstico são imprescindíveis para guiar o plano de tratamento centrado na pessoa, abrangendo desde os fatores etiológicos até as possibilidades clínicas e proservação. O presente relato de caso clínico tem por objetivo demonstrar a importância da abordagem do cuidado centrado na pessoa e o tratamento restaurador. Paciente do sexo feminino, de 27 anos de idade, apresentou-se à clínica integrada com a queixa de fratura da borda incisal dos dentes 11 e 21. Na anamnese, a paciente relatou o hábito de chupar limão e ter operado de hérnia de hiato. Os exames clínicos e complementares conjuntamente com a anamnese constataram a presença de DDE na face palatina dos dentes anteriores superiores e inferiores, além do trauma nos incisivos centrais superiores. A conduta inicial foi a instrução sobre o consumo de alimentos ácidos e suas consequências na estrutura dentária. Posteriormente, o planejamento do tratamento restaurador através do escaneamento digital e a moldagem para confecção da guia de silicone. Em seguida, foi realizada a confecção restauração com resina composta Beautifil II A02 e Inc (Shofu) com técnica estratificada dos dentes 11 e 21 e acabamento e polimento. A paciente retornou após 30 dias do procedimento restaurador para controle. Conclui-se que o paciente, muitas vezes, queixa-se da estética, porém outros fatores associados à saúde bucal permeiam essa queixa, como o DDE. O controle dos fatores etiológicos é essencial para a saúde bucal, manutenção e longevidade do tratamento restaurador, logo o profissional deve ter uma abordagem centrada na pessoa.

Fomento: Programa de Educação Tutorial (PET)

Efeito estético na colagem de fragmento dentário utilizando resina unicromática

Ana Luiza Rodrigues[1] (0009-0003-6353-3429), Karin Cristina da Silva Modena[1,2] (0000-0002-0926-1253), Caio Castilho da Silva[1] (0009-0001-9707-6196) Mylena Proença Costa[3] (0000-0002-1396-0233), Luciana Lourenço Ribeiro Vitor[1] (0000-0003-1671-0851), Giovanna Speranza Zabeu[1,2,3] (0000-0001-5044-6690)

[1] Centro de Ciências da Saúde, Centro Universitário Sagrado Coração, Bauru, São Paulo, Brasil
[2] Instituto Cecília Veronezi, Bauru, São Paulo, Brasil
[3] Departamento de Dentística, Endodontia e Materiais Odontológicos, Faculdade de Odontologia de Bauru, Universidade de São Paulo, Bauru, São Paulo, Brasil.

A estratificação da resina composta visa mimetizar aspectos naturais dos dentes através da utilização de camadas de distintos materiais resinosos, sendo a seleção precisa da cor crucial para alcançar resultados satisfatórios e otimizar tempo clínico. Com o objetivo de minimizar os erros na escolha da cor, a resina unicromática surge como uma opção versátil, capaz de reproduzir uma ampla variedade de tons na escala de cores, por permitir camuflar a cor de acordo com o substrato restaurado. O objetivo do estudo é demonstrar, através de um relato de caso clínico, a utilização de uma resina unicromática na colagem de fragmento dentário. Um paciente jovem, de 19 anos, procurou atendimento após sofrer um traumatismo que resultou em fratura coronária no dente 21. Durante a anamnese e exame clínico, o paciente informou ter armazenado o fragmento em soro fisiológico desde o momento do acidente. Após correto diagnóstico clínico e radiográfico, análise do fragmento e avaliação de adaptação, decidiu-se pela realização da técnica de colagem do fragmento. Devido à profundidade da fratura, foi necessário proteger o complexo dentino-pulpar com hidróxido de cálcio e cimento de ionômero de vidro para forramento. Em seguida, foi feita uma canaleta interna no fragmento dentário, seguida pelo preparo do fragmento e do dente com condicionamento seletivo do esmalte com ácido fosfórico 37% e sistema adesivo universal Ambar APS (FGM), e cimentação com resina Vittra APS Unique Flow (FGM). Após 7 dias, foi realizado um duplo bisel na interface da linha de cimentação e a restauração foi concluída com a resina Vittra APS Unique (FGM). Após acompanhamento de 2 meses, conclui-se que as resinas unicromáticas demonstram uma notável versatilidade clínica, destacando-se como um material promissor para restaurações menos invasivas. Sua capacidade de reproduzir fielmente a cor do substrato dentário contribui para minimizar as falhas na seleção de cor, resultando excelentes características estéticas.

Faceta direta em resina composta nos incisivos superiores após tratamento ortodôntico

Victor Ricardo Rocha Arietti[1] (0009-0001-9778-896), Isabela Carpelotti[1] (0000-0002-7911-6799), Enrico Souza Tardocchi[1] (0009-0008-6477-7907), Fernanda Furuse Ventura Dos Santos[1] (0000-0002-0121-8736), Adilson Yoshio Furuse[1] (0000-0003-4705-6354), Rafael Francisco Lia Mondelli[1] (0000-0002-5334-6836)

[1] Departamento de Dentística, Endodontia e Materiais Odontológicos, Faculdade de Odontologia de Bauru, Universidade de São Paulo, Bauru, São Paulo, Brasil

A faceta direta em resina composta é um procedimento que permite reabilitar esteticamente e funcionalmente o sorriso do paciente, quando bem indicada e executada, proporciona boa longevidade. Paciente do sexo feminino, 17 anos, compareceu à clínica de especialização em Dentística da FOB-USP para realização de clareamento dentário após finalização de tratamento ortodôntico. No exame clínico, observou-se que os seus dentes anteriores superiores apresentavam irregularidades superficiais em esmalte na face vestibular e com aspecto de riscos por ponta diamantadas, na qual, suspeita-se ter sido ocasionada após remoção incorreta dos braquetes. A paciente foi submetida ao protocolo de clareamento e ao seu retorno, notou-se que seus dentes ainda continuavam com coloração amarelada devido a camada superficial de esmalte ter sido desgastada anteriormente, apesar disso, a paciente não relatava sensibilidade e optou-se por realizar facetas com resina composta nos dentes 11,12, 21 e 22. Realizou-se ensaio restaurador para teste de cor, sendo escolhidas as cores EBL2 da Vittra (FGM) para os terços cervical-médio e BW (Beautifil II LS – Shofu) para os terços médio-incisal, após aprovação da paciente, realizou-se as facetas, seguida pelo protocolo de acabamento com anatomia primária, secundária e terciária e polimento final. A resina composta é um material versátil que permite restabelecer a estética do sorriso, como nesse caso, onde a aplicação da técnica de faceta direta foi bem indicada e necessária para complementar o clareamento dentário inicialmente procurado pela paciente, garantindo um desfecho positivo, com resultado estético, funcional e a satisfação da paciente.

Facetas em resina composta e o potencial de preservação da estrutura dentária: relato de caso

Giovanna Ramalho Bezerra[1] (0009-0008-2221-3812), Mariana Podadeiro de Andrade[2] (0000-0001-7903-2168), Jaqueline Lie Nakamura Makiyama[3] (0000-0003-1005-3475), Jéssica de Mattos Andriato[3] (0009-0003-3714-0808), Gabriela Migliorini Perez[1] (0009-0006-8436-9981), Aline Akemi Mori[2] (0000-0001-8517-7443)

[1] Departamento de Odontologia, Universidade Estadual de Maringá, Maringá, Paraná, Brasil
[2] Programa de Pós-Graduação em Odontologia Integrada, Universidade Estadual de Maringá, Maringá, Paraná, Brasil
[3] Residência Odontológica Multiprofissional, Universidade Estadual de Maringá, Maringá, Paraná, Brasil

A ideologia predominante na prática odontológica atual é a máxima preservação da estrutura dentária. Por conseguinte, observa-se um aumento notável na busca por procedimentos estéticos mais invasivos, como o pedido por facetas de porcelana. Esses procedimentos indiretos demandam um desgaste maior da estrutura dentária, porém, a evolução dos materiais odontológicos nos permite adotar uma abordagem mais conservadora e biomimética utilizando resina composta. A paciente S.R.C., 55 anos, atendida na Clínica Odontológica da Universidade Estadual de Maringá, manifestou queixa estética devido à forma e desgastes nas bordas incisais dos incisivos superiores, além de relatar apertamento durante o sono. O plano de tratamento proposto incluiu facetas em resina composta nos dentes 11, 12, 13, 21 e 22 e, no dente 23, troca da coroa provisória com resina acrílica por uma coroa definitiva metalocerâmica para restabelecer estética e função. Inicialmente, foram realizadas três sessões de clareamento dental de consultório, seguidas pela moldagem das arcadas superior e inferior e enceramento diagnóstico. Após a seleção de cor, realizou-se a confecção da guia palatina, isolamento absoluto, regularização das bordas incisais fraturadas e restauração pela técnica direta estratificada, utilizando resina composta nanohíbrida e nanoparticulada, e sistema adesivo universal. Após uma semana, as facetas diretas em resina composta foram finalizadas com o acabamento e polimento final e o ajuste oclusal. A abordagem conservadora na odontologia não só preserva a estrutura dentária, mas também proporciona resultados estéticos e funcionais comparáveis aos das facetas indiretas. Logo, a resina composta é bem aceita pelos pacientes devido à preservação dos dentes naturais, seu custo-benefício, à redução do tempo clínico e à sua eficácia. Sendo assim, é crucial priorizar a máxima preservação do tecido dentário e optar por materiais e técnicas que nos forneçam essa integridade tecidual.

O desafio do incisivo central escurecido unitário: relato de caso

Victória Silvia Guimarães[1] (0000-0001-6581-3916), Gabriela Migliorini Perez[1] (0009-0006-8436-9981), Nubia Inocencya Pavesi Pini[1] (0000-0001-8604-3201)

[1] Departamento de Odontologia, Universidade Estadual de Maringá, Maringá, Paraná, Brasil

A tonalidade dos dentes desempenha um papel crucial na beleza do sorriso e, quando um único dente anterior apresenta diferença de cor em relação aos demais, isso impacta o sorriso de maneira negativa. Considerando que a satisfação pessoal com o sorriso está ligada às relações interpessoais dos pacientes e à autoestima, situações em que os dentes estão hígidos, exceto por um incisivo central escurecido, são um desafio para o dentista, que precisa camuflar um fundo escuro e criar uma superfície idêntica ao incisivo central hígido. Paciente do gênero feminino, 25 anos, procurou tratamento queixando-se da aparência do elemento 11, escurecido devido a um trauma na infância e a um tratamento endodôntico previamente realizado. Ao exame clínico constatou-se que a única restauração que esse dente apresentava era o selamento do acesso endodôntico, ou seja, a face vestibular se apresentava completamente hígida, apenas transparecendo a alteração de cor do dente. Ela já havia realizado clareamento interno 9 meses antes, porém houve recidiva do escurecimento. A paciente foi informada que a solução definitiva para sua queixa requisitava uma faceta, envolvendo o desgaste da superfície do dente. Foi proposto e realizado o procedimento de uma faceta indireta em resina composta na mesma sessão clínica do preparo e cimentação. No início, usamos uma dentina saturada para esconder o fundo escuro (A3D e A2D - Empress Direct - Ivoclar Vivadent) e opacificador com dentina de alto valor (Pink Opaque - 3M Espe + WD - Forma - Ultradent) junto com dentina natural (A1D). O esmalte vestibular foi feito com esmalte para dente clareado (BL-L - Empress Direct - Ivoclar Vivadent) e esmalte de valor (WE - Palfique LX5 - Tokuyama). Na prova úmida, a faceta foi cimentada com opacificador para bloquear o acinzentamento. A resina composta mostrou eficiência em esconder o fundo escuro e trazer naturalidade, exigindo habilidade do clínico nos quesitos cor e estratificação.

Fomento: UEM

O emprego da técnica da matriz BRB na reabilitação estética e funcional em dentes anteriores fraturados

Lorena Martins Bravo Camilo de Lima[1], Giovanna Santos Maschio[1], Daniella Cristo Santin[1] (0000-0003-4353-6203), Juliana Mouro Storniolo[1], Marina Ciccone Giacomini[1,2] (0000-0002-9886-7264)

[1] Departamento de Dentística, Centro Universitário das Faculdades Integradas de Ourinhos, Ourinhos, São Paulo, Brasil
[2] Departamento de Dentística, Endodontia e Materiais Odontológicos, Faculdade de Odontologia de Bauru, Universidade de São Paulo, Bauru, São Paulo, Brasil

As restaurações diretas de dentes anteriores fraturadas possuem fatores clínicos a serem considerados para a longevidade clínica, bem como a reprodução da anatomia e contornos dentários adequados são essenciais para um resultado estético satisfatório. O emprego da técnica da matriz BRB (Bertholdo/Ricci/Barrote) visa uma resolução clínica rápida em sessão única sem a necessidade de uma etapa laboratorial para enceramento. A individualização da matriz/guia de silicone restauradora é realizada através do desenho para delimitar as dimensões do dente a ser restaurado e recorte com emprego de brocas e bisturi. Esse caso clínico apresenta como objetivo relatar um caso de fratura de terço médio/incisal e sucessivos insucessos de restaurações anteriores do elemento 21 de um paciente masculino de 47 anos de idade, onde sua queixa principal era "os dentes da frente me incomodam". Na primeira sessão, foi feita a anamnese, exame clínico e radiográfico para delineamento do plano de tratamento, sendo o tratamento restaurador direto com a técnica BRB escolhido. Então, foi realizada a moldagem dos dentes anteriores com silicone de condensação e delimitação individualizada da guia para confecção das restaurações. Por conta das falhas de restaurações anteriores, o bisel foi feito com 2mm de largura, seguido pelo condicionamento seletivo em esmalte por 10 s e aplicação do Ambar Universal (FGM). A restauração direta estratificada foi feita em resina composta Opallis DA3 e EA2 (FGM), seguida de acabamento, polimento e ajuste oclusal. Conclui-se que o emprego da técnica da matriz BRB possibilita a redução do número de sessões clínicas, realizando a restauração em apenas uma sessão, devolvendo estética e função para o paciente de forma rápida e eficaz.

Reabilitação em pré-molar superior extensamente destruído com resina composta semi direta: relato de caso

Amanda Caroline Pedrozo[1] (0009-0008-6774-2048), Arnaldo José Capellan Lopez[1] (0000-0001-6705-2401), Letícia Vedramento Forcin[1] (0000-0001-6453-1343), Juliana Soares Fraga Bombonatti[1] (0000-0002-4046-8375)

[1] Departamento de Dentística, Endodontia e Materiais Odontológicos, Faculdade de Odontologia de Bauru, Universidade de São Paulo

A evolução da odontologia adesiva vem permitindo cada vez mais a reprodução dos tecidos dentários tanto no quesito biomecânica quanto em estética, possibilitando o uso de materiais que apresentam características semelhantes ao esmalte e a dentina. O presente trabalho tem por objetivo descrever um caso clínico onde foram empregados esses conceitos para reabilitar um pré-molar superior extensamente destruído, levando- se em consideração a preservação de tecidos dentários sadios. Paciente do gênero masculino procurou atendimento odontológico relatando que já havia feito várias restaurações no dente 15, mas que sempre fraturava. O dente em questão apresentava tratamento endodôntico satisfatório e uma extensa restauração em resina composta com uma parte fraturada. Frente a essa situação, o plano de tratamento envolveu a remoção total da resina composta residual, confecção de resin coating (Filtek Supreme Flow cor A2 – 3M), seguido de aplicação de uma resina composta fluida reforçada por nanofibras (EverX Flow – GC) e, para recobrimento da mesma (Build up), resina composta convencional de dentina (Filtek Z350 XT – 3M). Em seguida foi realizado um preparo para coroa total e moldagem com alginato (Hydrogum – Zhermack) para obtenção de um modelo de gesso, sobre o qual foi realizada uma restauração em resina composta (Filtek Z350 XT – 3M cor A2D e A2E) pela técnica semi direta. A restauração foi provada e ajustada em boca, polida e cimentada com a mesma resina utilizada para sua confecção. Diante do tratamento realizado, pôde-se concluir que essa abordagem, além de preservar o máximo de estrutura dentária sadia, foi capaz de proporcionar ao paciente uma reabilitação estética e funcional envolvendo baixo custo.

Reabilitação de dente tratado endodonticamente com elevação de margem e resina semi direta

Maria Laura Ortolano Domingues[1] (0009-0006-3775-6831), Beatriz Medola Marun[1] (0009-0006-1199-4583), Arnaldo Capellan[1] (0000-0001-6705-2401), Letícia Vedramento Forcin[1] (0000-0001-6453-1343), Juliana Fraga Soares Bombonatti[1] (0000-0002-4046-8375)

[1] Departamento de Dentística, Endodontia e Materiais Odontológicos, Faculdade de Odontologia de Bauru, Universidade de São Paulo, Bauru, São Paulo, Brasil

A restauração de dentes com término cervical subgengival é sempre um desafio clínico, dificultando a técnica restauradora e muitas vezes resultando em restaurações insatisfatórias. A elevação de margem, que consiste na recolocação da margem coronalmente através de procedimento restaurador, é uma opção nestas situações clínicas. O presente trabalho tem por objetivo descrever um caso clínico onde foi realizada a elevação de margem e restauração em resina composta pela técnica semi direta. Paciente do gênero masculino, procurou atendimento odontológico relatando incômodo no dente posterior. Ao analisar clinicamente, o dente 46 apresentava infiltração na antiga restauração e necessidade de tratamento endodôntico. Após o tratamento endodôntico, optou-se em realizar a restauração em resina composta pela técnica semi direta, sendo realizado preparo cavitário com calçamento das cúspides e, na sequência, aplicação do sistema adesivo (Single Bond Universal, 3M) e levantamento da margem com resina fluida (Filtek Supreme Flow, 3M). Para confecção da semi direta foi realizada a moldagem com alginato para posterior confecção do modelo de gesso; as camadas de resina composta (Filtek Z350, 3M) foram inseridas no modelo devolvendo anatomia. A cimentação foi realizada com a mesma resina utilizada para a confecção da restauração. Pode-se concluir que essa abordagem facilitou a técnica restauradora, além de ter um baixo custo para o paciente e permitir um adequado restabelecimento da estética e função do elemento dental.

Reabilitação estética anterior com resina composta: relato de caso

Sâmara Cafa Silva Almeida[1] (0009-0000-9955-6698), Ludimila Honorato Bertoldo[1] (0009-0004-5159-3229), Bruno Junqueira Botrel[1] (0009-0000-1319-0657), Amanda Beatriz Dahdah Aniceto de Freitas[1] (0000-0002-2377-9315), Frederico dos Reis Goyatá[1] (0000-0002-8540-9758)

[1] Faculdade de Odontologia, Universidade Federal de Alfenas, Minas Gerais, Brasil

A aparência física tem impacto importante na vida das pessoas e a estética orofacial desempenha papel essencial, principalmente, no que diz respeito às interações sociais e à autoestima. Nesse contexto, as resinas compostas, aliadas à técnica de estratificação, destacam-se na reabilitação estética do sorriso por possuírem variedade de cores, translucidez e necessidade de mínimo ou nenhum desgaste dental para confecção das restaurações. O objetivo deste estudo é relatar o tratamento de paciente, sexo masculino, 34 anos, com queixa relacionada à aparência de seus dentes anteriores. Clinicamente era possível observar desproporcionalidade entre os incisivos centrais e laterais, desgaste incisal dos centrais e caninos, e dente 22 mesioangulado. O tratamento proposto e aceito pelo paciente foi a remodelação estética com resina direta dos dentes ântero-superiores. Foi realizado enceramento diagnóstico e obtenção da matriz de silicone. Houve necessidade de desgaste mínimo do esmalte em regiões estratégicas para alinhamento vestibular dos dentes. As restaurações foram feitas com resina nano-híbrida (ATOS, Smart Dent). A estratificação das camadas clear, dentina e esmalte foi realizada buscando o mimetismo entre material e estrutura dentária. O ajuste fino da forma foi realizado com discos de lixa e o acabamento com borrachas abrasivas impregnadas com sílica e escovas polidoras com carbeto de silício. O polimento imediato foi realizado com pasta diamantada aplicada com disco de feltro. Este caso ilustra a aplicabilidade da resina composta em situações de remodelação direta, obtendo resultado estético e funcional imediato e que atende às expectativas do paciente, com um custo acessível e preservando estrutura dentária.

Reabilitação funcional e estética de dente trincado e acometido por lesão endoperiodontal

Ana Luiza Comin Gonçalves[1] (0009-0007-8249-2000), Anderson Catelan[1] (0000-0002-5916-8655), Adrieli de Paula Couto Neves[2] (0000-0001-5234-8701), Christine Men Martins[2] (0000-0002-5429-509X), Victor Eduardo de Souza Batista[2] (0000-0003-0246-8101), Carolina dos Santos Santinoni[3] (0000-0001-5153-2419)

[1] Departamento de Odontologia Preventiva e Restauradora, Faculdade de Odontologia de Araçatuba, Universidade de Estadual Paulista "Júlio de Mesquita Filho", Araçatuba, São Paulo, Brasil

[2] Curso de Odontologia, Faculdade de Ciências da Saúde, Universidade do Oeste Paulista, Presidente Prudente, São Paulo, Brasil

[3] Faculdade de Odontologia, Universidade Federal de Santa Catarina, Florianópolis, Santa Catarina, Brasil

A reabilitação de dentes após trauma pode requer o atendimento interdisciplinar para o sucesso do tratamento odontológico. Paciente com 34 anos do gênero feminino com queixa principal de dor e edema na região do primeiro molar inferior direito foi avaliada e tratada. Ela relatou que sofreu uma queda de bicicleta 5 dias antes desses sintomas e que havia tomado anti-inflamatórios e analgésicos para aliviar os sintomas relacionados à queda. A paciente apresentava excelente saúde bucal e relatou que fazia uso de contenção ortodôntica (placa acrílica) para manter o tratamento finalizado há 3 meses e proteger os dentes do apertamento dentário. Após os exames clínico, radiográfico e tomográfico foi diagnosticado abscesso periapical agudo em estágio II combinado com trincas dentárias e envolvimento periodontal (lesão endoperiodontal). Após o atendimento odontológico de emergência que culminou no controle do edema e da dor, foi realizada a raspagem subgengival e alisamento radicular, em seguida foi realizada a necropulpectomia, então o remanescente dentário trincado foi reforçado com fibra de polietileno e o dente foi reabilitado com uma overlay cerâmica. O uso da fibra de reforço associado à restauração indireta com recobrimento de cúspides comprometidas pode ser uma alternativa viável para reabilitação de dentes posteriores trincados. Desta forma, pode-se concluir que um correto diagnóstico, aliado a um tratamento conservador, bem planejado, e executado de um dente comprometido estruturalmente e com trincas, pode ter bons resultados, mesmo que a lesão endoperiodontal esteja presente.

Restabelecimento funcional e estético de incisivo central superior fraturado e com alterações do esmalte: relato de caso

Bruna Carraro[1] (0009-0006-8293-7295), Isabella Ribeiro da Silva Oliveira (0009-0003-9781-4560)[1], Constantino Fernandes Neto (0000-0001-7571-8701)[1], Adilson Yoshio Furuse (0000-0003-4705-6354)[1]

[1] Departamento de Dentística, Endodontia e Materiais Odontológicos, Faculdade de Odontologia de Bauru, Universidade de São Paulo, Brauru, São Paulo, Brasil

Casos de fratura dentária em dentes anteriores são um grande desafio restaurador devido à preocupação estética com morfologia e cor que estes dentes podem apresentar. O presente caso clínico descreve o restabelecimento estético e funcional do dente 21 fraturado ao nível do terço médio com restaurações diretas. Paciente do gênero feminino procurou atendimento odontológico na clínica de Dentística da FOB/USP, queixando-se do aspecto estético do dente 21 fraturado. Ao exame clínico, foi observada uma fratura ao nível do terço médio, próxima ao complexo dentino-pulpar e os dentes adjacentes apresentavam alterações ectópicas sugestivas de fluorose ou hipoplasia dentária. Inicialmente, foi confeccionada uma matriz em silicone de condensação (Optosil, Kulzer), copiando a face palatina dos dentes anteriores superiores, a qual foi cortada e desgastada para servir de guia para o incremento palatino do dente 21. O complexo dentino-pulpar foi protegido com CIV forrador (Vitrebond, 3M). Foi confeccionado bisel com ponta diamantada n° 3118, seguido do condicionamento seletivo do esmalte e aplicação do sistema adesivo (ClearFil SE Bond, Kuraray). A face palatina foi confeccionada levando um incremento delgado de resina composta cor A1E (Beautifil II, Shofu). Em seguida, a dentina cor A2O (Beautifil II, Shofu) foi levada, reproduzindo os mamelos dentinários no terço incisal. Ao final, foi inserido um incremento único A1E (Beautifil II, Shofu) e realizado o acabamento inicial. Em uma segunda sessão, observou-se que o aspecto estético do 21 diferia dos dentes adjacentes devido a ausência caracterizações das manchas intrínsecas destes dentes. Portanto, removeu-se a camada superficial de esmalte e realizou-se a caracterização com pigmento para resina composta cor branca (IPS Empress Direct Color, Ivoclar). Os resultados alcançados e o acompanhamento do paciente enfatizam a importância da harmonização entre o protocolo de restauração estética e as expectativas individuais do paciente.

Restaurações diretas de facetas com a técnica de estratificação policromática em resina composta de dentes anteriores

Mariana Carvalho de Barros[1] (0000-0002-3922-8550), Angela Aparecida de Oliveira Gonzalez[1] (0009-0001-1931-6684), Elard Quiroz Zubizarreta[1] (0009-0002-4678-9898), Edna Fernandes[1] (0009-0001-1858-4257) , Sergio Kiyoshi Ishikiriama[1] (0000-0003-0064-1783)

[1] Departamento de Dentística, Endodontia e Materiais Odontológicos, Faculdade de Odontologia de Bauru, Universidade de São Paulo, São Paulo, Brasil

O desgaste erosivo é uma entidade muito comum encontrada em pacientes com refluxo gastroesofágico e dieta rica em alimentos ácidos e frutas cítricas. Já a abrasão corresponde as lesões cervicais não cariosas com etiologia advinda de objetos externos que quando em contato com a superfície dentária tem o potencial de desgastá-la. Por meio deste caso clínico, será apresentado uma abordagem clínica de uma paciente, de 45 anos de idade que se apresentou à clinica de Dentística da FOB-USP com a queixa de clarear os dentes para melhorar a estética. No exame clínico, observou-se que os dentes 11 e 21 estavam desgastados devido à dieta rica em frutas cítricas e refrigerantes. Os dentes 12 e 22 eram conóides e nos dentes 13 e 23 tinham desgaste nas faces mesiais. Em conjunto com a paciente, optou-se por realizar restaurações diretas para facetas com a técnica de estratificação policromática com resina composta com o propósito de devolver a cor e forma dos dentes. O preparo foi feito com desgastes mínimos, o sistema condicionante e na estrategia adesiva usou-se sistema adesivo Single Bond 3M ESPE e ás facetas foi combinado o uso de resinas compostas Filtek Z350 A1 para esmalte, Filtek Z350 A2 para dentina, Vitra TransN para muralha palatina, e Vitra TransOPL para incisal. Após acabamento, a finalização foi realizada em duas fases: a anatomia primária com discos Soflex/3M, seguido de polimento com Espirais/jota. O polimento final foi realizado com pasta de polimento e disco de feltro branco. Na finalização operatória foi feito a checagem oclusal. A técnica de uso direto em resina composta é uma opção satisfatória para tratamento de dentes anteriores, visto que restabelece a estética e função com uma favorável relação de custo benefício e longevidade da restauração. Assim, a indicação clínica deve ser analisada de acordo com a situação do remanescente dental, com o objetivo de devolver a função e estética imediata satisfatória.

Substituição de restaurações em resina composta por cerâmica feldspática em dentes anteriores

Camila Arissa Nakamura[1] (0009-0008-1927-7567), Giovanna Melo Fernandes[1] (0009-0000-2302-9170), Nubia Pini (0000-0001-8604-3201)[1], Daniel Sundfeld Neto[1] (0000-0001-7736-6105)

[1] Departamento de Odontologia, Universidade Estadual de Maringá, Maringá, Paraná, Brasil

Os materiais comumente utilizados em restaurações em dentes anteriores são as resinas compostas e cerâmicas vítreas. As primeiras, apesar de apresentarem boa estética e permitirem um tratamento minimamente invasivo, apresentam resistência mecânica inferior e são mais suscetíveis à trincas/fraturas, assim como a pigmentações, necessitando de procedimentos de manutenção periodicamente. Diante disso, o objetivo deste trabalho é apresentar caso clínico de substituição de restaurações em resina composta anterior por cerâmicas feldspáticas. Muitas vezes, com a idade do paciente, comportamentos e hábitos do paciente, é recomendado uma reintervenção e troca dos materiais restauradores para adaptação das necessidades e especificidades do indivíduo. Assim, realizou-se substituição de facetas em dentes superiores feitas em resina composta por cerâmica feldspática, obedecendo os protocolos estabelecidos de cimentação adesiva e ajuste oclusal. As cerâmicas vítreas possuem adequada resistência mecânica, comportamento óptico e estabilidade de cor, apresentando excelente longevidade, apesar de necessitarem de desgaste de estrutura sadia. Dentre as cerâmicas vítreas, as feldspáticas são superiores em translucidez e estética, permitindo estratificação e fabricação em pequenas espessuras. Ambos materiais apresentam bom desempenho clínico, sendo necessário a ponderação de fatores individuais de cada paciente como idade, função para que seja feita a melhor escolha.

Tratamentos conservadores para recuperação estética do sorriso em caso de manchamentos dentais

Gabriela Migliorini Perez[1], Núbia Inocencya Pavesi Pini[1], Daniel Sundfeld Neto[1], Camila Arissa Nakamura[1], Gabrieli Hikari Komegae[2], Lyara Cóis de Oliveira Mendonça[2]

[1] Universidade Estadual de Maringá, Maringá, Paraná, Brasil
[2] Centro Universitário Ingá, Maringá Paraná, Brasil

Pacientes que apresentam manchamentos dentais com frequência queixam-se da aparência estética do seu sorriso. Nessas situações, a escolha do tratamento adequado depende do correto diagnóstico. No caso de pacientes jovens, a opção de tratamento deve sempre prezar pela máxima conservação dos tecidos dentais, ou seja deve ser minimamente invasivo. Este trabalho relata e discute o diagnóstico e o tratamento de um paciente jovem que apresentava manchamentos generalizados devido a fluorose dental. Paciente M.F., 23 anos, gênero masculino, procurou tratamento odontológico buscando melhorar a aparência estética do seu sorriso. Após o exame clínico, observou-se manchamentos superficiais, sem alteração de textura, de forma simétrica nos dentes pares, o diagnóstico foi fluorose dental. O plano de tratamento para este caso envolveu associação de tratamentos de microabrasão do esmalte, clareamento dental e fechamento de diastemas com resina composta realizado nesta sequência. A microabrasão foi realizada utilizando-se protocolo de macro redução com ponta diamantada seguido por aplicação do componente micro abrasivo com taça de borracha (Opalustre - Ultradent). Uma semana após a microabrasão, deu-se início ao clareamento caseiro utilizando-se peróxido de carbamida a 10% (BM4 - Maquira). O protocolo utilizado para o tratamento clareador consistiu no uso diário de duas horas por dia durante vinte e oito dias. Após a finalização do clareamento, o paciente seguiu para adequação estética do sorriso e fechamento de diastemas com uma resina de cor universal (Transcend - Ultradent). Pode-se concluir que a associação de técnicas conservadoras como descritas no caso clínico em questão deve ser uma possibilidade a ser considerada na resolução estética do sorriso em casos de manchamentos dentais e fechamento de diastemas.

A Odontologia de Mínima Intervenção associada à estética dental: relato de caso clínico

Maria Clara Tulio[1] (0009-0003-1526-5597), Thaís Ferreira Rodrigues Mota[1] (0000-0002-0943-9429), Beatriz Médola Marun[1] (0009-0006-1199-4583); Sérgio Kiyoshi Ishikiriama[1]

[1] Departamento de Dentística, Endodontia e Materiais Odontológicos, Faculdade de Odontologia de Bauru, Universidade de São Paulo, Bauru, São Paulo, Brasil.

O bruxismo noturno e de vigília vêm se tornando uma condição cada vez mais frequente, principalmente em virtude do aumento de casos de transtorno de ansiedade. Junto a isso, o avanço da filosofia da Odontologia de Mínima Intervenção fez com que a busca por tratamentos minimamente invasivos aumentasse significantemente, principalmente em relação à estética dental. Dessa forma, o presente trabalho se refere ao caso clínico de uma paciente do sexo feminino, de 42 anos, que apresentava a queixa principal de dentes anteriores escurecidos e desgastados. Após avaliação clínica, foi diagnosticado bruxismo noturno e de vigília. O plano de tratamento envolvia clareamento externo, colocação de resina na incisal dos dentes anteriores desgastados e confecção de placa miorrelaxante. O clareamento externo de consultório foi realizado com o gel clareador NanoWhite 35% (DMC). O dente apresentava-se como A3 pela Escala Vitta Classical. Foram conduzidas 2 sessões de clareamento sem luz e 1 com luz, para ativação das nanopartículas de TiO2, finalizando na cor A2. Após a confecção de um mock-up baseado no enceramento diagnóstico, foi adicionada resina A2E Vittra (FGM) nas bordas incisais para regularização do desgaste, bem como no dente canino, para correto estabelecimento da guia canina. Ao final, uma placa miorrelaxante foi confeccionada e a paciente foi instruída sobre o hábito de desencostar os dentes no dia a dia. A estética ficou satisfatória e a paciente relatou estar muito contente com o resultado. A Odontologia de Mínima Intervenção mostra-se na estética como pequenas alterações que podem mudar a autoestima e a confiança do paciente, cabendo ao dentista dar a devida importância a isso.

37º COB

CONGRESSO ODONTOLÓGICO DE BAURU

PROFª DRª LINDA WANG

15 A 18 DE MAIO DE 2024

Dentistica e Materiais Odontológicos

APRESENTAÇÃO ORAL - PÓS-GRADUAÇÃO
PESQUISA/REVISÃO SISTEMÁTICA

Avaliação da degradação de materiais à base de titânio submetidas à escovação

Renan Leonardi de Oliveira Rigotti[1] (0000-0003-2474-3952), Daniele Morais Dias[1] (0000-0002-5827-2442), Etiene Faria Aguiar[1] (0009-0001-3165-7051), Matheus Ferreira Janjulio[1] (0009-0006-8666-1126), Rodrigo Galo[1] (0000-0002-9195-7689)

[1] Departamento de Materiais Dentários e Prótese, Faculdade de Odontologia de Ribeirão Preto, Universidade de São Paulo, Ribeirão Preto, São Paulo, Brasil

O Titânio comercialmente puro (TiCp) e a liga Ti-6Al-4V são os materiais de escolha para implantes dentários devido à sua alta resistência à corrosão, biocompatibilidade e durabilidade. O objetivo desse estudo *in vitro* foi avaliar a tribocorrosão do TiCp e do Ti-6Al-4V, por meio de testes eletroquímicos, após imersão e escovação simulada de 10 anos de uso. As amostras foram usinadas em discos (13 mm x 04 mm), polidas e divididas (n=5) de acordo a imersão e a escovação em água destilada e água destilada + dentifrício fluoretado (1500ppm, pH6,3). A escovação dos discos foi realizada com escovas macias (244h; 60ciclos/min). A topografia superficial dos discos foi avaliada. Após os tratamentos, discos dos grupos foram analisados por microscopia eletrônica de varredura (MEV). Os testes de potencial de circuito aberto (OCP) e de polarização anódica foram realizados no final da escovação. Os dados experimentais foram analisados por meio do teste ANOVA ($p \leq 0,05$). Os valores de densidade de corrente mostraram diferenças estatisticamente significativas entre os grupos, sendo maior para o grupo submetido à escovação com dentifrício fluoretado, enquanto o OCP variou levemente assim que as amostras foram colocadas em contato com o eletrólito. As imagens de MEV não mostraram variações quando da utilização da pasta fluoretada. Conclui-se que de fato há um aumento da degradação química do TiCp e da Ti-6Al-4V quando submetidas à escovação com dentifrício fluoretado.

Efeitos de géis clareadores nanoparticulados a base de ácido hialurônico associados ao LED violeta no esmalte dental

Marcos Roberto de Lima Benati[1] (0000-0002-6289-8114), Priscila Borges Gobbo de Melo[1] (0000-0001-6482-3274), Matheus Kury[2] (0000-0002-9971-0568), Rafael Antônio de Oliveira Ribeiro[3] (0000-0002-7237-2140), Carlos Alberto de Souza Costa[3] (0000-0002-7455-6867), Vanessa Cavalli[1] (0000-0002-9459-1926)

[1] Departamento de Odontologia Restauradora, Faculdade de Odontologia de Piracicaba, Universidade Estadual de Campinas, Piracicaba, São Paulo, Brasil
[2] Universidade Paulista, São Paulo, São Paulo, Brasil
[3] Departamento de Fisiologia e Patologia, Faculdade de Odontologia de Araraquara, Universidade Estadual Paulista, Araraquara, São Paulo, Brasil

Este estudo avaliou *in vitro* os efeitos de géis clareadores experimentais compostos de ácido hialurônico (AH) contendo nanopartículas (NPs) de dióxido de titânio co-dopadas com N e F (NF_TiO2) associadas a baixas concentrações de peróxido de hidrogênio (PH). Espécimes de esmalte bovino hígido foram tratados com (n=10): Carbômero 940 + PH (1,5 e 6%) + NF_TiO2 (5%); AH + PH (1,5 e 6%) + NF_TiO2 (5%), com e sem luz LED violeta; PH (peróxido de hidrogênio 35%, controle comercial) e controle negativo (sem tratamento). O protocolo clareador foi realizado em 3 sessões de 30 min com intervalo de 7 dias e foi determinado: índice de clareamento (WID), alteração de cor (ΔE), microdureza de superfície (KHN), espectroscopia por energia dispersiva (EDS), rugosidade média bidimensional (ΔRa), microscopia eletrônica de varredura (MEV) após 14 dias da última sessão de clareamento e difusão de PH. Os dados foram submetidos à ANOVA 3 fatores com pós-teste de Bonferroni (α=5%). Os géis apresentaram maior ΔE00 e ΔWID quando irradiados com o LED, principalmente nos grupos utilizando AH ($p<0,05$). Houve aumento significante da microdureza dos grupos utilizando AH quando irradiados com LED ($p<0,05$). As análises de EDS, ∆Ra e MEV indicaram que não houve alteração significante da rugosidade, na concentração de Ca e P na morfologia do esmalte após os tratamentos ($p>0,05$). A difusão de PH foi menor nos grupos com PH 1,5 e 6%, independente do tipo de espessante. Conclui-se que os géis clareadores experimentais à base de AH contendo NPs mantiveram a eficácia do clareamento mesmo com baixas concentrações de PH, não promoveram efeitos adversos à estrutura do esmalte dental e demonstraram baixa difusão de PH.

Fomento: FAPESP (2022/04618-8)

Estudo clínico randomizado e paralelo de diferentes tratamentos de consultório para hipersensibilidade dentinária

Bruna Perazza[1] (0009-0009-1890-6453), Fernanda de Souza e Silva Ramos[2] (0000-0003-2222-2424), Érika Mayumi Omoto[1] (0000-0002-2685-6259), André Luiz Fraga Briso[1] (0000-0002-6126-1760), Caio César Pavani[1] (0000-0002-8682-0557), Ticiane Cestari Fagundes[1] (0000-0002-3418-0498)

[1] Departamento de Odontologia Preventiva e Restauradora, Faculdade de Odontologia de Araçatuba, Universidade Estadual Paulista, Araçatuba, São Paulo, Brasil
[2] Faculdade de Odontologia da Fundação Universidade Federal de Mato Grosso do Sul, Mato Grosso do Sul, Brasil

A hipersensibilidade dentinária (HD) é uma das patologias dentárias mais associadas à dor e com menor sucesso de tratamento ao longo do tempo. Este ensaio clínico longitudinal, randomizado e paralelo teve como objetivo analisar a longevidade de diferentes tratamentos de consultório para hipersensibilidade dentinária após 6 meses. Cento e noventa e dois dentes com HD nas exposições radiculares foram tratados com diferentes dessensibilizantes: verniz fluoretado (Duraphat – FLU); solução cerâmica bioativa (Biosilicato - BIOS); adesivo autocondicionante universal (Single Bond Universal – SBU); verniz fotoativado bioativo (preenchimento PRG - SPRG). A HD foi analisada por meio de escala visual analógica (EVA) e escala visual computadorizada (CoVAS), antes dos tratamentos (linha de base) e após 7, 15, 30 dias e 6 meses. Os dados foram submetidos ao modelo de regressão linear com efeitos fixos e pós-teste com contrastes ortogonais. A escala VAS mostrou redução significativa de DH a partir de 7 dias para BIOS e SBU, a partir de 15 dias para FLU e SPRG. Pela análise CoVAS todos os dessensibilizantes foram capazes de reduzir significativamente a HD após 7 dias, exceto o SPRG, que apresentou essa redução após 15 dias da aplicação inicial. Conclui-se que todos os tratamentos em consultório foram eficazes na redução da HD após 6 meses, com níveis semelhantes de dor.

Fomento: FAPESP (2020/07443-9, 2020/07625-0)

Hidrogéis de GelMA injetáveis e fotoativados, em diferentes concentrações, para aplicação na regeneração tecidual

Matheus de Castro Costa[1] (0000-0001-7689-2226), Isabela Sanches Pompeo da Silva[1] (0000-0003-2000-2671), Ester Alves Ferreira Bordini[1,2] (0000-0002-4178-5794), Érika Soares Bronze-Uhle[1] (0000-0002-9273-9421), Fernanda Balestrero Cassiano[1] (0000-0002-2336-876X), Diana Gabriela Soares[1] (0000-0002-1485-6104)

[1] Departamento de Dentística, Endodontia e Materiais Odontológicos, Faculdade de Odontologia de Bauru, Universidade de São Paulo, Bauru, São Paulo, Brasil
[2] Departamento de Dentística, Faculdade de Odontologia de Ribeirão Preto, Universidade de São Paulo, Ribeirão Preto, São Paulo, Brasil

A odontologia regenerativa representa uma atraente abordagem terapêutica visto que depende da interação de um biomaterial com células precursoras para modular respostas biológicas em favorecimento do processo de regeneração tecidual. O objetivo deste estudo foi estabelecer parâmetros para a formulação de hidrogéis fotoativados à base de gelatina metacrilada (GelMA) citocompatíveis com células humanas para regeneração de tecidos. O gelMA foi formulado a partir de diferentes concentrações do polímero (10%, 15% e 20%) e do fotoiniciador (Lithium phenyl-2,4,6-trimethylbenzoylphosphinate – LAP, 0,05%, 0,075% e 0,1%). Ademais, foram testados dois tempos (15 e 30 segundos) de fotoativação com luz LED (λ = 385 – 515 nm). Células pulpares humanas (HDPCs) foram semeadas nos materiais para avaliação da viabilidade celular após 24 horas (Live/Dead). A concentração de LAP de 0,075% foi escolhida para o ensaio de degradabilidade do GelMA em até 21 dias, na presença e ausência da enzima colagenase tipo 1. Por fim, as formulações selecionadas foram semeadas com as HDPCs por até 21 dias para avaliação da proliferação celular (Alamar Blue) (ANOVA/ Tukey; p=5%). Dessa forma, a concentração de 0,075% de LAP foi selecionada visto que não foi citotóxica às células pulpares, sendo incorporada nas distintas concentrações de GelMA e ativada por luz por 15 ou 30 segundos. A massa dos hidrogéis se mantiveram estáveis por 21 dias na ausência de colagenase. Entretanto, no ensaio enzimático, a degradação foi diretamente relacionada à concentração de GelMA, e a fotoativação por 30 segundos resultou em maior estabilidade para o GelMA a 15%. A formulação de GelMA a 15%, ativada por 30 segundos, promoveu intensa proliferação celular ao longo de 21 dias, ao contrário do GelMA a 20%. Conclui-se que é viável desenvolver um sistema injetável, fotoativado e citocompatível com HDPCs contendo 15% de GelMA e 0,075% de LAP.

Fomento: CAPES (88887.877799/2023-00)

Resina Bulk-fill experimental: propriedades físico-mecânicas com nanopartículas de nióbio e nióbio-fluoretado

Isabela Carpelotti[1] (0000-0002-7911-6799), Alyssa Teixeira Obeid[1] (0000-0001-9298-1114), Nair Cristina Margarido Brondino[2] (0000-0002-9111-6724), Rafael Francisco Lia Mondelli[1] (0000-0002-5334-6836), Marilia Mattar de Amoêdo Campos Velo[1] (0000-0001-7841-9459)

[1] Departamento de Dentística, Endodontia e Materiais Odontológicos, Faculdade de Odontologia de Bauru, Universidade de São Paulo, Bauru, São Paulo, Brasil.
[2] Departamento de Matemática, Faculdade de Ciências, Universidade Estadual Paulista, Bauru, São Paulo, Brasil

O uso das resinas bulk-fill de alta viscosidade (RBF) têm inúmeras vantagens, mas ainda apresenta limitações em restaurações sob alta carga oclusal e, por isso, o aperfeiçoamento de suas propriedades físico-mecânicas são necessárias. Esse estudo *in vitro* avaliou a influência da incorporação de nanopartículas de nióbio (Nb) e nióbio fluoretado (Nb-F) nas propriedades físico-mecânicas de RBF de alta viscosidade, por meio da análise de dureza de superfície (DS), profundidade de cura (PC) e grau de conversão (GC). Um total de 4 grupos de estudo foram desenvolvidos: Grupo 1 (RBF experimental); Grupo 2 (RBF experimental dopada por 0,5% em massa de nanopartículas de Nb) Grupo 3 (RBF experimental dopada por 0,5% de nanopartículas de nióbio-fluoretado Nb-F) e Grupo 4 (RBF de alta viscosidade comercial com tecnologia Giomer, Shofu). A DS foi conduzida no topo da superfície e na base (n=6), com a confecção dos espécimes por meio de uma matriz metálica de 4 × 4 mm^2, seguido pelo cálculo da profundidade de cura (PC). As medições de GC dos espécimes foram realizadas usando um espectroscópio infravermelho transformado por Fourier (FTIR) com um acessório de reflectância total atenuada (ATR). Após verificação da normalidade dos dados, foi conduzida Análise de Variância a dois critérios, seguida pelo teste de Tukey ($p<0,05$), O grupo com Nb (G2) demonstrou maior valor de PC, com diferença estatisticamente significativa em comparação ao G4. Em relação à DS, houve diferença entre os grupos, com G1 $(67,4\pm2,27)^c$ e G2 $(68,9\pm1,31)^c$ apresentando os maiores valores, seguidos de G3 $(63,6\pm1,96)^b$ e G4 $(58,9\pm2,68)^a$. Quanto ao GC dos monômeros, G1 e G3 apresentaram maiores valores, diferindo de G2 e G4 ($p<0,05$). Os resultados sugerem que a adição de nanopartículas de Nb e Nb-F aperfeiçoaram as propriedades mecânicas da resina bulk-fill experimental, embora mais estudos ainda são necessários.

Fomento: CAPES

Avaliação biológica de resinas de impressão 3D para restaurações provisórias e de bases de próteses dentárias

Marcella Fernandes Lovison[1] (0009-0002-6712-2312), Leandro Edgar Pacheco[1], Vitor de Toledo Stuani[1] (0000-0001-5290-7614), Fernanda Balestrero Cassiano[1] (0000-0001-5290-7614), Larissa Alamo[1] (0000-0002-8858-0382), Diana Gabriela Soares dos Passos[1] (0000-0002-1485-6104)

[1] Departamento de Dentística, Endodontia e Materiais Odontológicos, Faculdade de Odontologia de Bauru, Universidade de São Paulo, Bauru, São Paulo, Brasil

A utilização de resinas de impressão 3D vem sendo empregada em etapas provisórias e definitivas no ambiente intraoral. Porém, ainda se faz necessário conhecer melhor a compatibilidade com os tecidos bucais. Dessa forma, o objetivo deste estudo foi avaliar a citotoxicidade de resinas para impressão 3D para restaurações provisórias (Prizma BioProv – PZP e Smart Print Biotemp - SPP) e base de próteses (Prizma BioDenture – PZD e Smart Print BioDenture - SPD). Amostras cilíndricas foram obtidas em impressora Masked Stereolithography Apparatus (MSLA), submetidas a dois tempos de exposição por camada (fabricante e calibrador), e a três tempos de pós-cura (5, 10 e 15min) em câmara de luz ultravioleta (UV). Como controle positivo foram utilizadas resina acrílica convencional (RAC) e termoativada (RAT). As amostras foram incubadas por 24h em meio de cultura, sendo os extratos aplicados por 24h sobre linhagem de queratinócitos para avaliação da viabilidade celular (3-(4,5-dimetiltiazol-2yl)-2,5-di-fenil brometo de tetrazolina) (MTT, n=8). Como controle negativo (CN), as células foram incubadas em meio de cultura. A lixiviação de monômeros residuais foi avaliada em espectrofotômetro (n=8) (ANOVA/ Tukey; $p < 0,05$). Os resultados demonstraram que as resinas PZP e SPP foram citocompatíveis em comparação a CN, independente dos parâmetros testados. Já para as resinas de base de prótese, observou-se uma maior viabilidade celular em comparação à CN quando impressas pelo tempo do calibrador. Ainda, para PZD, houve redução significativa da viabilidade em ambos os tempos de exposição da camada e para todos os tempos de pós-cura, sendo mais intensa para pós-cura de 5 min. Concluiu-se que as resinas impressas para provisórios apresentam citocompatibilidade com queratinócitos orais, não sendo afetadas pelos parâmetros de impressão, enquanto que os parâmetros testados influenciaram os efeitos biológicos das resinas de base de prótese, os quais foram dependentes da marca da resina testada.

Fomento: CNPq (125083/2023-8)

37º COB

CONGRESSO ODONTOLÓGICO DE BAURU

PROFª DRª LINDA WANG

15 A 18 DE MAIO DE 2024

Dentística e Materiais Odontológicos

APRESENTAÇÃO ORAL - PÓS-GRADUAÇÃO
CASO CLÍNICO/PROJETO DE EXTENSÃO/REVISÃO DE LITERATURA

Clareamento em dentes vitais: evidências científicas

Felipe Faustino de Melo[1], Gabriela Tayano Colnaghi[1], Nádia da Rocha Svizero D'Alpino[1]

[1] Departamento de Dentítisca, Hospital de Reabilitação de Anomalias Craniofaciais, Universidade de São Paulo, Bauru, São Paulo, Brasil

A literatura tem se mostrado controversa em quesitos que necessitam ser esclarecidos para que os materiais e as técnicas clareadoras sejam utilizados corretamente pelo profissional. Esta revisão de literatura teve como objetivo analisar as evidências científicas recentes sobre o clareamento em dentes vitais, esclarecendo questionamentos relacionados à resistência de união dente-restauração pós clareamento, eficácia do procedimento clareador durante tratamento ortodôntico, utilização de fonte de luz externa, interferência da dieta com corantes e a estabilidade de cor ao longo do tempo. Foi realizado um levantamento bibliográfico de 200 artigos científicos nas bases de dados PubMed, BVS e SciELO, nas línguas portuguesa e inglesa, usando como critério de inclusão artigos científicos publicados entre 2001 e 2024, totalizando 125 artigos. As técnicas de clareamento são tratamentos simples, eficientes e seguros, porém é imprescindível o conhecimento científico do profissional, o diagnóstico e uma abordagem individualizada que assegurem um tratamento com bons resultados clínicos e longevidade. O clareamento concomitante ao tratamento ortodôntico tem se mostrado uma alternativa eficaz. A utilização do LED violeta isoladamente ou em associação com peróxidos ainda é uma novidade na Odontologia, necessitando de mais estudos que comprovem a sua eficácia e benefícios a curto e longo prazo. A dieta com corantes durante ou após o clareamento dental não tem mostrado interferir nos resultados. Há redução significante na resistência de união dos compósitos às estruturas dentárias após o clareamento, sendo necessário um tempo de espera de 1 a 3 semanas para a realização de procedimentos adesivos ou a utilização de agentes antioxidantes que favoreçam bons resultados imediatos. Mais estudos são necessários para consolidar todas as abordagens de tratamento avaliadas a longo prazo.

Fratura de dentes anteriores com exposição pulpar: uma terapia conservadora

Laura Renilde Lucas da Silva Lemos[1] (0000-0001-8230-6254), Fernanda Furuse Ventura dos Santos[1] (0000-0002-0121-8736), Pedro Henrique Magão[1] (0000-0001-9587-9668), Rafael Francisco Lia Mondelli[1] (0000-0002-5334-6836), Adilson Yoshio Furuse[1] (0000-0003-4705-6354)

[1] Departamento de Dentística, Endodontia e Materiais Odontológicos, Faculdade de Odontologia de Bauru, Universidade de São Paulo, Bauru, São Paulo, Brasil

A fratura é uma das principais razões para a perda de estrutura dentária em crianças e pacientes jovens, afetando principalmente os dentes anteriores superiores devido à sua posição vulnerável no arco, sendo os incisivos centrais os mais frequentemente afetados. Este relato expõe um caso clínico de traumatismo em dentição permanente com exposição pulpar. O tratamento de escolha foi o capeamento pulpar direto com MTA, seguido pela restauração estética com resina composta utilizando uma matriz BRB. Paciente B.M.S., do gênero masculino, 8 anos, sofreu um acidente em ambiente escolar ocasionando a fratura coronária dos incisivos centrais superiores permanentes. Durante o exame clínico, foi identificada a exposição pulpar nos dentes 11 e 21. No exame radiográfico, não foi observada lesão apical. Visando a manutenção da vitalidade da polpa, foi realizado o capeamento pulpar direto com MTA seguido do selamento com cimento de ionômero de vidro fotopolimerizável. Devido à sua capacidade de oferecer resultados mais previsíveis, para o procedimento restaurador optou-se pela técnica da matriz BRB, também conhecida como guia palatina de silicone, sem necessidade de enceramento prévio. Sob isolamento relativo, foi realizado o bisel nas faces vestibular e palatina, seguido pelo condicionamento ácido seletivo do esmalte, aplicação de sistema adesivo universal, estratificação com resina composta (clear, A2D e A1E) e sequência de acabamento e polimento. O uso do MTA representa uma técnica conservadora e biocompatível, que permite a reparação dentinária, preservando a vitalidade do tecido pulpar. Além disso, a matriz BRB apresenta-se como um método prático que favorece a adaptação da resina às margens e facilita a reanatomização dentária. Na reabilitação pós-fratura, o tratamento adotado demonstrou ser uma escolha segura e eficaz, destacando-se por sua abordagem conservadora a partir da manutenção da polpa vital, além do prognóstico favorável em relação à estética e função.

Infiltração profunda como alternativa estética para lesão em dente anterior causada por hipomineralização molar incisivo

Rafaela Cabral de Oliveira[1] (0000-0003-1329-1452), Laura Oliveira Gama[1] (0009-0000-2597-8046), Vitória Dias Rodrigues Gallina[1] (0009-0008-5067-1968), Stella Ferreira do Amaral[1] (0000-0003-2869-4086)

[1] Universidade Cruzeiro do Sul, São Paulo, Brasil

A hipomineralização molar incisivo (HMI) é um defeito do esmalte que acomete pelo menos um dos molares permanentes, podendo estar associado ao incisivo central, e em casos menos frequentes, caninos e pré-molares podem ser acometidos. O tratamento estético de lesões profundas em dentes anteriores se torna um desafio na prática clínica. O protocolo de infiltração profunda associando a macroabrasão com aplicação do infiltrante resinoso (IR) pode ser uma alternativa para o mascaramento destas lesões profundas. O objetivo deste caso clínico foi utilizar a infiltração profunda como opção de tratamento estético para um caso de hipomineralização molar incisivo em dente anterior. Paciente do sexo feminino, 21 anos procurou atendimento insatisfeita com seu sorriso pela presença de mancha nos caninos e incisivo inferior. Após anamnese e exame clínico foi observada opacidade demarcada de coloração amarelada no terço médio/oclusal do primeiro molar inferior, configurando HMI, bem como no incisivo central inferior, caninos superior e inferior esquerdo. A técnica de transiluminação foi utilizada para avaliar a profundidade das lesões, resultando em uma área escura sugestiva de lesão profunda apenas no canino inferior. Neste caso, o tratamento com a técnica de infiltração profunda foi proposto para este dente e a técnica convencional de infiltração resinosa para os demais dentes. Para a lesão profunda foi utilizada uma ponta diamantada esférica para a remoção mínima do esmalte superficial nas bordas e acesso ao corpo da lesão. Em seguida, o protocolo de utilização do IR (ICON, DMG) seguindo a recomendação do fabricante foi aplicado sobre a lesão dos 3 dentes acometidos. A transiluminação foi repetida mostrando o aumento da passagem de luz pela lesão profunda, que foi restaurada com resina composta após aplicação do IR. A técnica de infiltração profunda mostrou ser uma opção de tratamento estético conservador no mascaramento de lesão profunda em dente anterior causada por HMI.

Fomento: CNPq (88887.903981/2023-00)

Reabilitação estética do sorriso após tratamento de reabsorção cervical externa em paciente com fissura labiopalatina

Caren Augustinho do Nascimento Costa[1], Nádia da Rocha Svizero D'Alpino[1]

[1] Departamento de Dentística, Hospital de Reabilitação de Anomalias Craniofaciais, Universidade de São Paulo, Bauru, São Paulo, Brasil.

Estudos recomendam acompanhamento radiográfico dos dentes adjacentes à fissura labiopalatina (FLP) por apresentarem maior prevalência à reabsorção cervical externa (RCE), patologia inflamatória, assintomática e que se inicia na região cervical do dente, reabsorvendo progressivamente cemento, dentina e esmalte. O tratamento estético constitui a última etapa do processo reabilitador do paciente com FLP, sendo a interdisciplinaridade fundamental para seu planejamento e execução. O objetivo deste caso clínico foi descrever a reabilitação estética dos dentes anteriores superiores de um paciente com fissura transforame unilateral direita, após tratamento de RCE, utilizando restaurações diretas em resina composta (RC) para reestabelecimento da forma, função, estética e harmonia do sorriso. Paciente D.M.A.C., gênero masculino, 25 anos, compareceu ao HRAC (USP) e durante avaliação clínica e radiográfica, foi identificada RCE na região disto-cervical do dente 11. Uma abordagem interdisciplinar Periodontia- Dentística (transcirúrgica) foi realizada na tentativa de paralisar a sua progressão e padrões de normalidade foram observados durante 3 anos de acompanhamento. Para restabelecimento da estética do sorriso, optou-se, inicialmente, pela gengivectomia e gengivoplastia do 13 ao 23 e, após 60 dias, clareamento caseiro no arco inferior com peróxido de carbamida 10% por 21 dias. Considerando as agenesias do 12 e 22 e alteração de cor, forma e tamanho dos incisivos centrais e caninos superiores, restaurações diretas com RC Filtek Z350XT (3M ESPE) (A1D/E) foram realizadas nos dentes 11, 13, 21 e 23, sendo os caninos transformados anatomicamente em 12 e 22. Radiografias finais e procedimentos de acabamento e polimento foram realizados. A abordagem interdisciplinar proporcionou o diagnóstico precoce e resolução eficaz da RCE, além de um sorriso estético e harmônico para o paciente com FLP, com mínimo desgaste das estruturas dentárias e otimização da estética gengival e dentária.

Restauração indireta estética e funcional em dissilicato de lítio, com técnica cut back modificada

Elard Manfred Quiroz Zubizarreta[1](0009-0002-4678-9898), Wilfredo Salazar Quispe[2] (0009-0003-6439-5515), Carlos Araujo (0000-0002-1858-154X), Adilson Yoshio Furuse[1] (0000-0003-4705-6354), Renato de Freitas[2] (0009-0006-6156-9286)

[1] Departamento de Dentística, Endodontia e Materiais Odontológicos, Faculdade de Odontologia de Bauru, Universidade de São Paulo, Bauru, São Paulo, Brasil
[2] Departamento de Prótese Dentária, Faculdade de Odontologia de Bauru, Universidade de São Paulo, Bauru, São Paulo, Brasil

A técnica Cut Back modificada, é uma técnica híbrida, ainda não descrita na literatura atual, que consiste na confecção de uma infraestrutura de cobertura monolítica em todas as superfícies oclusais, palatinas e proximais funcionais das coroas e pônticos em camadas em todas as superfícies vestibulares estéticas dos dentes posteriores e anteriores. Por meio deste caso clínico, será apresentado uma abordagem clínica de uma paciente de 58 anos de idade apresentou-se à clínica de Dentística da FOB-USP. O motivo da consulta, afirma que deseja trocar suas coroas antigas por motivos estéticos. No exame intraoral, tem pônticos fixas em PFM (porcelana fundida com metal), envelhecidas e deterioradas na área anterior superior e posterior. Os dentes presentes com coroas são os elementos 21 e 22. Os pilares dos pônticos fixos são os elementos 11 ao 13 e 23 ao 25. Os 10 elementos a serem reabilitados serão em LDS(dissilicato de lítio), para isso, as coroas metalocerâmicas antigas serão substituídas por LDS além disso, serão realizados dois preparos dentários para coroas fixas nos elementos dentários 14 e 15. A técnica cut-back modificada em LDS monolítica de alta resistência, oferecendo melhor resistência em comparação com a técnica clássica em camadas. Além disso, essa técnica cut-back de LDS modificada apresenta uma redução ou recorte de toda a superfície vestibular, em que a cerâmica estratificada é aplicada em toda a superfície vestibular, o que lhe confere excelente estética, em comparação com a técnica cut-back clássica, em que apenas 3 mm de cerâmica estratificada são adicionados na superfície incisal ou oclusal.

Técnica indexada estratificada: uma alternativa para facetas diretas em resina composta

Arnaldo José Capellan Lopez[1] (0000-0001-6705-2401), Letícia Vedramento Forcin[1] (0000-0001-6453-1343), Juliana Soares Fraga Bombonatti[1] (0000-0002-4046-8375), Rafael Francisco Lia Mondelli[1] (0000-0002-5334-6836)

[1] Departamento de Dentística, Endodontia e Materiais Odontológicos, Faculdade de Odontologia de Bauru, Universidade de São Paulo, Bauru, São Paulo, Brasil

A faceta em resina composta é um procedimento minimamente invasivo onde podemos obter melhor estética sem necessidade de desgaste dentário. Para resultados naturais e estéticos é necessário conhecer as resinas compostas e anatomia dentária para alcançar uma estratificação correta com menor nível de dificuldade. No ano de 2015 foi desenvolvida a técnica de confecção de facetas em resina composta indexada a qual necessita silicone de adição transparente que permita a passagem da luz do aparelho fotopolimerizador. Além disso, para esta técnica é necessário um modelo com o enceramento de diagnóstico de forma digital ou analógica. Paciente jovem de 37 anos, sexo feminino, procurou atendimento odontológico insatisfeita com as restaurações e anatomia dos seus dentes após finalização do tratamento ortodôntico. Para melhor reprodução dos detalhes anatômicos proposto pelo enceramento digital, envolvendo os dentes 13 a 23, optou-se por realizar a técnica indexada. Foi feita a remoção das restaurações antigas nos dentes 11 e 21. Para pré-visualização do resultado final, foi realizado o mock up com resina bisacrílica (Primma Art - FGM), seguida da confecção da matriz transparente (Silic One, Clear Body - FGM) e da matriz palatina (SilicOne, Putty - FGM) para reprodução da concha palatina com resina composta translúcida (Vittra, Trans Opl - FGM) e confecção dos mamelos com resina para dentina (Vittra, A1D - FGM). Como camada final de esmalte vestibular foi utilizada a matriz transparente e resina para esmalte pré-aquecida para diminuir a viscosidade e melhorar a adaptação desta na matriz (Estelite Omega A1E - Tokuyama). Ao final foram removidos os excessos e realizada a sequência de acabamento e polimento. Pode-se concluir que esta técnica é uma alternativa interessante para reabilitação estética em resina composta no setor anterior garantindo uma correta anatomia.

Uma revisão de literatura sobre veículos fluoretados suplementados com polifosfatos sobre a erosão dentária

Maria da Conceição Ferreira[1] (0000-0003-1491-4770), Caio Sampaio[1] (0000-0002-6861-7205), Alberto Carlos Botazzo Delbem[1] (0000-0002-8159-4853), Thayse Yumi Hosida[1] (0000-0001-7007-330X), Juliano Pelim Pessan[1] (0000-0002-1550-3933)

[1] Departamento de Odontologia Preventiva e Restauradora, Faculdade de Odontologia de Araçatuba, Universidade Estadual Paulista, Araçatuba, São Paulo, Brasil

A erosão dentária é uma condição que pode se manifestar na cavidade bucal e desencadear desconforto ou perda de função. Quando ácidos não bacterianos são produzidos por fatores etiológicos intrínsecos ou extrínsecos, ocorre uma biocorrosão com dissolução das camadas superficiais do esmalte, ocasionando perda tecidual irreversível. As manifestações podem transitar de dor aguda, localizada e de curta duração até alterações morfológicas com ou sem exposição pulpar. Ainda que o cirurgião dentista, diante de lesões erosivas iniciais, tenha a oportunidade de superar o desafio do diagnóstico, minimizando a ação dos fatores etiológicos e promovendo terapêuticas pertinentes, mesmo assim o paciente já experimenta o dilema entre suportar as despesas com a reabilitação ou os custos de oportunidade. Nesse sentido, tem sido conferida atenção ao desenvolvimento e aprimoramento de inovadores produtos de cuidados bucais, com a suplementação de diferentes compostos, *v.g.*, os sais de fosfato. Nosso objetivo é tratar, através de um levantamento bibliográfico, os principais achados sobre os efeitos de veículos fluoretados suplementados com polifosfatos e desfechos relacionados à erosão dentária. Para tanto, utilizamos busca bibliográfica e pesquisas na base *PubMed*. Observamos, ainda, por meio de estudos majoritariamente *in vitro*, que veículos fluoretados (géis, vernizes e dentifrícios contendo trimetafosfato e hexametafosfato de sódio) têm apresentado resultados favoráveis sobre a erosão dentária e o desgaste dentário erosivo. Com base nesses achados, é possível considerar que os sais de polifosfatos têm se mostrado uma alternativa promissora para o controle da erosão dentária. No entanto, é necessário termos cautela na interpretação dos dados, em virtude da natureza *in vitro* da maioria dos artigos examinados em nossa pesquisa.

Fomento: CAPES (001)

A restauração transcirúrgica como possibilidade restauradora de casos complexos: relato de caso

João Paulo de Souza Borba[1] (0009-0008-3438-5048), Thaís Ferreira Rodrigues Mota[1] (0000-0002-0943-9429), Ana Flávia Sanches Borges[1] (0000-0002-0349-2050)

[1] Departamento de Dentística, Endodontia e Materiais Odontológicos, Faculdade de Odontologia de Bauru, Universidade de São Paulo, Bauru, São Paulo, Brasil

A restauração transcirúrgica consiste na restauração simultânea à cirurgia periodontal. Essa técnica é uma alternativa para casos clínicos em que o acesso à lesão de cárie está dificultado e a distância biológica foi invadida, permitindo que a restauração seja feita concomitantemente à cirurgia de aumento de coroa clínica, evitando etapas adicionais que possam agredir a gengiva recém-operada. Dessa forma, o presente trabalho se refere ao caso clínico de um paciente do sexo masculino, 29 anos, que buscou atendimento com queixa de dente fraturado e receio de perda do elemento. No exame clínico, foram observados apenas a parede vestibular remanescente do dente 14 e núcleo metálico fundido (NMF) com presença de cárie na parede gengival logo abaixo deste. Observou-se a invasão da distância biológica e o plano de tratamento traçado envolveu a remoção do NMF e cárie subjacente, aumento da coroa clínica com instalação de pino de fibra de vidro e reconstrução da coroa com resina composta. A osteotomia foi realizada envolvendo as regiões lingual e interproximais do dente, utilizando lâmina de bisturi 15c, broca esférica 6 e, instrumentos manuais (cinzel de Ochsenbein e lima de Schluger) respectivamente. Na cimentação do pino de fibra de vidro, utilizou-se o cimento autoadesivo MaxCem Elite e a reconstrução foi feita com sistema adesivo *'total etch'* (Optibond FL, Kerr) e resina composta convencional (Forma, Ultradent). Nesses casos, para o sucesso clínico, é imprescindível o conhecimento sobre saúde periodontal e espaços biológicos, para que todas as distâncias sejam respeitadas. A capacidade de realizar um isolamento adequado durante o momento cirúrgico é de extrema importância para que se tenha uma boa adesão e longevidade do tratamento realizado. A associação de mais de uma área da Odontologia faz-se necessária para reabilitação de casos complexos, cabendo ao cirurgião-dentista ter conhecimento das áreas básicas para disponibilizar o melhor tratamento possível ao paciente.

37º COB

CONGRESSO ODONTOLÓGICO DE BAURU

PROFª DRª LINDA WANG

15 A 18 DE MAIO DE 2024

Dentistica e Materiais Odontológicos

APRESENTAÇÃO PAINEL - GRADUAÇÃO
PESQUISA/REVISÃO SISTEMÁTICA

Análise de géis clareadores formulados com ciclotrifosfato de cálcio para a técnica de clareamento caseiro

Heloísa Caroline da Mota[1] (0009-0008-1004-0897), Gabriel Pereira Nunes[1] (0000-0001-7001-967X), Ana Vitória Pereira Fernandes[1] (0000-0002-5178-5309), Alberto Carlos Botazzo Delbem[1] (0000-0002-8159-4853)

[1] Departamento de Odontologia Preventiva e Restauradora, Faculdade de Odontologia de Araçatuba, Universidade Estadual Paulista, Araçatuba, São Paulo, Brasil

O clareamento dental é um tratamento muito procurado pelos pacientes, visto que a estética está cada vez mais valorizada e presente na sociedade atual. No entanto, esse procedimento ainda apresenta algumas desvantagens, como a sensibilidade dentária e alterações no esmalte. Então, a busca por terapias mais biocompatíveis é constante. Portanto, o objetivo neste estudo foi sintetizar e caracterizar o ciclotrifosfato de cálcio (CaTMP) e avaliar *in vitro* seu comportamento em formulações clareadoreas a base de peróxido de hidrogênio (H2O2) a 10% sobre a eficácia clareadora, rugosidade do esmalte dentário e microdureza. 72 dentes bovinos foram divididos em grupos: controle negativo (água deionizada); 10% H2O2; 10 % H2O2 + 1% CaTMP. A aplicação do gel foi feita diariamente, de forma única, por 40 minutos, durante 14 dias. Em seguida, foi avaliada a alteração de cor (ΔE, ΔWID e ΔE00), microdureza e rugosidade do esmalte dentário. Os dados foram submetidos à análise de variância (ANOVA) e em seguida foi feito o teste de Student-Newman-Keuls ($p < 0,05$). Os géis clareadores contendo H2O2 apresentaram alterações de cor significativas após o tratamento ($p < 0,001$). ΔE, ΔE00 e ΔWID foram similares entre os géis clareadores ($p > 0,05$). A perda de dureza (% SH) e alteração de rugosidade foram menores para 10 % H2O2 + 1% CaTMP ($p < 0,001$). Assim, pode-se concluir que a incorporação de 1%CaTMP ao gel clareador a 10% H2O2 não interfere na eficácia do clareamento, e reduz a perda mineral e alteração de rugosidade do esmalte dentário.

Fomento: FAPESP (2022/15847-8)

Avaliação in vitro do impacto de produtos over-the-counter na cor e rugosidade de uma resina composta nanohíbrida

Bruna Alves Basso Batista[1] (0009-0004-0736-703X), Gabrielle de Oliveira Paes[1] (0009- 0009-5977-9454), Júlia Acre Rocha Brinck[1] (0009-0008-0801-8359), Higor Henrique Carvalho Oliveira[1] (0009-0006-8521-3129), Gleyson Kleber do Amaral Silva[1] (0000-0002-6644-3264), Danielle Ferreira Sobral de Souza[1,2] (0000-0001-6147- 964X)

[1] Faculdade de Odontologia, Universidade Federal de Mato Grosso do Sul, Campo Grande, Mato Grosso do Sul, Brasil
[2] Departamento de Odontologia Restauradora, Universidade Anhanguera, Campo Grande, Mato Grosso do Sul, Brasil

O objetivo deste estudo foi avaliar, *in vitro*, as propriedades físicas de rugosidade superficial e cor de uma resina composta nanohíbrida (RCN) após escovação simulada com produtos over-the-counter. Um total de 48 amostras cilíndricas (9mm x 2mm) de RCN (B1E - Forma; Ultradent) foram confeccionadas e aleatoriamente divididas em 4 grupos (n=12) de acordo com os tratamentos: água destilada (controle), colgate máxima proteção anticáries - dentifrício regular (CMPA), colgate luminous white lovers café (CLWL) e Sérum matizador Rizu (RIZU). A análise da cor (ΔL, Δa, Δb, ΔEab e ΔE00) foi realizada utilizando um espectrofotômetro de reflectância e o perfil de rugosidade (Ra) utilizando um rugosímetro, nos seguintes tempos: inicial (T1), após manchamento (T2) e após escovação (T3). Os dados foram avaliados quanto à normalidade usando o teste de Shapiro-Wilks, e em seguida, foram aplicados diferentes testes estatísticos: ANOVA com pós-teste de Benjamini, Krieger e Yekutieli para ΔL, Δb e a rugosidade das amostras; Kruskal-Wallis e ANOVA para ΔE00 e Δa; Kruskal-Wallis e Dunn para ΔEab. Foi considerado α=0,05 para todas as análises. Os resultados de ΔL mostraram que todos grupos diferiram do controle ($p<0,05$) no tempo T2xT3. Já em Δb, para o mesmo tempo, os grupos CLWL e RIZU diferiram do controle e CMPA ($p<0,05$). Em Δa não houve diferenças estatística entre os grupos, independente do tempo avaliado ($p>0,05$). Os valores de ΔEab e ΔE00 não foram estatisticamente significativos para nenhum grupo independente do tempo avaliado. Dentre os dentifrícios (DF) avaliados, o grupo CMPA apresentou um aumento significativo na rugosidade média em T3. Pode-se concluir que nenhum dos DF testados promoveu alteração de cor quanto aos índices de ΔEab e ΔE00 da RCN, assim não houve mudanças notáveis na variação de cor intrínseca do material.Assim, os DF clareadores não foram capazes de alterar a rugosidade da RCN, mas o tratamento com o dentifrício regular (CMPA) provocou aumento da rugosidade.

Cerâmica-vítrea e vidros de fosfosilicato multicomponentes com baixa concentração de flúor precipitam fluorapatita

Camily Bocardo Rodrigues[1] (0009-0005-4651-7624), Victor Mosquim[1,2] (0000-0003- 0442-5690), Gerson Aparecido Foratori-Júnior[3] (0000-0003-4760-8948), David Geoffrey Gillam[2] (0000-0002-8669-6138), Robert Graham Hill[2] (0000-0001-6030-3749), Linda Wang[1] (0000-0001-6308-2769)

[1] Departamento de Dentística, Endodontia e Materiais Odontológicos, Faculdade de Odontologia de Bauru, Universidade de São Paulo, Bauru, São Paulo, Brasil
[2] Dental Physical Sciences Unit, Institute of Dentistry, Barts & The London School of Medicine and Dentistry, Queen Mary University of London, Londres, Reino Unido
[3] Departamento de Odontopediatria, Ortodontia e Saúde Coletiva, Faculdade de Odontologia de Bauru, Universidade de São Paulo, Bauru, São Paulo, Brasil

Fosfosilicatos bioativos podem formar apatita (Ap), mas altas concentrações de flúor levam à formação de CaF_2. Outros componentes como Zn, K e Sr também podem enriquecer sua composição, contudo é importante investigar qual espécie de Ap os fosfosilicatos multicomponentes formam diante de diferentes concentrações de flúor para compreender sua aplicabilidade na Odontologia. Assim, este estudo objetivou fabricar uma cerâmica-vítrea e uma série de vidros bioativos multicomponentes (SiO_2- P_2O_5-Na_2O-K_2O-CaO-SrO-ZnO-CaF_2-SrF_2) com variadas concentrações de flúor e investigar sua degradação, capacidade de precipitar Ap e a espécie formada, aumento de pH e liberação de flúor em tampão Tris. Quatro vidros contendo 9, 13, 17 e 32mol% de flúor (F9, F13, F17 e F32) e uma cerâmica vítrea com 32mol% de flúor (F32c) foram preparados. A formação de Ap foi investigada usando espectroscopia de infravermelho com transformada de Fourier (FTIR), difração de raios X (DRX) e ressonância magnética nuclear (^{19}F RMN) antes e após imersão em tampão Tris por 24h e uma semana. O pH e a concentração de flúor liberado no tampão foram mensurados por eletrodo de íons seletivo. Por FTIR, Ap só foi detectada após 1 semana para F9, F13 e F17. Por DRX foi possível visualizar que F9, F13 e F17 ainda estavam amorfos após 24h, e após uma semana identificou-se Ap e CaF_2, enquanto uma solução sólida ($Ca_{0,5}Sr_{0,5}F_2$) foi identificada para F32 e F32c. Por ^{19}F RMN foram detectadas FAp e Sr-FAp para F9, F13 e F17; CaF_2 e SrF_2 foram detectados para F32 após uma semana; e F32c apresentou as mesmas espécies antes e após imersão com intensidades variáveis. Todos os materiais aumentaram o pH da solução e liberaram flúor proporcionalmente às suas concentrações. Portanto, conclui-se que fosfosilicatos multicomponentes com baixa concentração de flúor formaram Sr-FAp enquanto os com 32mol% formaram $Ca_{0,5}Sr_{0,5}F_2$. Ademais, todos elevaram o pH do tampão Tris e liberaram flúor proporcionalmente às suas composições.

Fomento: FAPESP (2019/21128-1, 2021/07513-0), CAPES (001)

Controle do biofilme e desmineralização dentária com uso de dentifrício e resina composta bioativa - estudo *in vitro*

Elora Damico Brauna Avanso Urzulin[1] (0009-0008-5189-7547), Victor Augusto Alves Bento[1,2] (0000-0003-0558-4239), Maria Carolina Silva Marques[3] (0000-0003-2854-1768), Andrea Freire de Vasconcelos Eckelberg[1] (0000-0002-1741-5857)

[1] Faculdade de Odontologia, Universidade Federal de Mato Grosso do Sul, Mato Grosso do Sul, Brasil
[2] Departamento de Materiais Dentários e Prótese, Faculdade de Odontologia de Araçatuba, Universidade do Estado de São Paulo, Araçatuba, São Paulo, Brasil
[3] Instituto de Biologia, Universidade Federal de Mato Grosso do Sul, Mato Grosso do Sul, Brasil

Este estudo *in vitro* teve como objetivo investigar o efeito de resinas compostas (RC), bioativas ou não, e o uso de dentifrício no controle da desmineralização na estrutura dentária e crescimento bacteriano. Trinta terceiros molares foram aleatoriamente distribuídos em 3 grupos (n=10/grupo): controle – dentes hígidos (CT), resina composta bioativa Beautifil Bulk Restorative/FL Bond II (BB), resina composta Filtek One Bulk Fill/Single Bond Universal (FB). Preparos Classe I (4x4x4 mm) foram realizados nos dentes de BB e FB, seguidos por restaurações em incremento único. Os dentes foram seccionados mésio-distalmente e submetidos ao desafio cariogênico para a formação de biofilme microcosmos. Metade de cada dente (CT, BB e FB) foi exposta também a um dentifrício com flúor e arginina (grupos: CTF, BBF, FBF). Avaliou-se a microdureza superficial relativa (rMDS) nos substratos de esmalte, dentina e RC. O número de Unidades Formadoras de Colônias (UFC) por mL foi obtido nos meios BHI (*Brain Heart Infusion*), MS (*Mitis Salivarius)* e MSB (*Mitis Salivarius Bacitracin Sucrose)* . A análise de dados utilizou ANOVA a um critério, teste Tukey HSD e teste t-pareado (α=0,05). O uso do dentifrício resultou em menor UFC/mL no meio BHI e MS ($p<0,05$), embora sem diferença expressiva no meio seletivo para Streptococcus mutans. Quanto à microdureza, o dentifrício foi efetivo em esmalte, sem o uso de material restaurador, onde CTF>CT. No controle de desmineralização, ambos os sistemas restauradores influenciaram positivamente o esmalte, com FB e FBF superando BB e BBF. A degradação da RC foi pequena e sem diferença entre as resinas avaliadas. Conclui-se que o dentifrício auxilia na redução de microorganismos, independente da resina composta utilizada. Na desmineralização da estrutura dentária, o sistema restaurador bioativo não demonstrou ser superior, pois ambos sistemas resinosos foram eficazes em esmalte, independente do uso de dentifrício.

Desenvolvimento e análise de biotintas de gelatina metacrilada funcionalizada com óxidos metálicos

Laura Ferreira Almeida[1], Ester Ferreira Alves Bordini[1] (0000-0002-4178-5794), Lígia Espoliar Corrêa[1] (0009-0004-0626-1719), Vitor de Toledo Stuani[1] (0000-0001-5290-7614), Erika Soares Bronze-Uhle[1] (0000-0002-9273-9421), Diana Gabriela Soares[1] (0000-0002-1485-6104)
[1] Departamento de Dentística, Endodontia e Materiais Odontológicos, Faculdade de Odontologia de Bauru, Universidade de São Paulo, Bauru, São Paulo, Brasil.

Neste estudo realizou-se uma caracterização físico-química e avaliação da printabilidade de biotintas à base de gelatina metacrilada associada a óxidos metálicos bioativos. Na primeira fase, Um hidrogel de Gelatina metacrilada 15% foi preparado, sendo incorporado com óxidos de silício, magnésio e estrôncio, em concentrações pré-selecionadas em estudos piloto (0.025 a 0.1% p/v). Após a preparação das biotintas, estas foram caracterizadas quanto a sua morfologia e topografia de superfície por Microscopia de varredura eletrônica, e pela análise de espectroscopia no infravermelho por transformada de Fourier para detectar as modificações causadas na estrutura dos hidrogeis com a adição dos óxidos. Além disso, a caracterização física dos materiais obtidos foi realizada pelas análises de degradabilidade, grau de porosidade e intumescimento. Por fim, a capacidade de bioimpressão das biotintas foi testada empregando-se tecnologia por extrusão pneumática e avaliação da conexão de pontos em formato quadrangular por fluorescência. Os dados foram analisados por análise de variantes (ANOVA) complementado por Tukey ($p<0,05$; $n=6$). Os hidrogeis incorporados com os óxidos apresentaram arquitetura porosa interconectada, contendo os óxidos dispersos por sua estrutura. A análise em espectroscopia no infravermelho por transformada de Fourier confirmou a presença dos óxidos na estrutura da Gelatina. A presença dos óxidos não alterou o padrão de degradabilidade na presença ou ausência de colagenase, bem como no grau de intumescimento. O ensaio de printabilidade demonstrou que todas as biotintas permitiram bioimpressão de scaffolds porosos, com elevada precisão entre os pontos em formato quadrangular. Assim, concluiu-se que a incorporação de Silício, Magnésio e Estrôncio em concentrações de 0.025 a 0.1% não alterou as características estruturais e físicas da Gelatina metracrilada, permitindo a formulação de biotintas passíveis de bioimpressão com elevado grau de reprodutibilidade.

Fomento: FAPESP (2023/04852-3)

Estabilidade da interface adesiva: impacto de agentes anti-proteolíticos e volatilização do adesivo com ar quente

Heloísa Caroline da Mota[1] (0009-0008-1004-0897), Terezinha Fatima de Souza[2] (0000- 0003-0934-3192), Guilherme Miguel Moreira de Oliveira[1] (0009-0000-0129-6171), Vitória Marques Gomes[1] (0000-0002-9709-8598), Anderson Catelan[1] (0000-0002-5916-8655)

[1] Departamento de Odontologia Preventiva e Restauradora, Faculdade de Odontologia de Araçatuba, Universidade Estadual Paulista, Araçatuba, São Paulo, Brasil
[2] Faculdade de Ciências da Saúde, Universidade do Oeste Paulista, Presidente Prudente, São Paulo, Brasil

Apesar da adesão ao esmalte dental ser consagrada, a adesão à dentina ainda é crítica em longo prazo devido à degradação hidrolítica e enzimática. Portanto, o objetivo neste estudo foi avaliar o efeito do pré-tratamento da dentina com agentes anti-proteolíticos e do ar quente para volatilização dos solventes do adesivo na atividade gelatinolítica e nanoinfiltração de restaurações adesivas após envelhecimento. Trinta e seis terceiros molares humanos hígidos (CAAE 73605617.4.0000.5515) tiveram a dentina coronária de profundidade média exposta, seguido pelo condicionamento ácido e pré-tratamento da dentina com clorexidina 2% (CHX), glutaraldeído 5% (GD) ou água destilada (controle). Então, um adesivo universal foi aplicado ativamente, volatilizado à 23 ou 40ºC, fotoativado e um bloco de resina composta “bulk fill” foi confeccionado. Os espécimes foram cortados em palitos, termociclados (10.000 ciclos térmicos - 5 e 55ºC por 30s) e armazenados em colagenase 0,2% (4 semanas). A atividade gelatinolítica (n=6) foi observada por meio da zimografia “in situ” usando um microscópio confocal de varredura à laser. A nanoinfiltração (n=6) foi observada em microscopia eletrônica de varredura após a infiltração com nitrato de prata. A volatilização do adesivo a 40ºC reduziu a nanoinfiltração comparado à temperatura de 23ºC. A atividade gelatinolítica aumentou para todos os grupos, principalmente para o pré-tatamento com água e volatilizado à 23ºC. Assim, pode-se concluir que o pré-tratamento da dentina com agentes anti-proteolíticos e o uso de ar quente para a volatilização de solventes do adesivo poderiam aumentar a longevidade de restaurações adesivas.

Fomento: FAPESP (2018/08219-5)

Impacto do uso de produtos clareadores over-the-counter em dentes com bráquetes ortodônticos: avaliação in vitro

Ana Laura de Souza Viegas[1] (0009-0004-0674-2512)

[1] Centro Universitário das Faculdades Associadas de Ensino, São João da Boa Vista, São Paulo, Brasil

O objetivo deste estudo in-vitro foi se avaliar o impacto dos produtos OTC nas propriedades ópticas de dentes bovinos submetidos a tratamento ortodôntico simulado. Foram selecionados 80 dentes bovinos, que após passarem por protocolo de manchamento, foram submetidos a avaliação inicial de cor e brilho. Após isso, foram cimentados bráquetes ortodônticos no centro de cada amostra, e então os dentes foram submetidos aos clareamentos. As amostras foram alocadas em cinco grupos (n=16). Grupo HP35: Clareamento convencional em consultório (HP35%) - controle positivo. DHP: dentifrício contendo HP2%. ColHP: Colutório contendo HP2,5%. PON: Paint-on contendo HP6%. DSHP: dentifrício convencional sem HP - controle negativo. Os bráquetes e a resina foram então removidos das amostras e foi realizada avaliação final de cor e brilho. Os resultados passaram por teste de normalidade de Shapiro-Wilk e Bartlett e as médias foram comparadas utilizando método ANOVA. Análises de comparações múltiplas observaram diferenças significativas ($p < 0.05$) entre os grupos DHP versus ColHP, DSHP versus ColHP, DHP versus HP35, e DSHP versus HP35, em ambas as métricas. O teste estatístico não detectou diferença significativa no aumento do brilho pós-clareamento entre os grupos experimentais (p=0,20). Como conclusão, à exceção dos dentifrícios, os tratamentos OTC avaliados apresentaram resultados de alteração de cor tão satisfatórios quanto ao de consultório, sem diferença entre os grupos na alteração do brilho.

Fomento: CAPES

Influência de diferentes métodos de pós-cura na resistência à flexão de resina para impressão 3D de restaurações finais

Enzo Cardozo Nakamura[1], Fernanda Furuse Ventura dos Santos[1] (0000-0002-0121- 8736), Pedro Henrique Magão[1] (0000-0001-9587-9668), Anna Sophia Bertolini de Mello[1], Rafael Francisco Lia Mondelli[1] (0000-0002-5334-6836), Adilson Yoshio Furuse[1] (0000-0003-4705-6354)

[1] Departamento de Dentística, Endodontia e Materiais Odontológicos, Faculdade de Odontologia de Bauru, Universidade de São Paulo, Bauru, São Paulo, Brasil

O objetivo do estudo foi avaliar a influência de diferentes métodos de pós-cura na resistência à flexão de uma resina para impressão 3D para confecção de restaurações finais. Foram confeccionadas amostras em forma de barra (2 x 2 x 10 mm) empregando o software TinkerCAD – Autodesk. Os arquivos em 'stl foram fatiados pelo software FlashDL Print, utilizando suportes com comprimento mínimo de 2,90 mm, em uma densidade de 8% e angulação de 45° em relação a superfície dos espécimes voltadas para a base. Os espécimes foram impressos na impressora 3D do tipo DLP Flashforge Hunter (Flashforge, Jinhua, China). Após impressão, foram lavados em álcool isopropílico por 10 min: ciclOne (dOne 3D, Ribeirão Preto, Brasil). Em seguida, os espécimes foram submetidos a diferentes métodos de pós-cura (n = 20): Form Cure com 405 nm e temperatura de 60°C, por 40 min; ciclOne, com uso de plataforma giratória com esferas de LED de frequência dupla de 385nm e 405nm por 40 min; Valo Grand, com comprimento de ondas variando entre 395 e 480 nm e irradiância de 1000 mW/cm^2 por 2 min; Bluephase NG4, com comprimento de ondas variando entre 385 a 515nm e irradiância de 1200 mW/cm^2 por 2 min; Elipar DeepCure-L, com comprimento de onda de 430 a 480 nm e irradiância de 1.470 mW/cm² por 2 min. Por fim, as amostras foram submetidas ao teste de flexão de três pontos em máquina universal de ensaios. Os dados foram submetidos à Análise de Variâncias (ANOVA) a um critério. As comparações múltiplas foram realizadas através do teste de Tukey (α = 5%). Foram encontradas diferenças significantes entre os métodos de pós-cura ($p < 0,05$). Os maiores valores foram observados para o grupo Form Cure [185,4 (8,0)] e ciclOne [178,6 (14,7)]. Os menores valores observados para média pertencem ao grupo Elipar DeepCure-L [134,2 (12,6)]. Conclui-se que os métodos de pós-cura influenciaram a resistência à flexão da resina avaliada, sendo que as câmaras de pós-cura padrão foram as que apresentaram o melhor desempenho.

Fomento: CAPES (001), CNPq (126355/2023-1)

Influência dos diferentes métodos de pós-polimerização na estabilidade de cor de resinas compostas unicromáticas

Anna Sophia Bertolini de Mello[1], Fernanda Furuse Ventura dos Santos[1] (0000-0002- 0121-8736), Dora Isabel Freitas[1] (0000-0002-6252-2897), Enzo Cardozo Nakamura[1], Rafael Francisco Lia Mondelli[1] (0000-0002-5334-6836), Adilson Yoshio Furuse[1] (0000- 0003-4705-6354)

[1] Departamento de Dentística, Endodontia e Materiais Odontológicos, Faculdade de Odontologia de Bauru, Universidade de São Paulo, Bauru, São Paulo, Brasil

Os métodos de pós-polimerização de restaurações semi-diretas precisam ser estudados em função de novas resinas disponíveis comercialmente, como as resinas unicromáticas com efeito camaleão. O objetivo do estudo foi avaliar a influência de diferentes métodos de pós-cura na estabilidade de cor de resinas compostas unicromáticas. Foram confeccionadas amostras em forma de disco (6 x 2 mm), avaliadas com espectrofotômetro colorimétrico VITA Easyshade empregando coordenadas CIELab antes e após envelhecimento artificial por imersão em água destilada a 60° C por 24h, seguida por exposição a luz UV a 100 W por mais 24h. Foram avaliadas três resinas compostas: Transcend, Vittra APS Unique e Empress Direct A1E. Após a confecção, os espécimes foram submetidos a diferentes métodos de pós-cura (n = 10): forno de microondas LG operando em 500W por 3 minutos; Valo Grand, comprimento de ondas entre 395 e 480 nm e irradiância de 1000 mW/cm^2 por 2 min; Quazar, comprimento de ondas entre 385 e 515 nm e irradiância de 1000 mW/cm^2 por 2 min e; controle, sem pós-cura. Após cada ciclo de envelhecimento novas leituras de cor foram realizadas e a estabilidade de cor (ΔE00) foi calculada pela fórmula do CIEDE2000. Os dados foram submetidos à Análise de Variâncias (ANOVA) a três critérios com medidas repetidas, considerando o envelhecimento (24h e exposição à luz UV) com medidas repetidas. As comparações múltiplas foram realizadas através do teste de Tukey (a = 5%). Foram observadas diferenças significantes entre as resinas ($p < 0,05$). O método de pós-cura e o envelhecimento não foram significantes ($p > 0,05$). Observou-se interação significativa entre envelhecimento, resina e pós-cura ($p = 0,0018$). Os menores valores de ΔE00 foram observados para a resina Transcend ($p < 0,05$). As resinas Unique e Empress apresentaram ΔE00 similares ($p > 0,05$). Concluiu-se que, para as resinas avaliadas, as técnicas de pós-cura não foram capazes de proporcionar maior estabilidade de cor.

Fomento: CAPES (001), FAPESP (2023/11950-1)

O impacto de dentifrícios bioativos nas propriedades físicas da superfície dentinária bovina

Sara de Andrade Pereira[1] (0009-0000-8111-1228), Giovanna Speranza Zabeu[1,2] (0000- 0001-5044-6690), Mylena Proença Costa[1] (0000-0002-1396-0233), Camily Bocardo Rodrigues[1] (0009-0005-4651-7624), Victor Mosquim[1] (0000-0003-0442-5690), Linda Wang[1] (0000-0001-6308-2769)

[1] Departamento de Dentística, Endodontia e Materiais Odontológicos, Faculdade de Odontologia de Bauru, Universidade de São Paulo, Bauru, São Paulo, Brasil.
[2] Centro de Ciências da Saúde, Centro Universitário Sagrado Coração, Bauru, São Paulo, Brasil.

A exposição de dentina é uma condição clinicamente recorrente que pode levar à hipersensibilidade dentinária, impactando negativamente a qualidade de vida dos pacientes. Entre as estratégias para minimizar a dor, os dentifrícios representam uma modalidade caseira amplamente aceita e viável. As opções contemporâneas englobam tecnologias bioativas com potencial de promover a remineralização e controlar o processo de desmineralização. Dessa forma, este estudo *in vitro* teve o objetivo de avaliar a interação de dentifrícios bioativos aplicados sobre a dentina bovina. O delineamento experimental envolveu 4 produtos (Colgate total 12 – controle, Elmex Erosion Protection, Biomin F e dentifrício a base de S-PRG a 5%) e as variáveis de resposta foram o grau de molhamento (GM), microdureza de superfície (MS) e rugosidade de superfície (RS). Para isso, 72 raízes bovinas foram seccionadas em blocos (4mmx4mm), polidas e aleatorizadas de acordo com o teste realizado. As pastas foram aplicadas de forma ativa por 60 segundos, com aplicação passiva até completar 5 minutos. O substrato foi avaliado antes e após a aplicação dos produtos para todos os testes, sendo GM (n=6) calculada pelo ângulo de contato da água deionizada gotejada, enquanto os valores de MS (n=6, 3 edentações/10KgF/10s) e RS (n=6) foram aferidos antes e após a aplicação dos materiais. Os dados foram submetidos ao teste de ANOVA para medidas repetidas e post-hoc Tukey ($p<0,05$) para todas as análises. Os resultados mostraram que os dentifrícios reduziram os valores de ângulo de contato, resultando em um aumento do GM, além de aumento da RS. Entretanto, os valores de MS não apresentaram alterações significativas, independente do produto aplicado. Os resultados indicam um potencial bioativo dos materiais, refletido pelas mudanças nas propriedades físicas da dentina. Isso evidencia a importância dos dentifrícios como agentes modificadores da superfície, o que pode ser promissor no manejo da hipersensibilidade dentinária.

Fomento: CNPq (125287/2023-2)

Prevalência de colagem de fragmento: estudo retrospectivo em um centro especializado em traumatismos dentários

Camila Arissa Nakamura[1] (0009-0008-1927-7567), Mariana Podadeiro[1] (0000-0001-7903-2168), Anna Carolina Cenci Matick Rombaldo[1] (0000-0002-9886-2666), Nair Narumi Orita Pavan[1] (0000-0003-0931-3241), Alfredo Franco Queiroz[1] (0000-0002-4988-2783), Raquel Sano Suga Terada[1] (0000-0003-1344-9870)

[1] Departamento de Odontologia, Universidade Estadual de Maringá, Maringá, Paraná, Brasil

A colagem de fragmentos é um tratamento conservador para casos de fraturas dentárias, com ou sem envolvimento pulpar, e deve ser considerada como uma alternativa a ser explorada, pois traz muitos benefícios ao preservar a estética e restaurar adequadamente os guias oclusais. O objetivo deste estudo foi avaliar a prevalência de colagem de fragmentos dentários em pacientes com trauma dental não complicado atendidos em um Centro Especializado Maringaense em Traumatismo Dental (CEMTrau), no período de 2008 a 2022. Foi realizado um levantamento transversal e retrospectivo dos prontuários dos pacientes nas dependências da Clínica Odontológica. Em uma planilha Exel foram computados os seguintes dados: data do tratamento, sexo, idade do paciente na primeira consulta, dentes acometidos pelo trauma, número de acompanhamentos, comprometimento pulpar e meio de armazenamento do fragmento. A coleta de dados foi realizada por um único pesquisador e os dados foram analisados descritivamente. Foram incluídos 670 prontuários, sendo 1.474 dentes acometidos por trauma. 33 dentes foram submetidos à colagem de fragmento, resultando em uma prevalência de 2,2% de 2008 a 2022. O perfil mais prevalente incluiu pacientes do sexo masculino, com 11 anos de idade, os incisivos centrais superiores mais acometidos, sendo a solução salina o meio de armazenamento mais utilizado. Aproximadamente 2 acompanhamentos foram realizados e apenas 4 dentes receberam proteção pulpar. A prevalência de reinserção de fragmentos nos últimos 15 anos foi considerada baixa e as possíveis justificativas para esse resultado incluem a ausência e impossibilidade de reinserção e o desconhecimento do paciente com a técnica. O estudo aponta para a importância de campanhas de conscientização sobre o procedimento frente a traumatismos dentários seriam de grande valia no futuro.

Interação de tecnologias bioativas à dentina no potencial de obliteração de túbulos dentinários expostos por erosão

Gabriel Bertho Zimiani[1] (0000-0002-3795-7039), Caio Giorgetto Leite[1] (0000-0002-8070-9946), Mylena Proença Costa[1] (0000-0002-1396-0233), Victor Mosquim[1] (0000-0003-0442-5690), Giovanna Speranza Zabeu[1,2] (0000-0001-5044-6690), Linda Wang[1] (0000-0001-6308-2769)

[1] Departamento de Dentística, Endodontia e Materiais Odontológicos, Faculdade de Odontologia de Bauru, Universidade de São Paulo, Bauru, São Paulo, Brasil
[2] Centro de Ciências da Saúde, Centro Universitário Sagrado Coração, Bauru, São Paulo, Brasil

A exposição dentinária e sintomas de hipersensibilidade são fatores frequentemente presentes em casos de Desgaste Dentário Erosivo. Tratamentos a base de dentifrícios com potencial bioativo se tornam uma alternativa altamente promissora por unir a aceitação e acessibilidade por parte do paciente à possibilidade de interação ativa e positiva com o tecido biológico, reduzindo os efeitos da sensibilidade. Este estudo in vitro, paralelo e cego, teve como objetivo comparar produtos à base de diferentes tecnologias bioativas quanto ao seu potencial de obliteração dentinária. A análise envolveu dois fatores: 1- Material, em 4 níveis: Colgate Total 12 (CT; controle), Elmex Erosion Protection (EP), Biomin F (BM) e pasta S-PRG a 5% (SPRG); e 2- Condição, em 2 níveis: hígido (H) e erodido (E). Terceiros molares humanos hígidos tiveram suas coroas seccionadas para exposição da dentina, polidas e lavadas em ultrassom para a realização dos testes. Metade dos espécimes foi submetida a desafio erosivo (ácido cítrico 0,1%; pH=2,5; 4 imersões/ 90s/ 5 dias), e todos receberam a aplicação dos materiais (slurry, 1:3, dentifrício:água deionizada). Os espécimes foram avaliados quanto à Microdureza de Superfície (MS; n=6), com 3 leituras Knoop por espécime (10gF/10s) e por análise qualitativa de superfície por microscopia eletrônica de varredura (MEV). A análise dos dados quantitativos foi processada através dos testes ANOVA a 2 critérios de medidas repetidas e post-hoc Tukey (<0,05). Na análise de MS, o fator condição foi o único significativo, de forma que o protocolo erosivo reduziu a MS. As imagens de MEV mostraram maior potencial obliterador para H em relação a E para todos os materiais, sendo SPRG>EP>BM. EP e SPRG apresentaram desempenho semelhante para E. Conclui-se que o potencial de obliteração dos materiais bioativos é consideravelmente impactado pelo volume e severidade da exposição dentinária, sendo EP e SPRG os materiais mais promissores para a utilização nesses casos.

Fomento: FAPESP (2022/10823-3); Programa de Educação Tutorial (PET)

Visão do paciente sobre restaurações dentárias: comparação da avaliação visual indireta com escaneamento intraoral

Marcelo José Palma Fernandes[1] (0009-0006-2867-9483), Marianna Soares Nogueira Borges[2] (0000-0001-9330-2670), Gabriela Greghi de Carvalho[2] (0000-0002-9211-507X), Bruna Neves de Freitas[2] (0000-0001-7523-837X), Karen Pintado-Palomino[2] (0000-0002-5677-3673), Camila Tirapelli[2] (0000-0001-5020-6515)

[1] Faculdade de Medicina Dentária, Universidade do Porto, Porto, Portugal
[2] Departamento de Materiais Dentários e Prótese, Faculdade de Odontologia de Ribeirão Preto, Universidade de São Paulo, Ribeirão Preto, São Paulo, Brasil

A decisão de reparar ou substituir restaurações de resina composta em dentes anteriores e posteriores pode ser influenciada pela avaliação do paciente. O objetivo deste estudo foi comparar a visão do paciente em relação às suas restaurações de resina composta anteriores e/ou posteriores utilizando o exame visual através de um espelho normal, espelho com 2x de ampliação e com um scanner intraoral**.** As restaurações de resina composta foram avaliadas utilizando o critério "visão do paciente" da Federação Dentária Internacional (FDI). Inicialmente, o paciente avaliou a restauração através de um exame visual num espelho e, após um período de uma semana, avaliou a mesma restauração através da imagem do scanner intraoral. De acordo com o critério "visão do paciente", o paciente atribuiu uma pontuação de 1 a 5, de acordo com a escala de Likert. Em seguida, quando a pontuação era menor que 4, ele precisou avaliar a restauração com as razões de insatisfação em um questionário, de acordo com os critérios do FDI. A estatística descritiva foi realizada para observar as frequências dos escores. O teste de Kruskal -Wallis foi utilizado para comparar os escores e os motivos de insatisfação. Como resultado, observou-se que há diferença estatística ($P<0,0001$). O escore 4 prevaleceu em todas as avaliações, com diferença significativa para os fatores "cor inadequada" e "contorno inadequado" como resposta ao escore fornecido. Além disso, os pacientes foram mais críticos no espelho com ampliação e na análise do IOS. Conclui-se que, comparando os três métodos, o espelho normal não permitiu que as restaurações fossem visualizadas com qualidade, quando comparado aos outros métodos. De acordo com a avaliação dos pacientes, quanto melhor a visualização com ampliação da restauração, mais crítico o paciente é com a avaliação da mesma restauração. Assim, a ampliação é um bom aliado para avaliar a decisão de manter ou reparar restaurações de resina composta.

Fomento: FAPESP (2022/16501-8), CAPES (001)

Análise das propriedades ópticas dos substratos dentários submetidos à diferentes clareamentos com ou sem LED violeta.

Jully Anna Cardoso Correa[1] (0009-0003-2938-5813), Lara Maria Bueno Esteves[2] (0000-0002-4032-6502), Karen Milare Seicento Aidar[2] (0000-0003-1046-4792), André Luiz Fraga Briso[2] (0000-0002-6126-1760), Marjorie de Oliveira Gallinari[1,2] (0000-0002-1804-9625)

[1] Centro Universitário de Santa Fé do Sul, Faculdade de Odontologia de Santa Fé do Sul, Santa Fé do Sul, São Paulo, Brasil
[2] Departamento de Odontologia Preventiva e Restauradora, Faculdade de Odontologia de Araçatuba, Universidade Estadual Paulista, Araçatuba, São Paulo, Brasil.

O LED violeta (VIO) tem como objetivo de clarear os dentes sem o uso de géis clareadores, mas pouco se sabe sobre os efeitos desta luz nas propriedades ópticas dos elementos dentários. Este estudo teve como objetivo avaliar a translucidez e alteração cromática obtidas nas superfícies dentárias e camadas mais profundas de dentes tratados com VIO em tratamento clareador, associado ou não ao peróxido de hidrogênio (PH) 35% e ao peróxido de carbamida (PC) 10%. Para tanto, 180 dentes bovinos foram divididos aleatoriamente em 6 grupos: PLA-NL – gel placebo e sem luz; PLA-VIO – gel placebo e VIO; PH35-NL – gel PH 35% e sem luz; PH35-VIO – gel PH 35% e VIO; PC10-NL – gel PC 10% e sem luz; PC10-VIO – gel PC 10% e VIO. Os grupos que receberam PH 35% foi realizado apenas uma sessão clareadora de 45 minutos e os grupos que receberam PC 10% foi realizado apenas uma semana de clareamento (8 horas diárias). Os espécimes dos grupos PLA-VIO e CP10-VIO foram submetidos a 3 sessões de irradiação com luz violeta durante 21 minutos em cada sessão. O grupo HP35-VIO foi submetido a 21 minutos de irradiação de LED violeta durante a aplicação do gel clareador. Após os procedimentos clareadores foram realizadas análises de alteração de cor superficial e profunda, e translucidez. Os dados foram submetidos aos testes ANOVA 2 critérios e seguido do teste Tukey com nível de significância de 5%. O uso isolado do VIO (PLA-VIO) apresentou diferença estatística dos demais grupos na análise de cor superficial (CIEDE2000) tanto em esmalte quanto em dentina, porém na análise separa das fatias observou-se diferença estatística apenas em esmalte. Apenas o grupo PH 35% apresentou diferença estatística na translucidez quando comparados os géis clareadores (esmalte e dentina). Portanto, pode-se concluir que o uso isolado da luz violeta foi eficaz apenas no esmalte (fatia),mas quando o efeito clareador do esmalte se sobrepõe à dentina (fundo), a irradiação foi eficaz no efeito clareador da dentina.

Fomento: FAPESP (2019/00020-8)

37º COB

CONGRESSO ODONTOLÓGICO DE BAURU

PROFª DRª LINDA WANG

15 A 18 DE MAIO DE 2024

Dentistica e Materiais Odontológicos

APRESENTAÇÃO PAINEL - GRADUAÇÃO
CASO CLÍNICO/PROJETO DE EXTENSÃO/REVISÃO DE LITERATURA

Desempenho estético das resinas unicromáticas: uma revisão de literatura

Lorena Maurino Domingues Oliveira[1] (0000-0002-4048-9918), Ana Beatriz Mori Huss (0000-0002-2401-2263)[1], Vanessa Cristina Veltrini[1,2] (0000-0003-1343-9269), Carina Gisele Costa Bispo[1,3] (0000-0003-1344-9870)

[1] Centro de Odontologia, Universidade Estadual de Maringá, Maringá, Paraná, Brasil
[2] Departamento de Estomatologia, Universidade Estadual de Maringá, Maringá, Paraná, Brasil
[3] Departamento de Dentística, Universidade Estadual de Maringá, Maringá, Paraná, Brasil

As resinas compostas são materiais muito utilizados mundialmente, porém, demanda técnicas estratificadas, necessitando de uma seleção de cor precisa. Buscando um menor tempo de trabalho e facilidade de aplicação, foram criadas as resinas unicromáticas de “efeito camaleão”, que busca atingir coloração idêntica ao dente com apenas uma resina. A resina unicromática atua através de uma “tecnologia cromática inteligente”, não possui pigmentos em sua composição. Suas características ópticas refletem a cor baseada no comprimento de onda de luz das paredes circundantes e de fundo do substrato dental sem a incorporação de corantes em sua matriz. Essa reflexão de cores é também influenciada pelo tamanho e a distribuição das partículas de carga. O objetivo deste estudo foi realizar uma revisão de literatura sobre o desempenho estético das resinas unicromáticas. Os artigos científicos foram selecionados através de uma busca nas bases de dados scielo, google acadêmico e pubmed, utilizando as palavras chaves: “Universal shade”, “Monochromatic”, “Omnichroma”. Os artigos incluídos foram publicados nos últimos dez anos, ao total 19 artigos foram selecionados. A literatura disponível considera esta resina como versátil, pois pode ser utilizado em restaurações em dentes anteriores e posteriores, excluindo a necessidade de estratificação, além de permitir maior tempo de trabalho clínico sob a luz do refletor, melhor polimento, resistência superior à flexão, compressão do material e manuseio fácil. Podemos concluir que, as reinas unicromáticas são materiais promissores no mercado apresentando um bom desempenho estético, estudos de longo prazo são importantes ainda para compreender propriedades físicas e mecânicas ao longo do tempo desse material.

Fomento: Fundação Araucária de apoio ao desenvolvimento científico e tecnológico

Efeito do tempo de polimento nas propriedades físicas das resinas compostas

Leonardo Urbieta Portillo[1] (0009-0006-2866-2753), Rusylene de Sá Fernandes Cá[1] (0000-0002-8286-2012), Luciane Massaroto Gonçalves Machado[2] (0000-0002-4371-7808), Margareth da Silva Coutinho[1] (0000-0002-1278-1954), Danielle Ferreira Sobral-Souza[1,2] (0000-0001-6147-964X)

[1] Departamento de Dentística, Faculdade de Odontologia, Universidade Federal de Mato Grosso do Sul, Campo Grande, Mato Grosso do Sul, Brasil.
[2] Departamento de Odontologia Restauradora, Universidade Anhanguera, Campo Grande, Mato Grosso do Sul, Brasil.

A etapa de acabamento e polimento do processo restaurador evita a infiltração de bactérias, diminui a probabilidade de manchamentos, de lesões de cáries secundárias, de inflamação periodontal, melhora a adaptação marginal e proporciona lisura e brilho. Porém, há uma grande controvérsia na literatura sobre o tempo ideal para a realizar o polimento das restaurações. Assim, o objetivo desse estudo foi realizar uma revisão de literatura para avaliar se há um período para a realização do polimento, comparando as propriedades físicas das resinas a curto e longo prazo. Foram utilizadas as seguintes palavras-chave: “composite resin”, “dental polishing” e “time”, combinadas com o operador booleano “AND” para integrar as buscas. Foram utilizadas Pubmed e Scielo como base de dados, com filtro de ano de 2012 a 2022, sendo considerado artigos nos idiomas inglês e português. Um total de 134 artigos foram encontrados e 13 foram lidos na íntegra. Os resultados mostraram as propriedades avaliadas: microinfiltração, rugosidade superficial, microdureza superficial, brilho e estabilidade de cor. As resinas avaliadas demonstraram alterações significativas nestas propriedades, variando de acordo com o protocolo de polimento. Os Sistemas de múltiplos passos de polimento apresentaram melhor desempenho das propriedades analisadas. Para avaliação da formação de fendas marginais, observou-se que a integridade marginal é melhor com o polimento após 24 horas, quando comparada ao imediato. Quanto à estabilidade da cor, observou-se que não há diferença significativa entre diferentes tempos de polimento mas, é polimento dependente. Assim, conclui-se que a maioria das propriedades avaliadas não são influenciáveis pelo tempo que é realizado o polimento, com exceção da fenda marginal, mas, a preservação dessas propriedades é material e sistema de polimento dependente. Os sistemas de polimento compostos por óxido de alumínio ofereceram melhores resultados, assim como os sistemas de múltiplos passos.

Importância da atuação profissional-paciente no sucesso terapêutico da Odontologia de Mínima Intervenção

Enzo Cardozo Nakamura[1], Mylena Proença Costa[2] (0000-0002-1396-0233), Júlia Pereira Bicalho[1], Marina Ciccone Giacomine[2,3] (0000-0002-9886-7264), Natalino Lourenço Neto[4] (0000-0003-0227-0349), Linda Wang[2] (0000-0001-6308-2769)

[1] Faculdade de Odontologia de Bauru, Universidade de São Paulo, Bauru, São Paulo, Brasil
[2] Departamento de Dentística, Endodontia e Materiais Odontológicos, Faculdade de Odontologia de Bauru, Universidade de São Paulo, Bauru, São Paulo, Brasil
[3] Departamento de Dentística, Centro Universitário das Faculdades Integradas de Ourinhos, Ourinhos, São Paulo, Brasil
[4] Departamento de Odontopediatria, Ortodontia e Saúde Coletiva, Faculdade de Odontologia de Bauru, Universidade de São Paulo, Bauru, São Paulo, Brasil

O diagnóstico e abordagem precoces, tratamento individualizado e colaboração ativa com atuação simultânea profissional-paciente, são fatores que desempenham papel crucial no sucesso do tratamento odontológico. O emprego de abordagens preventivas/terapêuticas baseadas no Cuidado Centrado na Pessoa permite uma condução dinâmica do tratamento considerando as particularidades de cada paciente e seu cenário atual. Paciente do sexo masculino, 12 anos, se apresentou com queixa de cárie e apinhamento dentário. No exame intraoral, apresentou acúmulo de biofilme generalizado, retenção prolongada de dentes decíduos (63, 64, 65 e 85), segundos molares inferiores semi-irrompidos e doença cárie ativa com lesões de mancha branca acentuadas nas regiões cervicais em interproximais de áreas com apinhamento. Após evidenciação de placa, profilaxia (pasta Pro Care Gel - Shofu), e orientação detalhada de dieta e técnica de escovação, foram realizadas as exodontias dos dentes decíduos. A aplicação de verniz fluoretado (Duraphat - Colgate) para remineralização das manchas brancas foi conduzida em todas as lesões ativas e o reforço das instruções de higiene foi realizado em todas as sessões. O planejamento inicial que incluía o selamento oclusal dos dentes 37 e 47 foi alterado e dispensado após melhora evidente na condição bucal e colaboração ativa do paciente. A adequação do meio bucal é uma etapa essencial no tratamento odontológico, sendo capaz de contribuir significativamente na praticidade e eficácia da escovação. Abordagens que incluam o diagnóstico e tratamento precoce e atuação nos fatores etiológicos da doença potencializam o alcance da saúde bucal através de procedimentos cada vez menos invasivos. Esses fatores, associados à motivação e colaboração do paciente são determinantes para o sucesso do tratamento pautado nos princípios da Mínima Intervenção.

Integração da Ortodontia e Dentística Restauradora na reabilitação estética e funcional: relato de caso

Luana Cardoso da Trindade[1] (0009-0000-8316-9845), Isabela Ficagna Oshiro[1] (0009-0003-2829-5023), Luciane Massaroto Gonçalves Machado[2] (0000-0002-4371-7808), Alejandra Hortencia Miranda González[2] (0000-0003-2982-8736)

[1] Universidade Federal de Mato Grosso do Sul, Campo Grande, Mato Grosso do Sul, Brasil
[2] Universidade Anhanguera, Universidade para o Desenvolvimento do Estado e da Região do Pantanal, Campo Grande, Mato Grosso do Sul, Brasil.

A estética do sorriso é uma demanda crescente na Odontologia. A Ortodontia é uma via importante para possibilitar a reabilitação do sorriso em conjunto com outras especialidades. Esse relato de caso traz uma abordagem interdisciplinar, envolvendo a Ortodontia e a Dentística Restauradora no diagnóstico e tratamento, mostrando a valia desta integração para estabelecimento de um novo sorriso. Paciente do sexo masculino, GFAM, de 20 anos de idade, queixava-se do alinhamento e estética de seus dentes. O tratamento ortodôntico se iniciou em outubro de 2021, com duração de 2 anos e 6 meses. Após a finalização da primeira etapa, o caso foi encaminhado para início do protocolo restaurador nos elementos dentários anteriores superiores. Para o planejamento do caso foi utilizado o escaneamento digital das arcadas do paciente, remoção dos braquetes no arquivo digital e impressão dos mesmos. Assim, os modelos 3D impressos foram montados em articulador semi-ajustável para planejamento dos acréscimos em resina composta, avaliação dos movimentos excursivos e posterior enceramento diagnóstico do caso. Com o planejamento finalizado, o paciente foi encaminhado para remoção do aparelho ortodôntico, guias de silicone foram confeccionadas a partir dos modelos encerados e, assim, iniciou-se o processo restaurador. Após as restaurações estéticas, feitas com a resina composta direta FORMA- ULTRADENT, o paciente retornou ao ortodontista para confecção e instalação das placas de contenção e finalização do caso. De acordo com o exposto, considera-se a integração interdisciplinar da Ortodontia e da Dentística Restauradora indispensável para a conclusão e sucesso do tratamento, suprindo as necessidades funcionais e estéticas do paciente, além de contribuir no aspecto psicológico.

Pino de fibra de vidro em reabilitação funcional de elemento dentário multirradicular: relato de caso

Giovanna Delgado Jacoia[1] (0000-0003-2813-7159), Dora Isabel de Sousa Martins Freitas[1] (0000-0002-6252-2897), Selene Paiva Paraguassu[1] (0000-0003-0717-3118), Adilson Yoshio Furuse[1] (0000-0003-4705-6354)

[1] Departamento Dentística, Endodontia e Materiais Odontológicos, Faculdade de Odontologia de Bauru, Universidade de São Paulo, Bauru, São Paulo, Brasil.

Existe uma maior dificuldade na estabilidade de materiais restauradores quando o dente apresenta uma grande destruição coronária, seja por extensas lesões de cáries ou traumatismos dentários. Em vista disso, dependendo da quantidade de estrutura dentária perdida torna-se imprescindível a utilização de um retentor intrarradicular com a finalidade de promover maior retenção e estabilidade da restauração. Um retentor que pode ser utilizado é o pino de fibra de vidro, pois ele possui o módulo de elasticidade semelhante ao da dentina, o que resulta em menor risco de fratura radicular. Relato de caso: paciente do sexo feminino, 28 anos, procurou a clínica escola da FOB-USP com queixa principal de “a coroa do meu dente não segura e já foi cimentada várias vezes”. Após a anamnese, exame clínico e radiográfico observou-se que o dente 26 possuía tratamento endodôntico satisfatório, porém a coroa posteriormente usada pela paciente não apresentava retenção satisfatória. Como tratamento restaurador foi realizado a desobturação e cimentação de dois pinos de fibra de vidro no conduto disto-vestibular e palatino com o cimento resinoso dual (RelyX – 3M), seguido de confecção de núcleo em resina composta, preparo para coroa total, moldagem de trabalho com silicone de adição (Express XT – 3M), confecção do registro de mordida e posteriormente cimentação de coroa de dissilicato de lítio. O uso do pino de fibra de vidro mostra-se uma excelente opção para o tratamento reabilitador de dentes extensamente destruídos. A confecção de dois pinos intrarradiculares serviu para aumentar a resistência, levando assim a absorver melhor as cargas mastigatórias. Desse modo, conclui-se que o pino de fibra de vidro é uma ótima opção reabilitadora, uma vez que ele devolve tanto o aspecto funcional como o estético, além de promover maior longevidade da restauração.

Restabelecimento da harmonia do sorriso com resina composta direta pela técnica de estratificação: relato de caso

Mariana Macedo Carmona[1] (0000-0003-1581-523X), Heloísa Pedro Facina[1] (0009-0001-5998-5866), Mariana Podadeiro de Andrade[1] (0000-0001-7903-2168), Aline Akemi Mori[1] (0000-0003-0910-3113)

[1] Departamento de Odontologia, Universidade Estadual de Maringá, Maringá, Paraná, Brasil

Resinas compostas são materiais restauradores estéticos com excelentes propriedades físico-mecânicas, polimento superficial e resistência ao desgaste. É um material versátil e popular, apresenta elevada resistência de união com as estruturas dentárias, permitindo tratamentos estéticos, conservadores, com custo acessível e manutenção simplificada. Relato de caso: Paciente I.M.C., sexo feminino, 54 anos, compareceu ao consultório insatisfeita com as facetas de resina composta em incisivos superiores e com o tamanho de seus dentes. Durante a avaliação inicial observou-se manchas e infiltrações nas facetas, boa higiene oral e saúde periodontal. Para obtenção de estética e harmonia oral foi realizado moldagem para enceramento diagnóstico nos elementos 11, 12, 13, 14, 15, 21, 22, 23, 24 e 25 e confecção de um guia para mock up com silicone por condensação. Foram removidas as restaurações antigas com pontas diamantadas de granulação fina e realizada restauração pela técnica direta, estratificada com resinas compostas híbridas e nanoparticuladas, e a utilização de adesivo puro. Após a realização da reanatomização dos 10 elementos dentários foram realizados acabamento e polimento final das restaurações, assim como ajuste oclusal minucioso. A resina composta foi o material restaurador de escolha neste caso por ser uma alternativa mais acessível quando comparada a outros procedimentos, além de alcançar resultados estéticos de excelência. Além disso, foi considerada a importância do planejamento para casos de reabilitações estéticas, tendo sido realizado, no caso, com enceramento diagnóstico e confecção do guia de mock up. Esse procedimento permite ao profissional entregar tanto estética quanto função, proporcionando um tratamento conservador e com longevidade clínicaConclui-se que as reabilitações estéticas utilizando resina composta em dentes anteriores são procedimentos viáveis a se atingir resultados satisfatórios.

Restauração da estética em paciente com desgaste dental - abordagem com facetas aditivas

Sofia Takeuchi Prestes[1], João Otávio Ribeiro dos Santos[1], Artur Henrique Caldeira Carvalho[1], Andrea Freire (0000-0002-1741-5857) [1]

[1] Faculdade de Odontologia, Universidade Federal de Mato Grosso do Sul, Mato Grosso do Sul, Brasil

O objetivo do presente trabalho é relatar a execução de facetas pelo método aditivo em paciente com desgaste dental e queixa estética. Paciente H.L.O.N, sexo feminino,51 anos de idade, apresentou-se em busca de atendimento na Faculdade de Odontologia da Universidade Federal de Mato Grosso do Sul (Faodo/UFMS) queixando-se da estética anterior dos seus dentes. Durante o exame clínico, constatou-se a presença de desgaste incisal nos elementos dentários 13 ao 23 e 33 ao 43, assim como a presença de diastema entre o 11 e o 21. A vestibular dos dentes ântero-superiores encontrava-se desgastada. A anamnese confirmou o diagnóstico de lesões não cariosas, devido a erosão dental e bruxismo de vigília. O planejamento envolveu orientação e conscientização da paciente, execução de moldagens, montagem em articulador semi-ajustável seguida da realização de enceramento diagnóstico. Foi realizado um *mock-up* com uso de resina bisacrílica, para verificação da estética e necessidade de ajustes. O clareamento dental caseiro supervisionado foi indicado previamente às restaurações. Posteriormente, iniciou-se o restabelecimento da estética pela técnica aditiva com resina composta, primeiramente os dentes ântero-superiores foram restaurados e na sequência os ântero-inferiores. Guias de silicone auxiliaram na obtenção da altura incisal e as resinas compostas empregadas foram: em caninos, esmalte A2, corpo A3 (Z350, 3M Espe), enquanto nos incisivos utilizou-se esmalte A2, corpo A2 (Z350, 3M Espe) e translúcido T Neutral (Opallis, FGM). Após a conclusão dos procedimentos restauradores, em outra sessão, foi executado o acabamento, texturização e polimento das restaurações com discos abrasivos, ponta multilaminada, borrachas abrasivas, feltro e pasta diamantada. O resultado estético obtido atendeu a expectativa da paciente e solucionou a sua queixa por meio de procedimentos minimamente invasivos. As facetas realizadas pela técnica aditiva preservaram a estrutura dental já desgastada.

Restaurações em resina composta como solução para pequenos ajustes estéticos

Yasmin dos Santos Rodrigues[1], Giovanna Speranza Zabeu[1] (0000-0001-5044-6690), Maria Silvia de Lima[2] (0009-0007-3803-2031), Maria Cecília Veronezi[2] (0000-0001- 5604-6081), Letícia Ferreira de Freitas Brianezzi[3] (0000-0002-9488-9140), Karin Cristina da Silva Modena[1] (0000-0002-0926-1253)

[1] Centro de Ciências da Saúde, Centro Universitário Sagrado Coração, Bauru, São Paulo, Brasil
[2] Instituto Cecília Veronezi, Bauru, São Paulo, Brasil
[3] Centro Universitário Sudoeste Paulista, Avaré, São Paulo, Brasil

Os pacientes têm buscado, de maneira mais enfática ultimamente, procedimentos odontológicos com o intuito de melhorar a harmonia dental, visto a grande influência do modelo de beleza sugeridos e divulgados pela mídia. Como uma solução mais conservadora e menos invasiva, as resinas compostas são grandes aliadas para esta finalidade. A paciente compareceu ao Instituto Cecília Veronezi com queixa a respeito de uma restauração insatisfatória, com cor alterada na mesial do dente 11 e da anatomia da borda incisal dos incisivos laterais e caninos superiores. Como se tratava de pequenos ajustes estéticos, o planejamento consistiu em reanatomização com resina composta dos incisivos laterais e caninos e substituição da restauração do dente 11. Foi realizado enceramento diagnóstico para o correto planejamento e em seguida procedeu-se com o tratamento restaurador. Após uma criteriosa escolha de cor, instalou- se o isolamento absoluto, realizado o preparo mecânico e químico dos dentes e inserção da resina composta de maneira estratificada. Restaurações diretas em resina composta são excelentes opções para a reanatomização de dentes anteriores proporcionando resultados altamente satisfatórios e mimetizando as características dos dentes naturais, reproduzindo forma, tamanho e cor dada a grande opção de materiais no mercado.

Tratamento estético e restaurador para a resolução de fechamento de diastema entre incisivos centrais superiores – relato de caso

Ana Carolina Donato[1], Maria Eduarda Moraes Ruiz[1], Ana Carolina Trentino[1]

[1] Centro de Ciências da Saúde, Centro Universitário Sagrado Coração, Bauru, São Paulo, Brasil

A busca pela estética vem aumentando cada vez mais, já que os pacientes querem um sorriso perfeito. O fechamento de diastemas é um procedimento necessário para o restabelecimento da estética do sorriso. Por meio disso, este trabalho apresenta o relato de um caso clínico de fechamento de diastema utilizando a combinação da técnica direta com resina composta, associada com a técnica de clareamento dental de consultório e caseiro. Paciente do gênero feminino, 22 anos, compareceu à clínica insatisfeita com a estética do seu sorriso, pois entre os incisivos centrais superiores havia a presença de um diastema. Optou-se por um tratamento conservador, por meio do fechamento do diastema com o uso de resina composta direta, utilizando o enceramento e diagnostico digital. Foi realizado a combinação de protocolos clareadores: 1 sessão de clareamento de consultório (Peróxido de Hidrogênio a 35% - Whiteness HPBlue) e tratamento clareador caseiro através de uso de moldeira individual (Peróxido de Carbamida 22% - Whiteness Perfect) por 2 horas diárias durante 21 dias. Após a finalização do processo clareador, a fase restauradora foi iniciada com o enceramento diagnóstico digital e realização do mock-up com bysacrilica. Foram realizadas as restaurações diretas de resina composta (Vittra A1E) com auxílio de guia palatino de silicona, baseado no enceramento digital para ter maior previsibilidade do resultado final. Após 24 horas das restaurações finalizadas, procedeu-se o polimento final. Diante deste caso, é possível observar a importância da integralidade dos procedimentos estéticos e pouco invasivos como o clareamento dental, processos digitais e o uso da técnica direta com resinas compostas, para um resultado de sucesso na reabilitação estética e funcional do sorriso sem nenhum desgaste à estrutura dental, especialmente se tratando de paciente jovens, contribuindo para a satisfação da paciente.

Tratamento expectante: abordagem clínica do diagnóstico a técnica – Relato de caso

Livia Vicente[1] (0009-0007-8795-9917), Juan Domingos Portes[1] (0009-0008-7561-7255), João Gabriel Perozo Bortoloto[2] (0000-0001-9273-1887), Linda Wang[1](0000-0003-4640-7706), Marina Ciccone Giacomini[1] (0000-0002-9886-7264).

[1] Departamento de Dentística, Endodontia e Materiais Odontológicos, Faculdade de Odontologia de Bauru, Universidade de São Paulo, Bauru, São Paulo, Brasil
[2] Departamento de Odontopediatria, Ortodontia e Saúde Coletiva, Faculdade de Odontologia de Bauru, Universidade de São Paulo, Bauru, São Paulo, Brasil

O tratamento expectante (TE) é uma estratégia clínica aplicada em caso no qual não seja possível realizar a remoção seletiva do tecido cariado. Para um bom prognóstico do TE, o dente deve apresentar vitalidade pulpar e passível de realizar um bom vedamento marginal da cavidade. Paciente de gênero feminino, 36 anos, compareceu à clínica de Dentística com a queixa principal de sensibilidade na região superior direita da maxila e estética. Após o exame clínico, foi constatado uma lesão de cárie profunda no dente 15 e então foram realizadas radiografia periapical e interproximal e observou-se a ausência de lesão periápice e resposta positiva ao teste de sensibilidade pulpar e teste de percussão. Diante dos achados clínicos, foi realizado o TE do dente 15. O TE ocorreu em 2 sessões com intervalo de 60 dias. Na 1ª sessão, foi realizada a remoção da dentina cariada das paredes circundantes e da parede pulpar a remoção foi feita criteriosa com colher de dentina, seguida da lavagem com água de cal. Com a cavidade limpa e seca, aplicou-se pasta de hidróxido de cálcio e selamento provisório com cimento de ionômero de vidro (CIV) químico. Na 2ª sessão, o teste de sensibilidade foi positivo e na radiografia interproximal observou-se a formação de uma barreira de dentina terciária. A cavidade foi reaberta, toda a dentina cariada remanescente foi retirada e então foi realizado o capeamento pulpar indireto com cimento de hidróxido de cálcio e CIV forrador. Em seguida, foi realizado condicionamento ácido seletivo em esmalte por 30s e aplicação do Scotchbond Multipurpose e resina composta Filtek Z350XT (3M Oral Care) nas cores cor B2E e A2B. Foi realizado ajuste oclusal e acabamento e polimento da restauração. Conclui-se que o TE se foi eficaz na proteção contra a necessidade de realização da manutenção do órgão pulpar, sendo uma abordagem de mínima intervenção dentro do cenário clínico e individualizando a conduta e as escolhas das técnicas conforme for necessário.

Colagem de fragmento dentário como uma abordagem conservadora no tratamento de dente fraturado: relato de caso

Vitor Hugo Oliveira Cavalheri[1] (0009-0001-4156-406X), Luiza de Carli Grieleitow[1] (0009-0004-8471-9078), Victor Augusto Alves Bento[1] (0000-0003-0558-4239), Luciana Mara Negrão Alves[1] (0000-0002-7487-5147), Andrea Freire de Vasconcelos Eckelberg[1] (0000-0002-1741-5857), João Felipe Besegato[1] (0000-0001-8747-779X)

[1] Faculdade de Odontologia, Universidade Federal de Mato Grosso do Sul, Campo Grande, Mato Grosso do Sul, Brasil

O tratamento de dentes fraturados representa um desafio clínico no qual diversas abordagens são possíveis, incluindo a colagem do fragmento dentário quando o mesmo está disponível e viável. O objetivo deste estudo foi relatar o tratamento realizado em uma paciente vítima de violência doméstica a fim de reestabelecer a estética e função de um incisivo central superior direito (11). Paciente, sexo feminino, 26 anos, compareceu à Faculdade de Odontologia da UFMS queixando-se de um dente fraturado. Após anamnese e exame físico foi observada fratura coronária e tratamento endodôntico satisfatório do elemento 11 e ausência de invasão do espaço biológico. Na consulta inicial, a paciente possuía o fragmento dentário, o qual foi armazenado em água destilada. Considerando o tipo de fratura, a disponibilidade e viabilidade do fragmento e uma abordagem conservadora, foi proposto e aprovado pela paciente, a cimentação de um pino de fibra de vidro e a posterior colagem do fragmento dentário. O canal radicular foi desobturado para a cimentação de um pino de fibra de vidro utilizando cimento resinoso dual autoadesivo (RelyX U200, 3M ESPE) e um núcleo de preenchimento com resina composta foi confeccionado. Em seguida, realizou-se os desgastes necessários para adaptação adequada do fragmento e uma guia de silicone de adição foi confeccionada a fim de registrar o eixo de inserção e posicionar corretamente o fragmento no momento da cimentação. Após a aplicação de um sistema adesivo convencional de 3 passos (Optibond FL, Kerr), o fragmento dentário foi reposicionado utilizando um cimento resinoso dual convencional (RelyX ARC, 3M ESPE). Ajustes oclusais foram realizados com intuito de evitar contatos prematuros. Com base nos resultados clínicos obtidos imediatamente e 30 dias após a finalização do caso, pode-se concluir que o tratamento realizado reestabeleceu de maneira satisfatória a estética, função e autoestima da paciente.

37º COB

CONGRESSO ODONTOLÓGICO DE BAURU

PROFª DRª LINDA WANG

15 A 18 DE MAIO DE 2024

Dentistica e Materiais Odontológicos

APRESENTAÇÃO PAINEL - PÓS-GRADUAÇÃO
PESQUISA/REVISÃO SISTEMÁTICA

Efeito da aplicação de dessensibilizantes com adição de quitosana previamente ao clareamento dental

Marcos Roberto de Lima Benati[1] (0000-0002-6289-8114), Júlia Barbato[2], Luís Otávio Passos[2], Carolina Meneghin Barbosa[2] (0000-0003-3223-3952), Renata Siqueira Scatolin[2] (0000-0003-4890-8096), Laura Nobre Ferraz[2] (0000-0002-6234-8913)

[1] Departamento de Dentística, Faculdade de Odontologia de Piracicaba, Universidade Estadual de Campinas, Piracicaba, São Paulo, Brasil
[2] Departamento de Dentística, Centro Universitário da Fundação Hermínio Ometto, Araras, São Paulo, Brasil

O objetivo deste estudo in vitro foi avaliar a adição de quitosana a 2% e 5% aos dessensibilizantes sobre as propriedades físicas do esmalte dental previamente ao clareamento com peróxido de hidrogênio a 35%. Espécimes de esmalte bovino foram pigmentados com solução de chá preto e aleatorizadas em 7 grupos de acordo com o dessensibilizante a ser utilizado (n=12): sem dessensibilizante (controle negativo); NaF 2%; NaF 2% + Qui 2%; NaF 2% + Qui 5%; NaF 2% + KNO_3 5%; NaF 2% + KNO_3 5%+ Qui 2%; NaF 2% + KNO3 5% + Qui 5%. Foram realizadas 3 sessões de clareamento dental com peróxido de hidrogênio a 35%. Previamente a aplicação do peróxido de hidrogênio foi realizada a aplicação dos dessensibilizantes. As análises realizadas foram: índice de clareamento (WID), alteração de cor (ΔE00), microdureza de superfície (KHN), rugosidade média bidimensional (ΔRa), microscopia eletrônica de varredura (MEV) após 14 dias da última sessão de clareamento. Os dados foram submetidos à ANOVA 1 fator com pós-teste de Tukey ou de Bonferroni para os dados onde realizou- se análise de medidas repetidas (α=5%). Não houve diferença significativa de ΔE00 entre os grupos. Para ΔWID, os grupos contendo quitosana apresentaram as menores médias. Todos os grupos apresentaram aumento da Ra entre T0-T3 e diminuição da KHN, entretanto, os grupos contento quitosana apresentaram as menores perdas de microdureza em relação ao grupo sem dessensibilizante. Conclui-se que a adição de quitosana aos dessensibilizantes previamente ao clareamento dental resultou em uma menor perda de microdureza de superfície sem interferir na eficácia do clareamento dental.

Efeito do ciclo mastigatório *in vitro* na adesão de selantes de fossas e fissuras em dentes permanentes

Etiene Faria Aguiar[1] (0009-0001-3165-7051), Matheus Ferreira Janjulio[1] (0009-0006-8666-1126), Renan Leonardi de Oliveira Rigotti[1] (0000-0003-2474-3952), Maria Cristina Borsatto[2] (0000-0003-1386-1590), Rodrigo Galo[1] (0000-0002-9195-7689)

[1] Departamento de Materiais Dentários e Prótese, Faculdade de Odontologia de Ribeirão Preto, Universidade de São Paulo, Ribeirão Preto, São Paulo, Brasil
[2] Departamento de Clínica Infantil, Faculdade de Odontologia de Ribeirão Preto, Universidade de São Paulo, Ribeirão Preto, São Paulo, Brasil

O selamento de fossas e fissuras é susceptível ao desgaste por uma série de fatores, mas não se sabe ao certo qual influência o dente antagonista tem sobre a resistência da interface entre o dente e material. Assim, o objetivo deste estudo *in vitro* foi investigar a resistência ao cisalhamento do selante de fossas e fissuras após aplicações de cargas mastigatórias. O estudo envolveu três fatores: 1- selante em dois níveis: Fluroshield e Vitremer; 2- contaminação em dois níveis, com ou sem saliva; e 3- Ensaio em saliva artificial com dois níveis, com ou sem flúor. 80 dentes foram utilizados para o preparo dos antagonistas; fez-se duas secções de cada dente e em seguida fixou-os em resina epóxica. 160 dentes de trabalho (n=10) foram preparados e fixados em resina epóxica. Os dentes foram condicionados e metade das amostras passou por contaminação salivar. Depois foram distribuídos aleatoriamente para serem restaurados. Após isso, foram armazenados em água destilada a 37ºC por 48h e termociclados em banhos alternados a 5 e 55ºC (500 ciclos). Foram submetidos a teste tribológico (4mm - *stroke*), teste de cisalhamento (50kgf; 0,5mm/min) e análises química (espectroscopia de massa com plasma indutivamente acoplado), morfológica (microscopia eletrônica de varredura) e estatística [Análise de variância e teste complementar de Duncan ($P < 0.05$)]. Os valores de resistência ao cisalhamento de ambos os selantes diminuíram com o aumento da carga aplicada nos ensaios triboquímicos. O Vitremer apresentou os menores valores de resistência ao cisalhamento quando comparado com o Fluroshield, em todas as condições experimentais. Conclui-se que as cargas mastigatórias influenciam na resistência dos materiais de selamento e que os selantes resinosos apresentam uma vantagem mecânica em relação aos ionoméricos.

Fomento: FAPESP (09/14832-2, 10/05834-9)

Efeitos citotóxicos de coroas provisórias nas células gengivais: uma revisão sistemática

Matheus de Castro Costa[1] (0000-0001-7689-2226), Maria Paula Novaes Camargo Manna[2] (0000-0002-9315-1507), Ruth Venâncio Fernandes Dantas[2] (0000-0003-4085-1187), Diana Gabriela Soares[1] (0000-0002-1485-6104), Hugo Ramalho Sarmento[3] (0000-0001-6877-2478), Maria Ângela Pita Sobral[2] (0000-0003-0976-3031)

[1] Departamento de Dentística, Endodontia e Materiais Odontológicos, Faculdade de Odontologia de Bauru, Universidade de São Paulo, Bauru, São Paulo, Brasil
[2] Departamento de Dentística, Endodontia e Materiais Odontológicos, Faculdade de Odontologia de São Paulo, Universidade de São Paulo, São Paulo, São Paulo, Brasil
[3] Departamento de Prótese, Universidade Federal da Paraíba, João Pessoa, Paraíba, Brasil

Com a disponibilidade de diversos materiais no mercado para a fabricação de coroas provisórias, dúvidas, por parte dos clínicos, emergem em relação aos efeitos tóxicos destes com o tecido periodontal adjacente. Desta forma, o objetivo deste estudo foi analisar sistematicamente a literatura a respeito da citotoxicidade de materiais provisórios nas células gengivais. O levantamento bibliográfico foi realizado em seis bases de dados (Embase, LIVIVO, Pubmed, Scopus, Web of Science e ProQuest), em 23 de outubro de 2022. Os critérios de inclusão envolveram estudos que investigaram a citotoxicidade dos materiais provisórios nas células gengivais. Foram excluídos estudos que envolveram materiais restauradores experimentais, destinados a próteses/coroas definitivas e aqueles que incluíram outros tipos de células. Inicialmente, 1.739 artigos foram identificados na busca preliminar, 62 estudos foram considerados potencialmente elegíveis e apenas 31 estudos foram incluídos na análise final. A maioria dos estudos envolveram células humanas nos testes de citotoxicidade dos materiais, com o ensaio MTT sendo frequentemente empregado para verificar a viabilidade celular. Os materiais mais comumente estudados foram os quimicamente ativados (n=26), seguidos pelas resinas impressas 3D (n=24). Entre esses materiais, as resinas de impressão 3D apresentaram os menores níveis de toxicidade para as células gengivais em comparação aos quimicamente ativados. A citotoxicidade dos materiais provisórios foi influenciada por diferentes composições químicas, métodos de polimerização e pós-tratamentos. No entanto, devido à heterogeneidade dos estudos analisados, uma meta-análise não foi possível ser realizada. Portanto, embora os dados sugiram que as resinas de impressão 3D possam ser menos citotóxicas em comparação com outros materiais provisórios, a falta de consistência nos estudos destaca a necessidade de mais pesquisas nesta área.

Fomento: CAPES (88887.877799/2023-00)

Resistência ao cisalhamento da interface resina/dentina após contaminação com óleo do compressor

Sofia Garibaldi Otavio[1], Mayara Terra Marinho[2], Maria Cristina Borsato[2] (0000-0003- 1386-1590); Rodrigo Galo[1] (0000-0002-9195-7689)

[1] Departamento de Materiais Dentários e Prótese, Faculdade de Odontologia de Ribeirão Preto, Universidade de São Paulo, Ribeirão Preto, São Paulo, Brasil
[2] Departamento de Clínica Infantil, Faculdade de Odontologia de Ribeirão Preto, Universidade de São Paulo, Ribeirão Preto, São Paulo, Brasil

A presença de óleo nas seringas de ar/água de compressores de ar pode criar uma fonte potencial de contaminação devido a absorção de macromoléculas no interior dos túbulos dentinários. O objetivo deste estudo foi avaliar *in vitro* a resistência ao cisalhamento (RC) de uma resina composta Z250 [Filtek Z250] em associação com um sistema adesivo com solvente a base de acetona [Prime & Bond; 3M/ESPE] após contaminação da dentina com óleo de motor do compressor. Superfícies de dentina de 30 terceiros molares hígidos foram aleatoriamente alocadas em 4 grupos (n=15): I – sem contaminação; II - contaminação com óleo de motor; III - contaminação com óleo e aplicação de jato de ar por 20 segundos; IV – contaminação com aplicação de jato de água por 20 segundos e jato de ar por 20 segundos. A contaminação foi realizada (0,25 mL;10 s) com um jato de ar/óleo após o condicionamento com ácido fosfórico a 37%. Para a confecção da restauração foi utilizado um dispositivo metálico de travamento no qual duas matrizes de teflon em forma de meio círculo, que quando colocadas frente a frente formam um orifício circular central com 3mm de diâmetro. As amostras foram então mantidas em água destilada a 37° por 24 horas e, em seguida foram submetidas ao teste de cisalhamento em uma máquina universal de ensaios (0,5 mm/min; 50 kgf) e os dados analisados por ANOVA e teste complementar de Duncan ($p \leq 0,05$) e as fraturas foram analisadas em lupa estereoscópica (40X). As médias e os desvios padrão de RC em MPa foram: I -13,89 (1,68); II – 5,45 (0,74); III – 7,49 (0,54); IV - 9,65 (0,42). Conclui-se que a contaminação com o óleo de motor afetou a adesão de resina composta a dentina e que o processo de lavar e secar foi capaz de minimizar os efeitos deletérios da contaminação com óleo.

Fomento: FAPESP (2013/02979-4)

Rugosidade e dureza de compósitos convencionais e "bulk fill" após desafio erosivo-abrasivo

Vitória Marques Gomes[1] (0000-0002-9709-8598), Ana Paula França Barbosa Brunelli[2] (0009-0000-0306-2010), Priscila Christiane Suzy Liporoni[2] (0000-0001-6787-1167), Anderson Catelan[1] (0000-0002-5916-8655)

[1] Departamento de Odontologia Preventiva e Restauradora, Faculdade de Odontologia de Araçatuba, Universidade de Estadual Paulista, Araçatuba, São Paulo, Brasil
[2] Departamento de Odontologia, Universidade de Taubaté, Taubaté, São Paulo, Brasil

O objetivo neste estudo foi avaliar o efeito de ciclos erosivos e abrasivos na rugosidade de superfície e dureza de compósitos convencionais e "bulk fill". Espécimes cilíndricos foram confeccionados (5mm x 2mm); convencionais: Filtek P60 (P60), Filtek Z250 (Z250) e Filtek Z350 (Z350); e "bulk fill": Filtek Bulk fill (FBF), Tetric N-Ceram Bulk Fill (TBF), x-tra fil (XTF), Opus Bulk Fill (OBF) e Aura Bulk Fill (ABF); fotoativados usando luz LED "polywave" (20s, 1200mW/cm^2). A dureza Knoop (KHN) foi obtida sob carga de 50g por 15s usando um microdurômetro e a rugosidade média (Ra) foi mensurada usando um rugosímetro. Após as leituras iniciais, os espécimes foram submetidos à ciclagem erosiva (5min) usando ácido cítrico (pH 3,8), três vezes ao dia, e dois ciclos abrasivos por escovação (40 "strokes") após a primeira e terceira ciclagem erosiva, durante 15 dias. Após o método de envelhecimento utilizado, a rugosidade e dureza foram reavaliadas. Os dados foram submetidos à ANOVA ao teste de Tukey (α=0,05). Inicialmente, XTF apresentou a maior rugosidade, enquanto P60, Z250, Z350, FBF e ABF apresentaram menor rugosidade. Após o envelhecimento, todos os compósitos mostraram aumento nos valores de rugosidade. OBF evidenciou a maior rugosidade e Z350 que apresentou a menor rugosidade. Inicialmente, XTF mostrou a maior dureza e os menores valores de dureza foram observados para ABF, seguido por OBF. Após o envelhecimento, todos os compósitos apresentaram redução da dureza, com exceção de TBF. As resinas compostas P60, Z250, Z350, FBF, TBF e XTF apresentaram valores de rugosidade e dureza dentro dos parâmetros clínicos aceitáveis, antes e após o desafio erosivo-abrasivo.

Gel clareador com fosfato cíclico nanoparticulado reduz a desmineralização e rugosidade do esmalte dentário

Bianca Tiemi Uehara Lima[1] (0009-0006-2630-2076), Gabriel Pereira Nunes[1] (0000-0001-7001-967X), Mariana Takatu Marques[1] (0009-0003-3826-8221), Renata de Oliveira Alves[1] (0000-0002-5615-7598), Priscila Toninatto Alves de Toledo[1] (0000-0003-0677-8895), Alberto Carlos Botazzo Delbem[1] (0000-0002-8159-4853)

[1] Departamento de Odontologia Preventiva e Restauradora, Faculdade de Odontologia de Araçatuba, Universidade Estadual Paulista, Araçatuba, São Paulo, Brasil

Este estudo avaliou *in vitro* os efeitos do fluoreto de sódio (NaF), nanopartículas de trimetafosfato de sódio (TMP) e NaF/TMP adicionados a um gel clareador a base de peróxido de hidrogênio a 17,5% (H2O2) sobre a eficácia clareadora, microdureza e rugosidade do esmalte dentário. Discos de esmalte/dentina bovinos (n = 120) foram divididos de acordo com o gel clareador: 17,5% H2O2; 17,5% H2O2 + 0,1 % NaF (H2O2/NaF); 17,5% H2O2 + 1% TMP (H2O2/TMP); 17,5% H2O2 + 0,1 % NaF + 1% TMP (H2O2/NaF/TMP) e 35% H2O2. Os géis clareadores foram aplicados três vezes (40 min/sessão) em intervalos de 7 dias entre cada aplicação. Em seguida, foram determinados a alteração de cor (ΔEab e ΔE00), índice de clareamento (ΔWID), porcentagem de perda de dureza superficial (%SH) e rugosidade do esmalte dentário. Os dados foram submetidos à análise de variância (ANOVA), seguida do teste de Student-Newman-Keuls ($p < 0,05$). Todos os géis clareadores apresentaram mudanças significativas de cor após o tratamento ($p < 0,001$). ΔEab, ΔE00 e ΔWID foram semelhantes entre os géis avaliados após conclusão do tratamento ($p > 0,05$). A perda de dureza (% SH) e a rugosidade foram menores para H2O2/NaF/TMP ($p < 0,001$); o grupo 35% H2O2 apresentou os maiores valores de %SH e rugosidade em relação aos demais grupos ($p < 0,001$). É possível concluir que a adição de NaF/TMP ao agente clareador de consultório não interfere na eficácia do clareamento e reduz a desmineralização e alteração de rugosidade do esmalte dentário.

Fomento: FAPESP (21/07338-3)

Propriedades físico-químicas de dentifrícios dessensibilizantes e suas versões branqueadoras

Jade Laísa Gordilio Zago[1] (0000-0002-5110-1499), Lucimara da Silva Elesbão[2], Beatriz Araújo Jacinto Ferreira[2] (0009-0005-2659-7946), Roberta Tarkany Basting[2] (0000-0002-5345-5776), Giselle Maria Marchi[1] (0000-0002-0945-1305), Waldemir Francisco Vieira- Junior[1,2] (0000-0001-8226-3100)

[1] Departamento de Odontologia Restauradora, Faculdade de Odontologia de Piracicaba, Universidade Estadual de Campinas, Piracicaba, São Paulo, Brasil
[2] Faculdade São Leopoldo Mandic, Instituto de Pesquisas São Leopoldo Mandic, Campinas, São Paulo, Brasil

O objetivo do estudo foi caracterizar dentifrícios dessensibilizantes e suas versões branqueadoras quanto ao perfil técnico e propriedades físico-químicas. Dois dentifrícios regulares (controles), três dentifrícios dessensibilizantes e cinco dentifrícios dessensibilizantes branqueadores (Colgate-Palmolive, Sensodyne e Oral-B) foram avaliados. Os princípios ativos dessensibilizantes e clareadores foram categorizados quanto ao seu mecanismo de ação. Os dentifrícios foram avaliados quanto: I) rótulos e perfil técnico; II) preço; III) pH; IV) teor de sólidos; e V) caracterização das partículas em microscopia eletrônica de varredura (MEV). Os resultados foram avaliados qualitativamente e descritivamente. Os dentifrícios dessensibilizantes (R$17,90) e dessensibilizantes branqueadores (R$ 15,92) são mais caros que os regulares (R$ 6,94). Para o abrasivo, foram descritos carbonato de cálcio (30%) e dióxido de silício (70%) considerando todos os dentifrícios, e nos dentifrícios dessensibilizantes branqueadores o dióxido de silício foi o mais frequente (70%). Foram descritos os seguintes agentes dessensibilizantes: arginina (Pró-Argin™), fosfosilicato de cálcio e sódio (NOVAMIN™), fluoreto de estanho e sais de potássio. Quanto aos princípios ativos clareadores, foram encontrados apenas agentes abrasivos em todos os dentifrícios. Os dentifrícios apresentaram pH próximo ao neutro ou alcalino: regulares (9,60), dessensibilizantes (8,32) e dessensibilizantes branqueadores (8,58). Foram encontradas as seguintes % de sólidos: dessensibilizantes (44,6%), dessensibilizantes clareadores (36,5%) e regulares (43,1%). A composição dos dentifrícios foi diferente entre os fabricantes, mas similar entre as versões do mesmo fabricante. No geral, os dentifrícios apresentam valores similares de pH e % de sólidos, porém os dentifrícios dessensibilizantes e dessensibilizantes branqueadores são mais caros que os regulares e podem apresentar partículas abrasivas mais amorfas.

Resistência à fratura de raízes reabilitadas com pinos de fibra de vidro reembasados e pinos de fibra de vidro CAD/CAM

Pedro Henrique Soares Aguiar[1] (0000-0003-2908-9558), Fillipe Mendes Silva[2] (0000- 0001-9652-1967), Milton Edson Miranda[1] (0000-0002-5410-6500), Rafael Pino Vitti[3] (0000-0001-6366-5868), William Cunha Brandt[3] (0000-0002-6362-0499)

[1] Centro de Pesquisas Odontológicas, Faculdade São Leopoldo Mandic, Campinas, São Paulo, Brasil
[2] Departamento de Odontologia, Centro Universitário do Norte de Minas, Montes Claros, Minas Gerais, Brasil
[3] Departamento de Odontologia, Universidade de Santo Amaro, São Paulo, São Paulo, Brasil

Dentes tratados endodonticamente podem perder sua estrutura coronária de forma parcial ou total, indicando o uso de pinos intrarradiculares. Pinos de fibra de vidro pré- fabricados reembasados com resina composta (PR) são mais utilizados atualmente. Com o avanço da odontologia digital, é possível confeccionar pinos de fibra de vidro fresados em CAD/CAM (PF) desde a sua parte radicular até o núcleo coronário em corpo único. O objetivo deste estudo foi avaliar a resistência à fratura (RF) e o padrão de fratura de PR e PF cimentados em dentes. O estudo envolveu dois fatores: 1º - pino de fibra de vidro pré-fabricado (Reforpost fibra de vidro nº1, Angelus) reembasado com resina composta (Filtek Z350 XT, 3M Espe); e 2º - pino de fibra de vidro fresado em sistema CAD/CAM (Fiber Cad - Post & Core, Angelus). Vinte caninos humanos hígidos foram selecionados e incluídos no estudo, em seguida tiveram a parte coronária seccionada de forma a padronizar o comprimento das raízes em 16 mm. O diâmetro do conduto foi padronizado e, posteriormente, o tratamento endodôntico foi executado. Aleatoriamente as raízes foram divididas em dois grupos (n=10), PR e PF. Cada raiz teve seu pino de fibra de vidro PR ou PF confeccionado e cimentado. Ao final, as raízes foram incluídas em suporte de resina de poliestireno com uma fina película de silicone de adição simulando o ligamento periodontal. Todas as raízes passaram pelo teste de RF (200Kgf/1mm/1min) seguida pela análise visual e microscópica do padrão de fratura. Os dados foram analisados por ANOVA a 1 critério e Tukey ($p<0,05$). O PF apresentou RF (495 N) maior que o PR (329 N), sendo verificada diferença estatística entre eles ($p=0,004$). Em quatro espécimes houve fratura de raiz em PR, sendo duas catastróficas; em PF ocorreram duas fraturas de raiz, ambas catastróficas. Conclui-se que PF podem ser utilizados em dentes tratados endodonticamente por apresentarem uma maior RF e um padrão de fratura semelhante a PR.

Uso de métodos de fluorescência a laser e birrefringência no diagnóstico diferencial de lesões cariosas ICDAS escore 3

Ruth Venâncio Fernandes Dantas[1] (0000-0003-4085-1187), Matheus de Castro Costa[2] (0000-0003-1682-6539), Erika Michele dos Santos Araújo[1] (0000-0001-7344-054X), Anderson Zanardi Freitas[3] (0000-0002-5018-9126), Adriana Bona Matos[1] (0000-0002-4167-2079)

[1] Departamento de Dentística, Faculdade de Odontologia, Universidade de São Paulo, São Paulo, Brasil
[2] Departamento de Dentística, Faculdade de Odontologia de Bauru, Universidade de São Paulo, Bauru, São Paulo, Brasil
[3] Instituto de Pesquisas Energéticas e Nucleares, São Paulo, Brasil

Objetivamos avaliar a capacidade de três métodos de detecção de cárie em auxiliar no diagnóstico diferencial de lesões cariosas classificadas de acordo com o International Caries Detection and Assessment System (ICDAS) escore 3. Três avaliadores independentes avaliaram 50 dentes e classificaram os tecidos dentários em: hígido; com mancha branca ou cavitado. A fluorescência foi mensurada por meio do DIAGNOdent 2190, com três medidas de fluorescência em cada tecido dentário e obtida a média para categorização de acordo com escala do fabricante. Para a análise com Tomografia de Coerência Óptica as medidas foram realizadas nas áreas de refletividade. Após seccionamento longitudinal nas áreas cavitadas, os espécimes foram classificados visualmente em leve (lesão restrita ao esmalte), moderada (lesão envolvendo a junção amelodentinária (JAD) e metade externa da dentina) e severa (lesão envolvendo a JAD e metade interna da dentina). Os dados foram analisados por meio do software estatístico Jamovi. As amostras seccionadas foram classificadas clinicamente em leve (42,55%), moderada (34,04%) e severa (23,4%). Os valores médios do pico de fluorescência foram: leve (58,20 ±20,26), moderada (69,25 ±15,59) e severa (74,64 ±9,33), havendo diferença estatisticamente significante ($p<0,001$) entre os diferentes substratos. Os valores médios de birrefringência foram: leve (2,98 ±0,54), moderada (2,92 ±0,42) e severa (3,25 ± 0,38). Os métodos utilizados foram capazes de diferenciar os dentes cariados dos não cariados em 94% dos casos. A correlação de Pearson mostrou significância para as análises em tecido cariado ($p<0,001$), mancha branca ($p=0,038$) e tecido hígido ($p=0,050$). Houve correlação entre a fluorescência e birrefringência, considerada moderada para as análises realizadas em tecido cariado ($R=0,514$) ($p<0,001$). Os dois métodos de diagnóstico de cárie avaliados foram capazes de detectar e diferenciar os tecidos dentários em lesões de ICDAS 3 auxiliando no diagnóstico diferencial.

Fomento: CAPES (001, 88887.658359/2021-00)

Avaliação da microdureza da dentina radicular submetida a tratamentos preventivos seguidos de erosão e/ou abrasão

Heloisa Guimarães Resende[1] (0009-0007-0397-597X), Mayla Rodrigues Silva[1] (0000-0002-8055-1704), Isabela Ribeiro Madalena[1] (0000-0002-4486-1318), Vinicius Rangel Geraldo Martins[1] (0000-0002-4312-3073), Maria Angelica Hueb de Menezes Oliveira[1] (0000-0002-2243-9618), Cesar Penazzo Lepri[1] (0000-0003-4372-9718)

[1] Departamento de Biomateriais, Universidade de Uberaba, Uberaba, Minas Gerais, Brasil

Avaliou-se a influência de diferentes tratamentos preventivos na microdureza da dentina radicular bovina submetidas a desafios erosivos e/ou abrasivos. Foram confeccionados 180 espécimes de dentina radicular bovina; metade isolada (região controle) e a outra metade submetida às estratégias preventivas: aplicação de verniz fluoretado a 5%(VF); aplicação do lasers de Érbio (Er,Cr:YSGG) (L); aplicação do gel bifásico de silicato de cálcio/fosfato(RBS); verniz fluoretado 5%+aplicação do laser(VF+L); aplicação do gel bifásico de silicato de cálcio/fosfato+aplicação do laser(RBS+L). Depois de tratados, os espécimes foram subdivididos aleatoriamente em erosão (E); abrasão (A); erosão seguida de abrasão (E+A), totalizando 18 subgrupos (n=10). Foi usada uma solução erosiva com pH=2,42 à 4ºC e cada ciclo erosivo teve uma duração de cinco minutos. Este procedimento foi feito duas vezes ao dia, com intervalos de 2 horas entre os desafios, por um período de 10 dias. A abrasão foi realizada diariamente com escova elétrica e solução slurry por 60s. A mensuração foi feita em microscópio confocal de varredura a laser. Os espécimes foram incluídos em resina e seccionados no sentido transversal para a análise de microdureza (25gf por 40 segundos), nas seguintes profundidades: 20µm e 50µm tanto na região controle quanto na experimental. Os dados foram analisados e submetidos aos testes estatísticos paramétrico ANOVA e pós-teste de Tukey; e não paramétrico de Kruskal- Wallis e pós-teste de Dunn, todos com α=5%. Na região experimental, os maiores valores de microdureza dentinária, foram nos subgrupos VF/L e RBS+L independente do tipo de desafio. Os subgrupos que não receberam a irradiação com laser, como VF e RBS apresentaram menor valor de dureza. Pode-se concluir, que o laser (Er,Cr:YSGG) apresentou resultados satisfatórios principalmente quando associado a outros agentes como verniz floretado 5% ou gel bifásico de silicato de cálcio/fosfato.

Fomento: CAPES, CNPq

37º COB

CONGRESSO ODONTOLÓGICO DE BAURU

PROFª DRª LINDA WANG

15 A 18 DE MAIO DE 2024

Dentistica e Materiais Odontológicos

APRESENTAÇÃO PAINEL - PÓS-GRADUAÇÃO
CASO CLÍNICO/PROJETO DE EXTENSÃO/REVISÃO DE LITERATURA

Eficácia da incorporação de nanotúbulos em adesivos dentários: revisão de literatura

Maria Alice Vale de Lima[1], Ana Júlia Alves de Vasconcelos[2], Karlos Eduardo Rodrigues Lima[2], Susana Joice Mendes Maia[2], Vicente de Paulo Aragão Saboia[2]

[1] Setor de Prótese, Hospital de Reabilitação de Anomalias Craniofaciais, Universidade de São Paulo

[2] Departamento de Odontologia Restauradora, Faculdade de Farmácia,Odontologia e Enfermagem, Universidade Federal do Ceará, Ceará, Brasil

Os sistemas adesivos têm um papel crucial na odontologia, permitindo a união entre a estrutura dental e o material restaurador. Com o avanço desses sistemas, novas substâncias podem ser incorporadas para melhorar suas propriedades ou conferir bioatividade, como os nanotúbulos. Esses materiais oferecem um reforço mecânico significativo e podem atuar como veículos para diversas substâncias terapêuticas, devido à sua capacidade de transporte e de liberação de fármacos. Assim, objetivou-se revisar a literatura existente sobre a eficácia da integração de nanotubos em adesivos dentais. Para tal, realizou-se uma busca na Biblioteca Virtual PubMed, utilizando os descritores "dental adhesive" e "nanotubes", resultando em 76 artigos. Foram incluídos estudos em inglês publicados nos últimos 5 anos e excluídas revisões de literatura e artigos não alinhados ao objetivo. Após a leitura dos títulos e resumos, 8 estudos in vitro foram selecionados para compor a presente revisão. Segundo esses estudos, nanotúbulos de haloisita, dióxido de titânio ou nitreto de boro foram adicionados à composição de materiais restauradores adesivos, sem comprometer suas características físico-químicas. Esses nanotúbulos foram utilizados como carga ou carreadores de diversas substâncias, como a clorexidina e arginina, permitindo a administração controlada de drogas benéficas à interface adesivo-dentina, como antimicrobianos e inibidores de metaloproteinase. Além disso, observou-se que esses aditivos melhoraram a estabilidade de união a longo prazo, a microdureza de Knoop e o grau de conversão, sem apresentar citotoxicidade. No entanto, mais pesquisas são necessárias para compreender os potenciais usos dos nanotúbulos na odontologia restauradora, a fim de otimizar suas propriedades e avaliar sua segurança e biocompatibilidade, contribuindo assim para o estabelecimento de uma adesão estável e duradoura.

Materiais resinosos com tecnologia giomer no tratamento restaurador em paciente com síndrome de Sjögren: relato de caso

Ruth Venâncio Fernandes Dantas[1] (0000-0003-4085-1187), Jefferson Chaves Moreira[1] (0000-0003-4276-4810), Wilton Lima dos Santos Júnior[1] (0000-0003-0074-9292), Maria Angela Pita Sobral[1] (0000-0003-0976-3031), Taís Scaramucci Forlin[1] (0000-0002-4445-6697), Carlos Alberto Kenji Shimokawa[1] (0000-0003-3116-5409)

[1] Departamento de Dentística, Faculdade de Odontologia, Universidade de São Paulo, São Paulo, Brasil

As resinas compostas com tecnologia *giomer* e *S-PRG* propõem a combinação da recarga e liberação de flúor presentes nos cimentos de ionômero de vidro com as propriedades mecânicas e estéticas apresentadas pelas resinas compostas convencionais. Em pacientes portadores de comorbidades as quais afetam a quantidade e qualidade da saliva, como a Síndrome de Sjögren (SS), esta tecnologia possibilita a restauração de função e estética, e auxilia no processo de remineralização dos tecidos remanescentes. O objetivo deste relato de caso foi analisar a quantidade de flúor na saliva antes e após o tratamento restaurador de lesões de cárie com resina composta contendo tecnologia *giomer*. Paciente do sexo feminino, 42 anos, portadora de SS primária e bariátrica, apresentava lesões de cárie inativas e cavitadas nas faces vestibulares de dentes posteriores e restaurações insatisfatórias. Realizou-se a adequação do meio bucal e posteriormente o tratamento restaurador com a resina Beautifill II em regiões cervicais, reparo de restaurações e restaurações proximais. Para análise da concentração de flúor livre na saliva, realizou-se a medida deste íon em três tempos diferentes: antes do tratamento restaurador, após 24h e 7 dias. Observou-se um aumento da concentração de flúor após o tratamento, indicando um desempenho satisfatório do sistema baseado em S-PRG. Alguns estudos apontam que pode haver incertezas quanto à quantidade de flúor liberada a longo prazo, assim como no cimento de ionômero de vidro, o sistema de S-PRG pode apresentar uma maior liberação de flúor nas primeiras 24h e diminuir em longo prazo. Neste relato de caso observou-se maior liberação de flúor após 7 dias. Desse modo, esses sistemas podem auxiliar no tratamento preventivo e restaurador em pacientes com hipossalivação. No entanto, são necessários mais estudos *in vivo* para a compreensão das características físico-químicas destes sistemas.

Reabilitação Estética em Trauma Dentário de Paciente Jovem: Técnica de Colagem de Fragmento

Karla Ivonne Leyva Hilario[1] (0009-0005-9952-2048), Leslie Melissa Alarcon Quispe[1] (0000-0001-9649-3783), Rafael Francisco Lia Mondelli[1] (0000-0002-5334-6836), Marta Santos Oliveira Valente[1] (0000-0001-65867340)

[1] Departamento de Dentística, Endodontia e Materiais Odontológicos, Faculdade de Odontologia de Bauru, Universidade de São Paulo, Bauru, São Paulo, Brasil

O trauma dentário é uma ocorrência comum, sobretudo em crianças em idade escolar. A intervenção precoce e adequada é essencial para um tratamento bem-sucedido. O presente trabalho trata-se do relato de caso de fratura dental, no qual serão demonstrados critérios e etapas técnicas que visam o restabelecimento do órgão dental de forma harmônica por meio da colagem de fragmentos. Um paciente de 9 anos e sua mãe foram à Faculdade de Odontologia de Bauru devido à quebra dos dentes 11 e 21 após uma queda durante a aula de educação física. Ele recebeu tratamento na emergência e a mãe foi orientada a armazenar os fragmentos em água na geladeira, trazendo- os para a faculdade. Durante o exame clínico, foram identificadas fraturas em ambos os elementos, envolvendo esmalte e dentina, sem exposição da polpa. O exame radiográfico não revelou comprometimento da polpa, alterações nos apices dentários e fraturas radiculares. Ambos elementos responderam positivamente ao teste de vitalidade pulpar. Dada a origem traumática, o preparo biomecânico e a adesividade correspondem aos pilares de suporte do material restaurador em termos de retenção e resistência. A importância da canaleta e bisel nessas condições soma-se aos benefícios de caráter estético para mascarar a interface. Quanto à técnica adesiva, como ambas fraturas envolveram tanto esmalte quanto dentina, o condicionamento seletivo do esmalte previamente ao uso do sistema adesivo autocondicionante foi essencial devido à natureza distinta desses substratos. A Odontologia moderna disponibiliza materiais e estratégias como soluções eficazes, e a escolha precisa ser fundamentada no conhecimento do profissional.

Restauração semidireta de dentes posteriores com a técnica de build up em resina composta

Elard Manfred Quiroz Zubizarreta[1] (0009-0002-4678-9898), Felipe Rafael da Cunha Araújo[1] (0000-0003-3809-6952), Adilson Yoshio Furuse[1](0000-0003-4705-6354)

[1] Departamento de Dentística, Endodontia e Materiais Odontológicos, Faculdade de Odontologia de Bauru, Universidade de São Paulo, São Paulo, Brasil

A técnica de restauração semidireta em resina composta foi desenvolvida com o objetivo de reduzir as dificuldades técnicas do trabalho clínico intraoral, com a vantagem de eliminar a etapa de trabalho laboratorial e, consequentemente, o custo adicional característico das técnicas indiretas. A reconstrução cavitária (build-up) é realizada preenchendo a cavidade com compósito nanohíbrido para minimizar a fresagem na preparação, eliminar áreas retentivas, levantar o margem subgengival do preparo e garantir o alcance da luz de polimerização. Por meio deste caso clínico, será apresentado uma abordagem clínica de um paciente de 55 anos de idade que se apresentou à clínica de Dentística da FOB-USP. O motivo da consulta foi que sofreu um acidente de trânsito, onde perdeu estrutura dentária devido fraturas dentárias e fratura de restaurações antigas por amálgama. Os dentes afetados nos quais se decidiu realizar uma reconstrução com a técnica de build-up em resina composta em restauração semidireta foram o 35 e o 36. Iniciando a técnica, foi realizado um selamento dentinário imediato (SDI) com adesivo clear fill de dois passos. Em seguida, a restauração foi utilizada com resina flow beautifull da shofu para levantar a margem cervical e em seguida o munhão foi confeccionado com resina de esmalte vitra fgm. Feito isso foi realizado o preparo dentário para então a moldagem final com silicone de adição e a confeção da restauração semidireta com resina composta vitra fgm. Nessa perspectiva, através da restauração semidireta, é possível reduzir os efeitos nocivos da contração da polimerização, aumentar o grau de conversão de monômeros resinosos em polímeros, além de melhorar as condições clínicas de trabalho. Essa técnica de “build up” evita o desgaste da estrutura dentária, preservando assim nosso remanescente e devolvendo estética e função ao paciente com a restauração feita semidireta e com uma longevidade adequada.

A técnica do carimbo: uma abordagem alternativa para restaurações diretas em lesões cariosas ICDAS 4

Felipe Rafael da Cunha Araújo[1] (0000-0003-3809-6952), Ana Luiza Leite Gomes da Silva[2] (0009-0009-5319-8704), Elard Manfred Quiroz-Zubizarreta[1] (0009-0002-4678-9898), Adilson Yoshio Furuse[1] (0000-0003-4705-6354)

[1] Departamento de Dentística, Endodontia e Materiais Odontológicos, Faculdade de Odontologia de Bauru, Universidade de São Paulo, Bauru, São Paulo, Brasil
[2] Departamento de Odontologia, Universidade Estadual da Paraíba (Campus I), Campina Grande, Paraíba, Brasil

Em lesões de cárie classificadas como ICDAS 4, em que é observado sombreamento subjacente na dentina, é comum a preservação da anatomia oclusal. Nesse estágio, embora a cárie tenha acometido a dentina, o esmalte ainda não foi suficientemente enfraquecido a ponto de fraturar. Assim, o cirurgião-dentista pode adotar um tratamento mais conservador, especialmente quando comparado ao manejo de lesões mais avançadas (ICDAS 5 e 6). Neste contexto, o principal objetivo deste trabalho é descrever a Técnica do Carimbo. Essa técnica envolve a replicação da superfície oclusal do dente antes de acessar a lesão cariosa. Em seguida, utiliza-se essa cópia para modelar a superfície oclusal do dente em resina composta antes da etapa de fotoativação. Um dente natural 46, com sombreamento na dentina, compatível com uma lesão cariosa ICDAS 4, foi utilizado. Após diagnóstico radiográfico e isolamento absoluto do campo operatório, um carimbo oclusal foi feito com resina composta fluida (Beautifil Flow Plus, Shofu). Posteriormente, acessou-se a lesão e o tecido cariado foi removido seletivamente. A restauração da cavidade foi realizada com resina composta nano- híbrida (Beautifil II, Shofu), aplicada em incrementos de 2 mm de espessura. Antes de proceder à fotoativação do último incremento, uma faixa de fita de isolamento (Isotape, TDV) foi adaptada sobre a superfície da resina ainda não fotoativada. Em seguida, o carimbo oclusal foi pressionado contra esta superfície para assegurar a reprodução das características naturais e da anatomia oclusal inicial. Finalizou-se o procedimento com a fotoativação da superfície durante 40 segundos. Embora inclua uma etapa extra para reproduzir a anatomia do dente afetado, a técnica do carimbo oferece vantagens significativas quando associada ao procedimento restaurador. Estas vantagens incluem a redução do tempo clínico, a reprodução precisa da anatomia oclusal e uma diminuição do tempo necessário para o ajuste oclusal.

37º COB

CONGRESSO ODONTOLÓGICO DE BAURU

PROFª DRª LINDA WANG

15 A 18 DE MAIO DE 2024

Endodontia

APRESENTAÇÃO ORAL - GRADUAÇÃO
PESQUISA/REVISÃO SISTEMÁTICA

Avaliação físico-química do BIO-C TEMP, medicação intracanal biocerâmica

Maria Luiza Zamparoni Victorino[1] (0000-0002-4483-0984), Beatriz Magalhães Rodrigues[1] (0009-0009-9355-0514), Miguel Angelo Pereira[1] (0009-0006-2997-5217), João Vitor Zanatta[2] (0000-0002-1806-7620), Guilherme Gomes Mesquita[2] (0009-0005-8535-2578), Fausto Rodrigo Victorino[2] (0000-0002-4603-5829)

[1] Departamento de Odontologia, Universidade Estadual de Maringá, Maringá, Paraná, Brasil
[2] Departamento de Odontologia, Faculdade de Odontologia, Universidade Cesumar, Maringá, Paraná, Brasil

O sucesso do tratamento endodôntico está diretamente relacionado com a máxima descontaminação dos canais radiculares. As medicações intracanais são substâncias coadjuvantes ao preparo químico mecânico, auxiliando na limpeza do sistema de canais radiculares. O objetivo do presente estudo foi analisar o pH e a dissociação de íons cálcio nos períodos de 10 minutos, 24, 96 horas, 7, 14, 28 e 60 dias do Bio-C® Temp (Angelus), uma nova medicação intracanal biocerâmica, e compará-la com medicações já disponíveis no mercado. Os grupos foram compostos da seguinte forma: Grupo 1 - hidróxido de cálcio preparado com água destilada; Grupo 2 - hidróxido de cálcio preparado com propilenoglicol; Grupo 3 - Bio C Temp (Angelus) e Grupo 4 - UltraCal (Ultradent). Para isso, foram utilizados o pHmetro e Espectrofotômetro de absorção atômica. Após tabulação dos resultados de acordo com o tempo, foi realizada estatística descritiva e aplicado o teste estatístico T Student para dados paramétricos. Foi observado comportamento parecido entre os grupos testes, iniciando com pH mais baixo e aumentando ao longo do tempo. O Bio C Temp iniciou com pH 8,5, atingindo o pico em 28 dias, pH 11. Os grupos 2 e 4 atingiram pH 11 já em 7 dias, apresentando diferença significativa, e permaneceram acima, entre 11 e 11,5 até o final do experimento, em 60 dias, porém sem diferença significativa. Em relação à dissociação de íons cálcio, o comportamento também foi parecido, aumentando ao longo do tempo, e o Bio C Temp apresentou valores inferiores em todos os períodos entre zero e 2 ppm, enquanto os outros grupos permaneceram acima de 6 ppm em 60 dias. De acordo com a metodologia utilizada, pode-se dizer que a medicação intracanal temporária Bio-C® Temp mesmo com menor dissociação iônica, apresentou desempenho de pH sem diferença significativa em 28 e 60 dias quando comparado com medicações com veículos viscosos. Estudos futuros devem ser realizados para melhor compreensão desse comportamento.

Como a suplementação com ômega-3 pode influenciar no reimplante dentário tardio em ratos: uma análise imunohistoquímica

Gabriele Oliveira Amaral[1] (0000-0002-4852-8678), Nathália Evelyn da Silva Machado[2] (0000-0002-4196-782X), Ana Paula de Souza Ribeiro[2] (000-0001-53135003), Cristiane Cantiga-Silva[2] (0000-0003-4313-7149), Vitória Marques Gomes[2] (0000-0002-97098598), Luciano Tavares Ângelo Cintra[2] (0000-0003-2348-7846)

[1] Centro Universitário de Santa Fé do Sul, Santa Fé do Sul, São Paulo, Brasil
[2] Departamento de Odontologia Preventiva e Restauradora, Faculdade de Odontologia de Araçatuba, Universidade Estadual Paulista, Araçatuba, São Paulo, Brasil

A avulsão dentária é caracterizada pelo completo deslocamento do dente do interior de seu alvéolo, ela acontece devido a quedas, acidentes, brigas e esportes. O deslocamento do dente para fora do alvéolo ocorre pela ruptura do ligamento periodontal (LP) e do feixe vásculo nervoso que nutre a polpa dentária. Nesses casos é necessário o tratamento endodôntico e reposicionamento do dente em seu respectivo alvéolo. Sabe-se que o reimplante é a melhor opção de tratamento para esses casos, porém, se for realizado de forma tardia pode levar á prognósticos ruins como a reabsorção dentária. O objetivo desse estudo foi avaliar a influência da suplementação do ômega-3 no processo inflamatório e reabsortivo após reimplante dentário tardio. Foram utilizados 20 ratos machos que foram distribuídos em 2 grupos com 10 animais cada, o grupo C – ratos suplementados com placebo, e grupo O - ratos suplementados com ômega-3. Os ratos suplementados com ômega-3 receberam 40mg/kg por 15 dias antes e 45 dias após o reimplante. Após 45 dias da cirurgia os animais foram eutanasiados e as hemimaxilas direitas foram devidamente processadas para análises imunohistoquímicas para os parâmetros IL-6, TNF-α, RANK-L, OPG, TRAP e OCN. Foi observado menos citocinas inflamatórias IL-6, TNF-a e TRAP no grupo O quando comparado com o grupo C ($p<0,05$). Já na análise de RANK-L, OPG e OCN houve maior quantidade no grupo O ao comparar com o grupo C. Podemos concluir que a suplementação com o ômega-3 pode influenciar no reimplante tardio, reduzindo a inflamação e aumentando o nível de reparo ósseo.

Ação antimicrobiana intratubular de compostos naturais utilizados como medicação intracanal em biofilme dual-espécie

Juan Domingos Portes[1] (0009-0008-7561-7255), Hugo Bertoni Braga[1] (0009-0009-0441-8950), Victor Feliz Pedrinha[1] (0000-0003-1214-7571), Mirela Cesar de Barros[1] (0000-0002-4711-3841), Leticia Lobo de Melo Simas[1] (0000-0003-1179-2333), Flaviana Bombarda de Andrade[1] (0000-0002-1238-2160)

[1] Departamento de Dentística, Endodontia e Materiais Odontológicos, Faculdade de Odontologia de Bauru, Universidade de São Paulo, Bauru, São Paulo, Brasil

Durante o tratamento endodôntico, a etapa da medicação visa promover descontaminação adicional, além de barreira física e química, frente a microrganismos que possam recontaminar o sistema de canais radiculares entre sessões. Ainda que as medicações atualmente utilizadas promovam um resultado satisfatório, ainda buscamos por substâncias alternativas, que possam maximizar os resultados já alcançados com as medicações convencionalmente utilizadas. Nesse sentido, esse estudo buscou comparar a ação de substâncias naturais, própolis e óleo resina de copaíba, frente a utilização de medicamentos já empregados no tratamento endodôntico, como hidróxido de cálcio e Otosporin, em biofilme intratubular dual-espécie. Para isso foram utilizados 50 pré-molares inferiores contaminados com *Streptococcus mutans* e *Enterococcus faecalis* durante 7 dias, e divididos em 5 grupos (n=10), G1: Pasta de hidróxido de cálcio (3:1); G2: Otosporin; G3: Própolis; G4: Copaíba; G5: Própolis + Copaíba (1:1). Após a contaminação, as medicações foram inseridas nos canais com auxílio de uma lima do tipo K#40, e os espécimes armazenados em estufa a 37°C durante 7 dias. Após esse período, os espécimes foram seccionados longitudinalmente, corados por meio da técnica Live/Dead e levados para o microscópio confocal de varredura a laser (MCVL) para quantificação da viabilidade microbiana intratubular. Os dados obtidos foram tabulados e submetidos ao teste de normalidade, seguido do teste de Kruskal-Wallis e Dunn, com nível de significância de 5%. De forma geral, as substâncias naturais foram tão eficazes quanto o hidróxido de cálcio e o otosporin na descontaminação intratubular ($p>0.05$), no entanto, nas regiões mais profundas o hidróxido de cálcio obteve vantagem sobre a associação da própolis + copaíba ($p<0.05$). Desse modo, a utilização dos compostos naturais como medicação intracanal mostrou-se promissora, sobretudo nos casos em que o otosporin é indicado, visto a presença de antibiótico na sua composição.

Fomento: PUB–USP

37º COB

CONGRESSO ODONTOLÓGICO DE BAURU

PROFª DRª LINDA WANG

15 A 18 DE MAIO DE 2024

Endodontia

APRESENTAÇÃO ORAL - GRADUAÇÃO
CASO CLÍNICO/PROJETO DE EXTENSÃO/REVISÃO DE LITERATURA

Abordagem interdisciplinar de paciente acometido por traumatismo dental: relato de caso

Guilherme Todescato Soares[1], Jefferson Jose de Carvalho Marion[1] (0000-0003-4320- 2561), Rafael Ferreira[1] (0000-0001-5879-2782), Andrea Freire[1] (0000-0002-1741-5857), Danilo Mathias Zanello Guerisoli[1] (0000-0001-5150-9091)

[1] Faculdade de Odontologia, Universidade Federal de Mato Grosso do Sul, Campo Grande, Mato Grosso do Sul, Brasil

O Serviço de Trauma Dental (STD) da Faculdade de Odontologia da Universidade de Mato Grosso do Sul (STD/Faodo/UFMS) tem por meta trabalhar no atendimento integralizado inter e multidisciplinar de pacientes acometidos pelos traumatismos dentais. Este trabalho tem como objetivo descrever o caso clínico de um tratamento realizado em paciente acometido por trauma dental no dente 11, com necessidade de integrar as disciplinas de Endodontia e Dentística. Paciente com 7 anos de idade, sexo feminino, foi encaminhada ao STD cerca de 2 horas após ter sofrido uma queda da própria altura em 18/11/2019, ocasionando fratura coronária em terço cervical do dente11. Sua responsável trouxe o fragmento coronário fraturado acondicionado em água. No exame físico intraoral constatou-se exposição pulpar e o exame radiográfico revelou ápice incompleto. Como procedimento de urgência devido ao transtorno psicológico da paciente optou-se pela curetagem pulpar e proteção com hidróxido de cálcio PA + cimento de hidróxido de cálcio e restauração com cimento de ionômero de vidro (CIV) para alívio da dor. Após 24 horas e com a paciente tranquila deu-se continuidade ao plano de tratamento conservador da polpa com a realização da pulpotomia, buscando estimular a apicigênese do elemento dentário. Após a execução desse procedimento, iniciou os procedimentos com a colagem do fragmento com resina Z250 na cor A2. Após 7 dias realizou-se o acabamento e polimento. Por se tratar de um dente com ápice incompleto e caso de traumatismo dental, a paciente foi informada da necessidade de acompanhamento e proservação. Conclui-se que após 4 anos e 4 meses, o tratamento oferecido permitiu o sucesso do fechamento apical e da reabilitação dentária por meio da colagem do fragmento.

Fomento: UFMS/PROECE

Abordagem Terapêutica de Abcesso Periapical Agudo em Pacientes Diabéticos: Relato de Caso e Estratégias Clínicas

Bruno Budaibes Zorato Mazucato[1], Letycia Accioly Simões Coelho[1] (0000-0002-0751-6988), Gabriela Gonçalez Piai[1] (0000-0001-8923-1080), Marco Antonio Hungaro Duarte[1] (0000-0003-3051-737X), Murilo Priori Alcalde[1] (0000-0001-8735-065X), Rodrigo Ricci Vivan[1] (0000-0002-0419-5699)

[1] Departamento de Dentística, Endodontia e Materiais Odontológicos, Faculdade de Odontologia de Bauru, Universidade de São Paulo, Bauru, São Paulo, Brasil

A abordagem odontológica em pacientes diabéticos requer uma compreensão profunda das interações entre as condições sistêmicas e a saúde bucal e a adoção de protocolos específicos para garantir a segurança e eficácia dos procedimentos realizados. Paciente do sexo masculino, 62 anos, procurou atendimento com queixa principal de mobilidade e dor aguda nos dentes anteriores inferiores. Foi solicitada uma Tomografia Computadorizada de Feixe Cônico inicial que revelou uma lesão periapical extensa envolvendo os dentes 31, 41 e 42. No exame clínico observou-se um quadro de abcesso periapical agudo em primeira fase nos três dentes envolvidos, que apresentaram mobilidade grau 3, sem alteração na profundidade de sondagem e resposta positiva aos testes de percussão vertical e palpação apical. Na abertura coronária observou-se drenagem de pus via canal, persistindo até a segunda sessão. Foi feita a instrumentação com ProDesign Logic 35.05, irrigação com Hipoclorito de Sódio 2,5%, soro fisiológico estéril, EDTA 17% e Digluconato de Clorexidina 2%, agitados com Irrisonic E1 e EasyClean. Formocresol foi utilizado como medicação intracanal por 7 dias nas duas primeiras sessões, seguido de Ultracal por 30 dias na terceira sessão. Na quarta sessão, os canais foram obturados utilizando a técnica do cone único (35.05) e cimento Sealer Plus e restaurados com resina BulkFill. Controles tomográficos foram realizados após 2 e 3 anos. A extensão da lesão e a drenagem de pus destaca a complexidade do caso e a possível relação entre a condição odontológica do paciente e seu estado geral de saúde, demonstrando a importância da seleção de protocolos eficazes para garantir o sucesso do tratamento endodôntico em pacientes sistemicamente comprometidos. A evolução favorável do caso, com redução da mobilidade dentária e ausência de dor, evidencia a eficácia da abordagem adotada, ressaltando a importância do acompanhamento a longo prazo da saúde bucal desses pacientes.

Cirurgia parendodôntica associada à terapia fotodinâmica no tratamento de cisto periapical

Gabriela Juliana Genaro[1], Marco Antônio Hungaro Duarte[1] (0000-0003-3051-737X), Thaine Oliveira Lima[1], João Vitor Oliveira de Amorim[1], Clovis Monteiro Bramante[1], Murilo Priori Alcalde[1] (0000-0001-8735-065X)

[1] Departamento de Dentística, Endodontia e Materiais Odontológicos, Faculdade de Odontologia de Bauru, Universidade de São Paulo, Bauru, São Paulo, Brasil

Dentes tratados endodonticamente com persistência de lesão periapical e/ou sintomatologia, é indicada a cirurgia parendodôntica. O objetivo deste trabalho é relatar um caso clínico de cirurgia parendodôntica associada à terapia fotodinâmica para tratamento de lesão periapical de grande extensão. Paciente compareceu à clínica de Endodontia apresentando dor e edema na região palatina dos dentes 11 e 12. Na radiografia, observou-se área radiolúcida extensa, circunscrita por halo radiopaco, abrangendo os ápices dos dentes 11, 12, e um dente supranumenário entre os mesmos, também acometido pela lesão. A cirurgia foi indicada para enucleação da lesão. Foi realizada uma incisão triangular da distal do dente 13, até a distal do dente 21. Após acesso à loja cirúrgica, enucleação de toda a lesão, coleta de tecido para o exame anatomopatológico, foram realizadas as cavidades retrógradas dos três dentes envolvidos empregando o inserto ultrassônico P1, seguido de obturação retrógrada com Sealer 26 em consistência densa. A cavidade cística foi preenchida com azul de metileno 0,1%, onde foi aplicada radiação de 7,2 J com laser de baixa potência, por 90 segundos. Em seguida, a cavidade foi irrigada com soro fisiológico, e ao fundo foi aplicada uma membrana e colágeno, foi induzido a formação de coágulo na cavidade e inserido esponja de fibrina para auxilio no preenchimento da cavidade. Então, uma membrana de colágeno foi aplicada para recobrimento da cavidade. A sutura foi realizada com a técnica de colchoeiro vertical e complementada por pontos simples. Após controle clínico e radiográfico de 4 meses, foi possível observar regressão da lesão e remissão completa da sintomatologia. O exame anatomopatológico confirmou ser um cisto periapical. Pode-se concluir que a cirurgia parendodôntica é indicada em casos de lesões extensas e presença de cistos periapicais e que a terapia fotodinâmica coadjuvante ao tratamento pode ser considerada, podendo contribuir para o sucesso do tratamento.

Importância de recursos tecnológicos no retratamento de pré-molares trirradiculares: relato de caso

Beatriz Magalhães Rodrigues[1] (0009-0009-9355-0514), Maria Luiza Zamparoni Victorino[1] (0000-0002-4483-0984), Miguel Angelo Pereira[1] (0009-0006-2997-5217), Fausto Rodrigo Victorino[2] (0000-0002-4603-5829)

[1] Departamento de Odontologia, Universidade Estadual de Maringá, Maringá, Paraná, Brasil
[2] Departamento de Endodontia, Faculdade de Odontologia, Universidade Cesumar, Maringá, Paraná, Brasil

Um conhecimento detalhado da anatomia interna e suas variações é essencial para o sucesso da terapia endodôntica, especialmente em dentes como o segundo pré-molar superior, que pode apresentar uma morfologia altamente variável. O objetivo do presente trabalho foi apresentar o retratamento endodôntico de um pré-molar superior com três raízes, utilizando tecnologias que facilitam a prática clínica do cirurgião-dentista. Paciente do sexo masculino, 32 anos, apresentou-se com dor à mastigação no dente 25, o elemento havia sido submetido a tratamento endodôntico e prótese fixa há 2 anos. O diagnóstico de periodontite apical sintomática foi confirmado após exames clínicos e radiográficos. Ao analisar o exame tomográfico, observou-se uma trifurcação no terço médio da raiz, onde apenas o canal palatino foi tratado anteriormente. No tratamento endodôntico, foi realizada a abertura coronária com broca diamantada 1014, a remoção do material obturador utilizando um microscópio clínico e o inserto ultrassônico R1 – Clear Sonic (Helseultrasonic), e a localização com o inserto E6D (Helseultrasonic). Na sequência, foi realizada a odontometria eletrônica e a instrumentação com o sistema rotatório Flat File (MkLife). Após a completa instrumentação, foi realizada a ativação ultrassônica passiva e a aplicação da medicação intracanal de hidróxido de cálcio P.A com propilenoglicol, utilizando o inserto ultrassônico E1 (Helseultrasonic) e o selamento provisório com ionômero de vidro. A obturação dos canais foi realizada utilizando o cimento biocerâmico BioRoot (Septodont) utilizando a técnica do cone único após a remoção da medicação. No acompanhamento radiográfico de dois anos, constatou-se um reparo ósseo completo, sem qualquer sintoma doloroso. Assim, pode-se concluir que a compreensão da anatomia interna e o uso de instrumentos específicos são essenciais para a execução eficaz de casos complexos, garantindo um acesso coronário adequado, desinfecção eficiente e uma obturação precisa.

Manejo terapêutico dentário tardio de avulsão dentária com controle de 4 anos

Roberta Accioly Valentin dos Santos[1] (0009-0000-8584-8032), Gabrieli Gnoatto[1] (0009-0005-085-9531), Larissa Fernanda Caldardo Lemes da Silva[1] (0009-0004-3742-308X), Isadora Barbosa Cardoso[1] (0009-0000-3811-9048), Maria Luiza Zamparoni Victorino[2] (0000-0002-4483-0984), Fausto Rodrigo Victorino[1] (0000-0002-403-5829)

[1] Departamento de Odontologia, Universidade Cesumar, Maringá, Paraná, Brasil
[2] Departamento de Odontologia, Universidade Estadual de Maringá, Maringá, Paraná, Brasil

A avulsão dentária caracteriza-se por um trauma de aspecto grave por se tratar de um deslocamento total do elemento dentário para fora do alvéolo. O objetivo do presente estudo foi demonstrar por meio de caso clínico, o sucesso do reimplante dentário tardio. Paciente, sexo feminino, 17 anos de idade, procurou atendimento de urgência e relatou trauma ocorrido na região ântero-superior decorrente de acidente de bicicleta há 9 horas. Ao exame físico, foi observada avulsão do dente 22, o qual estava armazenado em soro fisiológico, fratura coronária sem exposição pulpar do dente 11, luxação lateral com fratura coronária no dente 21 e de osso alveolar, e fratura coronária no dente 23. Ao exame radiográfico não foi observada alteração radicular nos dentes 11, 21 e 23. Inicialmente foi realizado o reimplante do dente 22, reposicionamento do dente 21 e a contensão rígida estendendo-se dos dentes 23 ao 13. Após uma semana foi realizado o preparo biomecânico nos dentes 23, 22 e 21 e inserção da pasta de hidróxido de cálcio por 30 dias, selamento coronário duplo com cotosol e Cimento de Ionômero de Vidro. No retorno, em 30 dias, realizou-se a remoção da contensão, obturação dos canais radiculares com cimento BioRoot RCS e restauração com resina composta nos dentes 11, 21, 22 e 23. Após 12 meses verificou-se presença de normalidade nos tecidos moles em toda a região traumatizada e aspecto normal do tecido ósseo ao redor dos dentes envolvidos e suas respectivas raízes. Ao retorno de 36 meses foi observada leve reabsorção por substituição na raiz do dente 22 e em 48 meses o aspecto radiográfico foi o mesmo. Dessa forma, ficou evidente o sucesso do tratamento proposto até o momento, mesmo em uma condição de tempo de permanência fora do alvéolo desfavorável do dente 22.

Planejamento e intervenção multidisciplinar em politraumatizado dentário

Marina Andrade Santos[1] (0009-0005-1741-4204), Miguel Angelo Pereira[1] (0009-0006-2997-5217), Giovanna Ramalho Bezerra[1] (0009-0008-2221-3812), Laura Maffini Heller[1] (0009-0007-3046-274X), Janus Micael Targa Ferreira[1,2] (0000-0003-3138-2200), Narumi Orita Pavan[1,3] (0000-0003-0931-3241)

[1] Departamento de Odontologia, Universidade Estadual de Maringá, Maringá, Paraná, Brasil
[2] Departamento de Odontologia, Universidade Cesumar de Maringá, Maringá, Paraná, Brasil
[3] Departamento de Odontologia, Universidade de Taubaté, Taubaté, São Paulo, Brasil

Os traumatismos dentários constituem uma situação frequente nos atendimentos clínicos efetuados pelo Cirurgião Dentista. O objetivo deste trabalho é apresentar um caso de politraumatismo dentário tratado pela equipe do projeto de extensão Centro Especializado Maringaense de Traumatismos em Odontologia (C.E.M Trau-Odonto). Paciente do sexo masculino, 13 anos, compareceu a Clínica Odontológica da UEM, acompanhado pelo responsável, um dia após cair de bicicleta e fraturar os dentes. Na anamnese constatou que se tratava de um paciente sistemicamente saudável. Após o exame clínico, o diagnóstico obtido foi de fratura em esmalte e dentina com exposição pulpar nos dentes 11 e 22 além de uma fratura horizontal no dente 21 e concussão no 12, 13 e 23. Um plano de tratamento foi estabelecido, priorizando a proteção pulpar com colagem de fragmento no dente 22, no entanto, o dente não respondeu satisfatoriamente, sendo necessário posteriormente a realização do tratamento endodôntico. Foi encaminhado para o projeto de extensão C.E.M Trau-Odonto, onde concluiu-se a obturação do dente 11, 21 e 22. Posteriormente, o paciente foi avaliado e constatou-se a necessidade da confecção e instalação de uma placa de Hawley com gancho para tracionamento do dente 11, devido à profundidade da linha de fratura que impossibilitava a restauração. O paciente retornou mensalmente para acompanhamento do tracionamento, obtendo resposta positiva. Restaurações diretas com resina composta foram realizadas no dente 21, enquanto no dente 22 e 11, optou-se por restaurações diretas com pino de fibra de vidro devido à quantidade limitada de estrutura dental remanescente, aguardando o tracionamento ideal desse último dente. Após a conclusão dessas etapas, o paciente será mantido em acompanhamento regular. Sendo assim, conclui-se que a rápida intervenção e o acompanhamento multidisciplinar permitiram não apenas aliviar a dor do paciente, mas também restaurar a função e a estética de seus dentes afetados.

Relato de caso clínico de extravasamento de hipoclorito de sódio durante o tratamento endodôntico

Natalha kynske de Paula Assis Fidelis[1] (0009-002-5690-3412), Fabio Duarte da Costa Aznar[1] (0000-0002-2089-6081), Lyz Cristina Furquim Canali[1] (0000-0002-5886-6267)

[1] Faculdade do Centro Oeste Paulista, Piratininga, São Paulo, Brasil

O hipoclorito de sódio (NaOCl) é a solução irrigante mais comumente utilizado durante o preparo endodôntico, principalmente por sua propriedade de solvência tecidual. Entretanto, por apresentar citotoxidade o seu uso implica no risco de condições iatrogênicas, sendo uma delas a de extravasamento via forame deste irrigante para o periápice. Como consequência, geralmente provoca alguns sinais e sintomas graves, como: dor severa, edema, hemorragia, áreas de necroses e infecções secundárias. O objetivo deste relato de caso é apresentar a conduta clínica frente ao extravasamento foraminal de NaOCl na concentração de 2,5%, em um elemento dentário 14 com vitalidade pulpar, de uma paciente do gênero feminino que compareceu para tratamento endodôntico na clínica da Graduação da Faculdade do Centro Oeste Paulista, Bauru, que de forma iminente acarretou em formação de edema extra-oral na região do referido dente, enfisema difuso na face, parestesia, e dor aguda. Como conduta terapêutica imediata, realizou-se irrigação intracanal com soro fisiológico objetivando a neutralização do NaOCl, medicação endodôntica com hidróxido de cálcio, e uso sistêmico de antibioticoterapia associado à corticoide. De forma complementar, a paciente foi submetida a laserterapia diária no período de duas semanas. Após este período, a paciente já assintomática foi submetida à finalização do tratamento endodôntico. Conclui-se que a conduta imediata frente à esta condição iatrogênica, associada ao uso de laserterapia, demonstrou-se fundamental na remissão de sintomas e a prevenção de complicações adicionais.

Reparo de trajeto fistuloso após retratamento endodôntico cirúrgico: relato de caso

Laís Ciffoni Alves[1] (0009-0004-2386-1214), Thaine Oliveira Lima[1] (0000-0001-5220-9947), Marco Antônio Hungaro Duarte[1] (0000-0003-3051-737X), Rodrigo Ricci Vivan[1] (0000-0002-0419-5699), Murilo Priori Alcalde[1] (0000-0001-8735-065X)

[1] Departamento de Dentística, Endodontia e Materiais Odontológicos, Faculdade de Odontologia de Bauru, Universidade de São Paulo, Bauru, São Paulo, Brasil

O retratamento endodôntico cirúrgico (cirurgia parendodôntica) tem o objetivo de tratar alterações periapicais persistentes em que o retratamento convencional não foi eficaz. O objetivo deste trabalho é relatar um caso clínico de paciente submetido à cirurgia parendodôntica para tratamento de fístula persistente na região palatina do dente 23. Paciente compareceu à clínica integrada relatando incômodo e presença de fístula no palato duro, na região do ápice do dente 23, com histórico prévio de tratamento e retratamento endodôntico, porém com persistência da fístula. Foi solicitada tomografia cone beam, onde constatou-se que, embora não houvesse presença de lesão periapical, havia presença de material obturador extravasado e presença de canal lateral à cerca de 5mm da região apical e uma trajetória óssea que coincidia com o trajeto da fístula. O dente apresentava reabilitação coronária com pino intra-articular e coroa definitiva, ambos satisfatórios. Assim, foi indicado a cirurgia parendodôntica como tratamento. Foi realizada uma incisão trapezoidal da mesial do dente 22 até a distal do dente 24, apicectomia dos 5 mm apicais, abrangendo, então, o canal lateral na ressecção da raiz. Confeccionou-se a cavidade retrógrada com inserto ultrassônico P1, seguido de obturação retrógrada com o cimento endodôntico Sealer 26 em consistência densa. Em seguida, foi elaborada a plastia apical e inserção de Hemospon para auxiliar a formação do coágulo e, por último, a sutura. Após 2 anos e 8 meses de acompanhamento, observou-se o reparo completo e desaparecimento de todo trajeto da fístula. Assim, podemos concluir que o planejamento correto na cirurgia parendodôntica é indispensável, ressaltando a importância da decisão do local exato da apicectomia e da obturação retrógrada para o sucesso do tratamento.

Reparo ósseo de extensa lesão periapical após tratamento endodôntico com cimento bioroot© rcs: caso clínico

Larissa Fernanda Caldardo Lemes da Silva[1] (0009-0004-3742-308X), Gabrieli Gnoatto[1] (0009-0005-0685-9531), Roberta Accioly Valentin dos Santos[1] (0009-0000-8584-8032), Maria Luiza Zamparoni Victorino[2] (0000-0002-4483-0984), Marcelo Augusto Seron[3] (0000- 0001-7160-6550), Fausto Rodrigo Victorino[1] (0000-0002-4603-5829)

[1] Departamento de Odontologia, Universidade Cesumar, Maringá, Paraná, Brasil
[2] Departamento de Odontologia, Universidade Estadual de Maringá, Maringá, Paraná, Brasil
[3] Faculdade do Centro Oeste Paulista, Maringá, Paraná, Brasil

O ponto principal de um tratamento endodôntico é garantir que o sistema de canais radiculares permaneça em um ambiente mais hermético possível, para evitar colonização bacteriana, por isso é tão importante utilizar matérias e instrumentos corretos durante todo o tratamento endodôntico. O objetivo do presente estudo foi apresentar um caso de reparo ósseo após tratamento endodôntico de um incisivo lateral superior com periodontite apical assintomática. Paciente sexo feminino, 31 anos, foi encaminhada para tratamento endodôntico do dente 22. Ao exame radiográfico foi observado canal único reto e lesão periapical de aproximadamente 10mm. Ao exame clínico o dente apresentava-se assintomático aos testes térmicos e de percussão, caracterizando periodontite apical assintomática. Inicialmente foi realizada abertura coronária seguida da odontometria eletrônica e preparo químico mecânico rotatório com sistema SRF SEQUENCE até lima #35.04 e irrigação com hipoclorito de sódio 2,5%. Ao final da formatação do canal radicular foi realizada a agitação do EDTA 17% e hipoclorito de sódio. Foi realizado o tratamento coadjuvante com terapia fotodinâmica antimicrobiana (TFDa) com o aparelho de laser de baixa potência associado ao fotossensibilizador, com inserção no interior do conduto, aguardado por 3 minutos (período de pré-irradiação) com agitação por 1 minuto com inserto ultrassônico Irrisonic. Após o período de pré irradiação, foi irradiado por 90 segundos no interior do canal com o laser no comprimento de onda da luz vermelha usando fibra óptica com movimentos helicoidais 2mm aquém do comprimento de trabalho. Por fim, realizou-se a obturação com cimento BioRoot© RCS com cone único e selamento coronário com resina composta. Ao controle radiográfico após 7 meses foi observado reparo ósseo total. Pode-se concluir que o tratamento proposto, em sessão única, foi capaz proporcionar reparo ósseo em um curto período de tempo em dente com periodontite apical assintomática.

Uso do mta no tratamento endodôntico em dente com rizogênese incompleta e abscesso crônico

Gabrieli Gnoatto[1] (0009-0005-0685-9531), Larissa Fernanda Caldardo Lemes Da Silva[1] (0009-0004-3742-308X), Roberta Accioly Valentin Dos Santos[1] (0009-0000-8584-8032), Maria Luiza Zamparoni Victorino[2] (0000-0002-4483-0984), Marcelo Augusto Seron[3] (0000-0001-7160-6550), Fausto Rodrigo Victorino[1,3] (0000-0002-4603-5829)

[1] Departamento de Odontologia, Universidade Cesumar, Maringá, Paraná, Brasil
[2] Departamento de Odontologia, Universidade Estadual de Maringá, Maringá, Paraná, Brasil
[3] Faculdade do Centro Oeste Paulista, Maringá, Paraná, Brasil

A rizogênese incompleta ocorre quando o terço apical da raiz não está completamente formado, dificultando o tratamento endodôntico. O objetivo deste trabalho é apresentar um caso clínico de tratamento endodôntico no dente 21 com rizogênese incompleta. Paciente procurou atendimento relatando alteração da cor no dente e “bolinha” na gengiva. Ao exame clínico foi observada fístula ao nível do dente 21, alteração de cor e presença de aparelho fixo ortodôntico. Ao exame radiográfico, constatou-se ápice radicular aberto e lesão periapical de contorno difuso. Ao exame tomográfico, detectou- se destruição da cortical óssea vestibular. O preparo químico-mecânico foi com a lima #80 em 24 mm. Aplicou-se ultrassom para ativação do hipoclorito de sódio 2,5% e EDTA. A medicação escolhida foi pasta de hidróxido de cálcio, propilenoglicol e iodofórmio, inserida com o ultrassom, inserto E1. Realizou-se a blindagem coronária com material restaurador temporário. Após 1 mês houve a tentativa de revascularização, porém sem sucesso. No mês seguinte, realizou-se o tampão apical utilizando Hemospon© e MTA Repair HP© em todo o canal. Introduziu-se o material temporário no terço cervical e realizou restauração definitiva. Após 27 meses, efetuou-se controles clínico e radiográfico, sem alterações e reparo total periapical. Assim, pode-se confirmar o sucesso do tratamento proposto, com uso de ultrassom, hidróxido de cálcio como medicação intracanal e obturação do canal radicular com MTA, na resolução de abscesso crônico em dente com rizogênese incompleta.

Utilização da TCFC na abertura endodôntica para a localização de canais parcialmente calcificados: relato de caso

Gabriele Oliveira Amaral[1] (0000-0002-4852-8678), João Paulo Soares Francisco[1] (0000-0002-1127-5750), Arnaldo Sant'Anna Júnior[1] (0000-0002-9106-7862)

[1] Centro Universitário de Santa Fé do Sul, Santa Fé do Sul, São Paulo, Brasil

A calcificação pulpar é resultado de uma deposição de minerais na câmara pulpar em resposta a uma agressão externa, traumas, movimentos ortodônticos e lesões de cárie, que podem levar a obliteração total ou parcial do canal radicular. Atualmente, a tomografia computadorizada de feixe cônico (TCFC) é uma tecnologia que permite a visualização de estruturas anatômicas em três dimensões proporcionando uma maior eficiência do diagnóstico, planejamento e prognóstico do caso, um exemplo seria o uso em casos de difícil localização do canal por calcificações. O objetivo destes relatos são mostrar a eficiência da associação da TCFC com o uso de marcadores radiopacos de cimento endodôntico como uma ferramenta auxiliar para resolução de dentes com calcificação pulpar. Caso 1: Paciente AS, 75 anos, com facetas em dentes anteriores, sendo que o acesso feito no dente 21 estava desviado para lingual e, após o ponto com cimento endodôntico, a localização do canal foi facilitada. Caso 2: Paciente CCB, 59 anos, com calcificação no canal disto vestibular do dente 26, onde foi feito dois pontos com cimento no assoalho da câmara, que facilitaram a localização do mesmo. A localização de canais calcificados ou parcialmente calcificados tem sido um empecilho para os endodontistas e, nesse caso clínico foi proposta uma alternativa eficaz e com resultados excelentes para a prática clínica com a associação da TCFC e marcador radiopaco. Pode-se concluir que o uso da tomografia associada com a radiopacidade do cimento endodôntico foi uma ferramenta e de grande importância para encontrar a embocadura do canal calcificado e o prosseguimento do tratamento endodôntico.

Cirurgia parendodôntica: Uma abordagem resolutiva frente ao extravasamento de material obturador

Lívia Vicente[1] (0009-0007-8795-9917), Nailson Silva Meneses Júnior[1] (0000-0003-1384-810X), Evelyn Giuliana Vlásquez Espedilla[1] (0000-0001-8431-0038), Letícia Slompo[2] (0000-0002-6738-5473), Clovis Monteiro Bramante[1] (0000-0002-6958-2155), Flaviana Bombarda de Andrade[1] (0000-0002-1238-2160)

[1] Departamento de Dentística, Endodontia e Materiais Odontológicos, Faculdade de Odontologia de Bauru, Universidade de São Paulo, Bauru, São Paulo, Brasil
[2] Hospital de Reabilitação de Anomalias Craniofaciais, Universidade de São Paulo, Bauru, São Paulo, Brasil

A cirurgia parendodôntica é uma abordagem cirúrgica realizada para resolução de problemas criados ou que não foram completamente solucionados pelo tratamento endodôntico convencional. Paciente do gênero feminino, 38 anos, foi encaminhada ao setor de Endodontia da FOB/USP para avaliação do dente 21, já tratado endodonticamente há um ano. Ao exame clínico, resposta negativa aos testes de percussão e palpação. Ao exame radiográfico e tomográfico, foi observado presença de material obturador extravasado além dos limites ideais. Sendo assim, a cirurgia parendodôntica foi indicada. Para tanto, foi feita a anestesia com articaína 4% por meio dos bloqueios do nervo alveolar superior anterior e do nasopalatino. Seguiu-se com incisão de Newman e posterior descolamento do retalho mucoperiosteal. A osteotomia foi realizada com uma broca carbide esférica nº 4. Com curetas de Lucas foi feita a curetagem da loja cirúrgica, envolvendo a lesão periapical e o material obturador. A apicectomia foi executada com o inserto bladesonic (Helse) acoplado ao aparelho ultrassônico Satelec. Com o inserto ultrassônico P1 (Helse) foi confeccionada uma retrocavidade e obturação retrógrada com agregado de trióxido mineral (Angelus). Foi realizada a radiografia transoperatória. Ao final, suturas simples e transpapilares foram executadas com Vicryl 5-0. Um acompanhamento tomográfico foi realizado após 10 meses. A indicação da cirurgia parendodôntica recai na impossibilidade de remover o material extravasado de forma menos invasiva. Durante o tratamento endodôntico devemos nos atentar quanto às etapas necessárias para execução de um procedimento adequado, realizando as radiografias comprobatórias e a correta execução das técnicas de obturação, de forma a evitar que o extravasamento dos materiais obturadores ocorra. A intervenção cirúrgica possibilitou o restabelecimento do limite ideal de obturação e a remoção dos materiais da região periapical, o que irá contribuir com o posterior reparo.

37º COB

CONGRESSO ODONTOLÓGICO DE BAURU

PROFª DRª LINDA WANG

15 A 18 DE MAIO DE 2024

Endodontia

APRESENTAÇÃO ORAL - PÓS-GRADUAÇÃO
PESQUISA/REVISÃO SISTEMÁTICA

Efeito local e sistêmico da erva-mate (*Ilex paraguariensis*) em ratos com periodontite apical. Estudo in vitro e in vivo

Carolina Sayuri wajima[1] (0000-0003-3629-4904), Carolina de Barros Morais Cardoso[1] (0000-0002-4943-7022), Caroline Anselmi de Oliveira[2] (0000-0002-3189-1542), Renan Dal Fabbro[2] (0000-0002-4125-8441), Marco Cícero Bottino[2] (0000-0001-8740-2464), Luciano Tavares Angelo Cintra[1] (0000-0003-2348-7846)

[1] Departamento de Odontologia Preventiva e Restauradora, Faculdade de Odontologia de Araçatuba, Universidade Estadual, Araçatuba, São Paulo, Brasil
[2] Departamento de Cariologia, Ciências Restauradores e Endodontia, Faculdade de Odontologia, Universidade de Michigan, Ann Arbor, Michigan, Estados Unidos

Este estudo teve como objetivo avaliar o efeito local e sistêmico da erva mate (EM) sobre a severidade da periodontite apical. Empregando células tronco e ratos com periodontite apical. In vitro, foram utilizadas células tronco de dentes decíduos esfoliados (SHED) e diferentes concentrações de EM para analisar a viabilidade celular nos dias 1,3 e 5. A maior concentração não tóxica (50 µg/mL) foi usada no teste ELISA para IL-1α e IL-6. In vivo, foram utilizados 40 ratos Wistar, divididos em 4 grupos (n=10): Controle (CO); tratados com EM (EM); com PA induzida (PA); com PA induzida e tratados com EM (PA+EM). A EM foi administrada por gavagem (20mg/kg/dia), 28 dias antes da indução da PA e por mais 30 dias, até a eutanásia. A PA foi induzida por meio da exposição pulpar dos 1° e 2° molares superiores e inferiores do lado direito. Foi realizado o controle do ganho de peso corporal durante todo o período experimental. Antes da eutanásia o sangue foi coletado para análise da capacidade antioxidante total do plasma (CAT) e análise de substâncias reativas ao cálcio tiobarbitúrico (TBARS). Após eutanásia, as hemi-mandíbulas direitas foram coletadas para análise histológica em hematoxilina-eosina (H&E). Os dados foram submetidos aos testes estatísticos adequados após aplicação do teste de normalidade ($p<0,05$). *In vitro*, dosagens até 50 µg/mL continuaram a promover viabilidade celular e a EM diminuiu a expressão de IL-1a e manteve IL-6 iguais entre os grupos ($p>0,06$). *In vivo*, a EM foi capaz de aumentar o CAT e diminuir o TBARS no grupo PA+EM em relação ao grupo PA. *In vivo*, o grupo PA+EM apresentou menor infiltrado inflamatório e menor reabsorção óssea nas lesões periapicais comparado ao grupo PA ($p<0,001$). Conclui-se que a EM apresentouefeitos antioxidante, anti-inflamatório e antirreabsortivo, assim como foi capaz de diminuir os impactos sistêmicos da severidade da PA.

Fomento: FAPESP (2022/02562-5; 2022/10838-0)

Resistência à fadiga cíclica, torcional e flexional de instrumentos de NiTi com diferentes secções transversais

João Vitor Oliveira de Amorim[1], Marco Antonio Hungaro Duarte[1] (0000-0003-3051-737X), Flaviana Bombarda de Andrade[1] (0000-0002-1238-2160), Paulo Roberto Jara de Souza[1], Pablo Andres Amoroso Silva[2], Guilherme Ferreira da Silva[1], Murilo Priori Alcalde[1] (0000-0001-8735-065X)

[1] Departamento de Dentística, Endodontia e Materiais Odontológicos, Faculdade de Odontologia de Bauru, Universidade de São Paulo, Bauru, São Paulo, Brasil
[2] Departamento de Odontologia Restauradora, Universidade Estadual de Londrina, Londrina, Paraná, Brasil

A secção transversal dos instrumentos mecanizados de NiTi impactam significantemente nas suas propriedades mecânicas bem como os diferentes tipos de tratamentos térmicos. O objetivo deste trabalho é avaliar a resistência à fadiga cíclica, torcional e flexional de dois instrumentos protótipos 25.06 que possuem tratamento térmico Blue e secções transversal em forma de *S* e triangular. Um total de 60 instrumentos foram utilizados para este estudo (n=30). O ensaio de fadiga cíclica foi realizado em um canal artificial com curvatura de 60° de curvatura e 5 mm de raio, sob condições que simulava a temperatura corporal (36° ± 1 °C). O teste torcional foi realizado em uma máquina de torção onde os instrumentos tiveram os 3 mm da ponta fixada em uma célula de carga. O tempo de fadiga e o número de ciclos foi calculado. Então, sua outra extremidade foi fixada em um motor, o qual realizou uma rotação no sentido horário à 2 RPM. O torque máximo e a deflexão angular para a fratura dos instrumentos foram mensuradas pelo equipamento. Por fim, a resistência flexional foi mensurada em uma adaptação no equipamento de torção e uma flexão até 60^0 foi aplicada nos instrumentos. Para isso, 5 mm das pontas foram fixadas na célula de carga. Os dados obtidos foram analisados estatisticamente pelos testes de Kolmogorov- Smirnov para avaliação da normalidade e o teste t-Student (não pareado) foi utilizado para avaliação, sendo utilizado um nível de significância de 5%. Os resultados demonstraram que o instrumento com secção em *S* apresentou maior resistência à fadiga cíclica (tempo e número de ciclos) e maior deflexão angular. Por outro lado, o instrumento com secção triangular apresentou maior torque para torção e para flexão, respectivamente. Podemos concluir que a secção transversal apresenta um impacto significante nas propriedades mecânicas dos instrumentos mecanizados de NiTi.

Avaliação do método de agitação na temperatura e penetração intradentinária da medicação intracanal

Brenda Stefhany Wilchenski[1] (0000-0003-0280-1162), Mirela Cesar Barros[1] (0000-0002-4711-3841), Flaviana Bombarda de Andrade[1] (0000-0002-1238-2160), Marco Antonio Hungaro Duarte[1] (0000-0003-3051-737X)

[1] Departamento de Dentística, Endodontia e Materiais Odontológicos, Faculdade de Odontologia de Bauru, Universidade de São Paulo, Bauru, São Paulo, Brasil

A descontaminação do sistema de canais radiculares é essencial para o sucesso do tratamento endodôntico, visando eliminar microrganismos em áreas de complexidade anatômica, inativar lipopolissacarídeos e prevenir reinfecções. A medicação intracanal com hidróxido de cálcio (HC) tem sido amplamente recomendada. Este estudo investigou o impacto do método de inserção da pasta de HC e variações de temperatura na penetração de diferentes pastas. Foram testadas três pastas de HC com veículos distintos (óleo de silicone, propilenoglicol e água destilada) e três métodos de agitação (Espiral Lentulo, dispositivo sônico EQ-S e inserto ultrassônico Irrisonic). A pasta foi analisada com microscopia confocal de varredura a laser (MCVL) usando rodamina B. A temperatura intracanal foi medida antes e após cada ativação. Para avaliar a penetração nos túbulos dentinários, os dentes foram seccionados em discos de 1 mm e analisados em MCVL. As imagens foram capturadas a 2, 5 e 8 mm do ápice radicular, e os dados processados no software ImageJ V1.8.0. Calculou-se a máxima penetração e o perímetro de penetração da medicação nas paredes do canal radicular. O teste Shapiro-Wilk foi usado para avaliar a normalidade dos dados. O perímetro de penetração e a variação de temperatura (Δt) foram analisados pelos testes de Kruskal-Wallis e Dunn, enquanto a profundidade foi avaliada por ANOVA, seguida do teste de Tukey, utilizando o GraphPad Prism 8.0, com 5% de significância. Os resultados mostraram que pastas com veículos oleosos ou viscosos tiveram maior penetração que a água destilada. A agitação sônica e ultrassônica aumentou significativamente a penetração, especialmente com propilenoglicol, além de elevar a temperatura intracanal. Concluiu-se que o veículo e a técnica de agitação influenciam a penetração do HC nos túbulos dentinários, com agitação sônica e ultrassônica sendo eficazes, especialmente em pastas viscosas, causando um discreto aumento de temperatura.

37º COB

CONGRESSO ODONTOLÓGICO DE BAURU

PROFª DRª LINDA WANG

15 A 18 DE MAIO DE 2024

Endodontia

APRESENTAÇÃO ORAL - PÓS-GRADUAÇÃO
CASO CLÍNICO/PROJETO DE EXTENSÃO/REVISÃO DE LITERATURA

Giroversão e dilaceração em indivíduo com fissura labiopalatina: um desafio no tratamento endodôntico

Carlina Marice Carrillo Muñoz[1] (0009-0009-5485-8495), Ana Paula Pasquini Abu-Yaghi Nogueira[1] (0009-0007-6194-2340), Thiago Henrique dos Santos Antunes Albertassi[1] (0009- 0001-6328-8713), Marcela Cristina Garnica Siqueira[1] (0000-0002-7471-7093), Ivy Kiemle Trindade Suedam[1,2] (0000-0001-8582-0072), Lidiane de Castro Pinto[1] (0000-0001-9764-0327)

[1] Hospital de Reabilitação de Anomalias Craniofaciais, Universidade de São Paulo, Bauru, São Paulo, Brasil
[2] Departamento de Ciência Biológicas, Faculdade de Odontologia de Bauru, Universidade de São Paulo, Bauru, São Paulo, Brasil

As anomalias dentárias são frequentes nos indivíduos com fissura labiopalatina, especialmente as heterotópicas, como a giroversão e dilaceração. A giroversão é definida como um giro de 90° a 180° em torno ao eixo longo do dente e pode ocorrer pelo excesso ou falta de espaço na área de irrupção dentária. Já a dilaceração, pode ser o resultado de alterações concomitantes durante o processo de irrupção e rizogênese, gerando um desvio do longo eixo da raiz do dente, característico da dilaceração. Dessa forma, a giroversão e dilaceração podem resultar em dificuldades durante a intervenção endodôntica. Indivíduo com fissura labiopalatina bilateral, sexo masculino, 12 anos, atendido no setor de Endodontia do Hospital de Reabilitação de Anomalias Craniofaciais da Universidade de São Paulo. Após avaliação clínica e radiográfica observou-se necrose no dente 21 e presença de imagem radiolúcida periapical. Iniciou-se o tratamento endodôntico, sob anestesia com mepivacaína 2%, abertura coronária, isolamento absoluto, irrigação com NaOCl 2,5%, preparo biomecânico com limas manuais, EDTA 17%, soro fisiológico e medicação intracanal com pasta de hidróxido de cálcio e PMCC. No retorno, conferindo as condições ideais para obturação, foi realizada a prova de cone principal e obturação pela técnica Híbrida de Tagger com cimento AH Plus. O selamento coronário foi realizado com resina composta. Após 5 meses foi realizada a proservação, na qual foram observados aspectos clínicos e radiográficos de normalidade. A avaliação correta e planejamento individualizado do caso, considerando as anormalidades anatômicas de cada indivíduo e a utilização de materiais pertinentes contribuem para o prognóstico favorável. Neste caso clínico, a observância destes fatores, propiciou sucesso ao tratamento endodôntico e favoreceu o prognóstico, promovendo a manutenção do dente na cavidade bucal.

Importância do diagnóstico de displasia cemento-óssea periapical: relato de caso em indivíduo com fissura labiopalatina

Elba Carolina Mera Chiang[1] (0009-0004-8042-0001), Carlos Ferreira dos Santos[1,2] (0000-0002-0405-3500), Joel Ferreira Santiago Junior[3] (0000-0003-1735-2224), Lidiane de Castro Pinto[1] (0000-0001-9764-0327)

[1] Hospital de Reabilitação de Anomalias Craniofaciais, Universidade de São Paulo, Bauru, São Paulo, Brasil
[2] Departamento de Ciências Biológicas, Faculdade de Odontologia de Bauru, Universidade de São Paulo, Bauru, São Paulo, Brasil
[3] Departamento de Materiais Dentários e Prótese, Faculdade de Odontologia de Ribeirão Preto, Universidade de São Paulo, Ribeirão Preto, São Paulo, Brasil

A displasia cemento-óssea periapical (DCOP) pertencem ao grupo de lesões fibro- ósseas, caraterizada pela substituição do osso por tecido fibroso contendo material mineralizado, existindo uma predileção não obrigatória pela região periapical anteroinferior. O diagnóstico correto pode ser desafiador, visto que o aspecto radiográfico assemelha-se a lesões endodônticas inflamatórias. O objetivo deste relato de caso é enfatizar as características clínicas e radiográficas, bem como o tratamento da DCOP. Indivíduo feminino de 37 anos de idade, melanoderma, com fissura transforame unilateral direita, em exame odontológico de rotina, apresentou imagens radiográficas radiolúcidas circunscritas ao ápice dos dentes da região anteroinferior. Clinicamente, os dentes envolvidos demonstraram aspectos de normalidade, não possuíam sintomatologia dolorosa e nem história de trauma dentoalveolar, testes de sensibilidade ao frio positivos sugerindo vitalidade pulpar, palpação, percussão vertical e horizontal negativas denotando ausência de processos inflamatórios crônicos. Ao exame radiográfico observou-se na região, presença de imagem radiolúcida circunscrita com massa radiopaca ao centro da lesão, sem sinais de lesão periapical, preservação do ligamento periodontal e lâmina dura. Baseado no acompanhamento por 5 anos, além das caraterísticas clínicas e radiográficas, assim como etnia, gênero e idade, comprovou-se na literatura o diagnóstico de DCOP em estágio intermediário ou estádio misto. Conclusão: Compete ao endodontista, o conhecimento das particularidades da displasia cemento-óssea periapical para evitar o diagnóstico errôneo e possíveis iatrogenias.

Intervenção cirúrgica para tratamento de cisto periapical

Thaine Oliveira Lima[1], Marco Antônio Hungaro Duarte[1], Rodrigo Ricci Vivan[1], Murilo Priori Alcalde[1] (0000-0001-8735-065X)

[1] Departamento de Dentística, Endodontia e Materiais Odontológicos, Faculdade de Odontologia de Bauru, Universidade de São Paulo, Bauru, São Paulo, Brasil

O objetivo biológico do tratamento endodôntico é prevenir ou controlar a periodontite apical. Todavia, o insucesso do tratamento poderá ocorrer devido persistência de microrganismos nos sistemas de canais radiculares, infecções extra-radicular e lesões císticas. Sendo assim, a cirurgia parendodôntica pode se tornar necessária. O objetivo do presente trabalho é relatar um caso clínico, descrevendo passo a passo de uma cirurgia parendodôntica para tratamento de cisto periapical. Paciente, sexo masculino, 46 anos, apresentou-se com queixa de aumento de volume na região de palato duro na região dos dentes 11 e 12, persistindo após tratamento e retratamento endodôntico. No exame radiográfico, observou-se a presença de lesão radiolúcida , circunscrita por halo radiopaco, acometendo os ápices das unidades 11 e 12, sugestiva de cisto periapical. Após anamnese e avaliação minuciosa da tomografia cone beam foi indicada a cirurgia parendodôntica para remoção da lesão e biópsia. Durante a cirurgia, foi-se obtido por meio de punção, líquido amarelo citrino. Foi realizada apicectomia, com obturação retrógrada utilizando o cimento Sealer 26 em consistência densa, plastia apical. Então, foi inserido uma membrana de colágeno na região palatina da cavidade cirúrgica, preenchimento da mesma com esponjas de colágeno e a superfície vestibular recoberta com membrana colágena. A sutura foi realizada com pontos simples e colcheiro vertical. Após controle clínico e radiográfico, foi possível observar, respectivamente, a ausência de sinais clínicos e ótimo padrão de cicatrização. O exame histopatológico demonstrou ser um cisto periapical. Com isso, pode-se concluir que em casos de lesões extensas, com lesões persistentes, a cirurgia parendodôntica é uma opção viável para resolução de casos com presença de cisto periapical e a biópsia histopatológica deve ser feita para confirmação do diagnóstico clínico.

Reabsorção dentária comunicante em indivíduo com fissura labiopalatina: fatores etiológicos e tratamento

Ana Carla Pasquini Abu Yaghi Nogueira[1] (0009-0007-6194-2340), Mony Kelly da Silva Bezerra[1] (0009-0008-6397-1193), Nailson Silva Meneses Júnior[2] (0000-0003-1384-810X), Flaviana Bombarda de Andrade[2] (0000-0001-9764-0327), Lidiane de Castro Pinto[2] (0000-0001-9764-0327)

[1] Hospital de Reabilitação de Anomalias Craniofaciais, Universidade de São Paulo, Bauru, São Paulo, Brasil
[2] Departamento de Dentística, Endodontia e Materiais Odontológicos, Faculdade de Odontologia de Bauru, Universidade de São Paulo, Bauru, São Paulo, Brasil

As reabsorções dentárias são patologias que podem ocorrer em indivíduos com fissura labiopalatina quando estruturas de proteção dos dentes são perdidas. Processos patológicos eliminam cementoblastos da superfície radicular, resultando em perda de dentina, cemento e osso. Em virtude dos distintos fatores etiológicos, o diagnóstico é complexo. Indivíduo com fissura transforame incisivo unilateral esquerda, gênero masculino, 31 anos, foi atendido no setor de Endodontia do HRAC/USP. Após avaliação clínica e radiográfica observou-se presença de reabsorção cervical externa comunicante e necrose pulpar no dente 23. Iniciou-se o tratamento endodôntico desse dente, para tanto, foi realizada anestesia com mepivacaína 2%, abertura coronária, isolamento absoluto, irrigação com NaOCl 2,5%, preparo biomecânico com limas mecanizadas, EDTA 17%, soro fisiológico e medicação intracanal à base de hidróxido de cálcio (que permaneceu durante 45 dias). Na mesma sessão, juntamente com profissional do setor da Periodontia, realizou-se exposição da área da reabsorção, curetagem do tecido de granulação e aplicação de MTA. No retorno, em condições ideais, foi realizada prova do cone e obturação através da condensação lateral ativa com cimento MTA Fillapex®. O selamento coronário foi realizado com resina composta. Após dois anos foi realizada proservação, na qual foram observados sinais clínicos e radiográficos satisfatórios. Clinicamente, as reabsorções dentárias são assintomáticas. Para prognóstico favorável, é fundamental a paralização da progressão da doença. O tratamento dependerá de diversos fatores, principalmente da condição pulpar e proximidade do canal radicular. A abordagem multidisciplinar foi uma conduta de sucesso para a resolução deste caso. Com criteriosa avaliação e determinação de planejamento eficaz, no qual utilizou-se de materiais com propriedades desejáveis, o presente tratamento favoreceu o prognóstico do caso e promoveu a manutenção do dente na cavidade bucal.

Técnica do clareamento dentário interno imediato após tratamento endodôntico em dente com histórico de trauma

Paula Assunção Novais[1], Rivaldo Ritlle Dionisio Viana[1], Ana Carla Pasquini Abu-Yaghi Nogueira[2] (0009-0007-6194-2340), Flaviana Bombarda de Andrade[1] (0000-0002-1238-2160), Lidiane de Castro Pinto[2] (0000-0001-9764-0327)

[1] Departamento de Dentística, Endodontia e Materiais Odontológicos, Faculdade de Odontologia de Bauru, Universidade de São Paulo, Bauru, São Paulo, Brasil
[2] Hospital de Reabilitação de Anomalias Craniofaciais, Universidade de São Paulo, Bauru, São Paulo, Brasil

Dentes desvitalizados podem apresentar alteração da sua cor por diversos motivos, sendo o clareamento dentário interno um procedimento estético simples, conservador e eficaz na reparação da alteração cromática. Paciente do sexo masculino, 16 anos, matriculado no Hospital de Reabilitação de Anomalias Craniofaciais da Universidade de São Paulo (HRAC-USP), comunicou descontentamento com mudança de cor no incisivo lateral esquerdo (22) tratado endodonticamente e com histórico de trauma. Ao exame radiográfico, foi constatado corte inadequado da obturação resultando no seu escurecimento. Após avaliação, optou-se pela realização do clareamento dentário interno imediato: registro da coloração, isolamento absoluto, cirurgia de acesso, corte de 1 mm do material obturador na região cervical, confecção do tampão cervical com cimento de ionômero de vidro (CIV), aplicação de ácido fosfórico 37% por 30 segundos, inserção do peróxido de hidrogênio a 35% na câmara pulpar e na face vestibular do dente por 45 minutos, seguido de lavagem abundante com água e selamento temporário com coltosol e CIV. Após 1 mês, paciente retornou ao setor de Endodontia para avaliação do clareamento interno, tendo sido considerado satisfatório e não necessitando de uma nova sessão. Paciente foi encaminhado para o setor da Dentística para restauração definitiva do elemento dentário. O escurecimento dentário, principalmente quando em dentes anteriores, gera desconforto e insegurança ao indivíduo, sendo o clareamento dentário interno uma técnica segura, com baixo custo e altamente eficaz, que deve, portanto, ser a primeira opção de escolha para devolução da estética dentária. A técnica do clareamento dentário interno imediato restaurou a estética dentária do indivíduo recuperando sua autoestima.

Tratamento de incisivo lateral superior com dois canais: relato de caso

Luiza Francischini Rocchi[1] (0009-0001-3414-813X), Guilherme Ferreira da Silva[1] (000-0002-3271-541X), Murilo Priori Alcalde[1] (0000-0001-8735-065X), Rodrigo Ricci Vivan[1] (0000-0002-0419-5699)

[1] Departamento de Dentística, Endodontia e Materiais Odontológicos, Faculdade de Odontologia de Bauru, Universidade de São Paulo, Bauru, São Paulo, Brasil

A endodontia é a especialidade da odontologia responsável pelo diagnóstico, prevenção e tratamento da periodontite apical. O tratamento consiste na redução da carga microbiana para permitir ao organismo realizar o processo de reparo. Um dos fatores que impedem taxas de sucesso mais altas no tratamento é a grande variação anatômica. O presente estudo descreve a abordagem do tratamento endodôntico em um incisivo lateral com dois canais. Paciente procurou o consultório com quadro de abscesso dento alveolar agudo, edema facial e dor espontânea no dente 12. Foi realizado radiografia periapical, tomografia computadorizada de feixe cônico para complementar o diagnóstico e mapeamento da anatomia. Tratava-se de um incisivo lateral com dois canais. Foi realizado abertura coronária, odontometria eletrônica, preparo biomecânico até o instrumento 50.02 e medicação com formocresol. Como substância química, foi utilizado hipoclorito de sódio a 2.5% e EDTA a 17%, ambos com ativação de easy clean e ultrassom. Na segunda sessão, foi novamente realizado todo o protocolo de ativação e medicação com Ultracal. Na sessão seguinte, paciente apresentou-se ausente de sintomatologia, e optou-se pela obturação. Esta foi realizada com cones Odous de Deus e cimento AH Plus, pela técnica do cone único e selamento com resina flow. Diante disso, pode-se concluir que: A tomografia computadorizada é uma ferramenta auxiliar de diagnóstico para alterações anatômicas.

Tratamento endodôntico de 2º pré-molar superior com três raízes após intervenção primária: relato de caso

Rivaldo Ritlle Dionisio Viana[1], Paula Assunção Novais[1], Ana Carla Pasquini Abu Yaghi Nogueira[2], Flaviana Bombarda de Andrade[1] (0000-0002-1238-2160), Lidiane de Castro Pinto[2]

[1] Departamento de Dentística, Endodontia e Materiais Odontológicos, Faculdade de Odontologia de Bauru, Universidade de São Paulo, Bauru, São Paulo, Brasil
[2] Hospital de Reabilitação de Anomalias Craniofaciais, Universidade de São Paulo, Bauru, São Paulo, Brasil

O conhecimento da morfologia do sistema de canais radiculares, consiste em requisito básico para alcançar os objetivos do preparo biomecânico: a limpeza e modelagem endodôntica. Normalmente, o segundo pré-molar superior apresenta uma raiz com único canal radicular (54%) ou dois canais radiculares em uma única raiz (46%), vestibular e palatino; raramente, apresenta três raízes, cada uma possuindo um canal radicular. Indivíduo 24 anos do gênero masculino, com fissura labiopalatina bilateral, matriculado no Hospital de Reabilitação de Anomalias Craniofaciais da Universidade de São Paulo, compareceu ao setor de Endodontia para avaliação do dente 25 com tratamento endodôntico realizado previamente na cidade de origem há dois meses. Clinicamente, o dente respondeu negativamente aos testes clínicos de percussão e palpação apical. Radiograficamente, foi observado terceira raiz mésio-vestibular (MV) apresentando canal radicular não obturado e ausência de alterações periapicais. Não foi relatado pelo paciente histórico de sintomatologia após o tratamento primário. Durante localização do canal MV, foi verificado sangramento na entrada deste canal radicular indicando a possibilidade de vitalidade pulpar na porção radicular. Na primeira sessão foi realizado a instrumentação progressiva do canal MV e aplicação de pasta de hidróxido de cálcio. Após 2 meses, paciente retornou com silêncio clínico, sendo procedida a obturação do canal MV pela técnica de condensação lateral ativa com o auxílio do cimento resinoso AH Plus. Após 6 meses, foi realizada a proservação na qual observou-se aspectos clínicos e radiográficos compatíveis com normalidade. O conhecimento da anatomia endodôntica é essencial para execução precisa da técnica endodôntica, aumentando assim a previsibilidade de sucesso do tratamento. Portanto, é de fundamental importância o conhecimento do endodontista em relação ao padrão anatômico, assim como as possíveis variações anatômicas.

Uma visão global da endodontia guiada: uma análise bibliométrica

Thaine Oliveira Lima[1], Aurélio de Oliveira Rocha[2], Lucas Menezes dos Anjos[2], Marco Antônio Hungaro Duarte[1] (0000-0003-3051-737X), Murilo Priori Alcalde[1] (0000-0001-8735-065X), Rodrigo Ricci Vivan[1] (0000-0002-0419-5699)

[1] Departamento de Dentística, Endodontia e Materiais Odontológicos, Faculdade de Odontologia de Bauru, Universidade de São Paulo, Bauru, São Paulo, Brasil
[2] Departamento de Odontologia, Universidade Federal de Santa Catarina, Florianópolis, Santa Catarina, Brasil

O conceito de endodontia guiada surgiu em 2016, e desde então vem sido utilizada na resolução de casos complexos na endodontia. Muitos trabalhos foram publicados na literatura durante esses últimos oito anos, porém, até momento, nenhuma revisão bibliométrica sobre a Endodontia Guiada (EG) havia sido realizada. O objetivo dessa revisão foi analisar a tendência de pesquisa e as principais características dos artigos relacionados à EG da Web of Science. A busca foi realizada em maio de 2023. Foram incluídos artigos relacionados à EG e excluídas conferências. Três pesquisadores selecionaram os artigos e extraíram: número de citações; ano e periódico de publicação; desenho e temática de estudo; autoria e instituições; país e continente. Redes colaborativas foram geradas no Vosviewer. O Google Trends foi usado para investigar a popularidade global da pesquisa sobre EG. A busca resultou em 135 artigos dos quais 85 foram incluídos. O artigo mais citado somou 116 citações. Os estudos foram publicados entre 2016 e 2023. O maior número dos artigos (n=22) foi publicado no ano de 2022. Os periódicos mais prevalentes foram o Journal of Endodontics (n=28) e International Endodontic Journal (n=10). Relatos de caso (n=38) foi o desenho de estudo mais frequente. A temática mais estudada foi o uso da navegação estática para canais calcificados (n=24). Connert T foi o autor com o maior número de artigos (n=13). A Universidade de Basel (n=9) destacou- se. Os países que obtiveram mais estudos foram Brasil (n=13) e Estados Unidos (EUA) (n=12). A Europa foi o continente com maior número de publicações (n=38). O VOSviewer demonstrou interação entre autores. Segundo o Google Trends os EUA foi o país que mais pesquisou sobre EG. Com base nessa revisão, um maior interesse de pesquisa sobre EG foi observado na Europa e nenhum trabalho foi realizado no continente africano. Também não foi encontrado nenhum trabalho de estudo clínico randomizado.

Abordagem conservadora no tratamento de descompressão cística: relato de caso

Anne Rafaella Tenório Vieira[1], João Vitor Oliveira de Amorim[1], Thaine Oliveira Lima[1], Marco Antônio Hungaro Duarte[1] (0000-0003-3051-737X), Rodrigo Ricci Vivan[1] (0000-0002-0419-5699), Murilo Priori Alcalde[1] (0000-0001-8735-065X)

[1] Departamento de Dentística, Endodontia e Materiais Odontológicos, Faculdade de Odontologia de Bauru, Universidade de São Paulo, Bauru, São Paulo, Brasil

A marsupialização é uma opção de tratamento dos cistos, no qual uma janela cirúrgica comunicando com a cavidade bucal, é aberta para o esvaziamento progressivo do conteúdo interno da lesão, acarretando em sua descompressão e consequente diminuição. Por definição, a técnica é acompanhada por um segundo tempo cirúrgico. O objetivo do trabalho é relatar um caso clínico descrevendo a instalação de um dreno para descompressão de cisto periapical extenso. Paciente compareceu à clínica queixando-se de incômodo na região anterior da maxila e aumento de volume na região de palato duro. Na radiografia foi possível observar uma lesão radiolúcida acometendo os ápices do dente 11 ao 15. Foi solicitado a tomografia computadorizada cone bean para avaliação do tamanho da lesão e proximidade com estruturas anatômicas, foi possível observar que se tratava de uma lesão extensa, sendo indicada a colocação de um dreno com a finalidade de descomprimir o cisto periapical. Para a instalação do dreno foi realizado um acesso com a trefina na região de mucosa no ápice dos dentes, gerando uma cavidade para instalação do dreno. Foi então instalado um dreno de cerca de 5mm com o objetivo de diminuir o cisto periapical. Nos dentes 12 e 13 foi realizado o tratamento endodôntico nesses dentes que apresentavam necrose pulpar e posteriormente o dente 11 vai ser submetido ao tratamento endodôntico. No acompanhamento clínico foi possível observar ausência de tumefação no palato e formação de resistência óssea. Após quatro meses de acompanhamento clínico e radiográfico foi solicitado tomografia onde se constatou-se redução do tamanho da lesão e formação de tábua óssea em todo palato duro. O caso está em andamento e ainda será realizada a remoção do dreno e futura enucleação. Com isso, pode-se concluir que a instalação de um dreno para descompressão cística é uma alternativa viável e efetiva e deve ser considerada em casos de lesões extensas antes da enucleação para que a cirurgia seja menos invasiva.

37º COB

CONGRESSO ODONTOLÓGICO DE BAURU

PROFª DRª LINDA WANG

15 A 18 DE MAIO DE 2024

Endodontia

APRESENTAÇÃO PAINEL - GRADUAÇÃO
PESQUISA/REVISÃO SISTEMÁTICA

Análise da smear layer proporcionada por quatro sistemas rotatórios na instrumentação de incisivos inferiores

Victor Ricardo Rocha Arietti[1] (0009-0001-9778-896), João Pedro Gasparin Tadano[1] (0000-0001-6298-4154), Raimundo Sales de Oliveira Neto[1] (0000-0002-4726-8106), Marco Antonio Hungaro Duarte[1] (0000-0003-3051-737X), Murilo Priori Alcalde[1] (0000-0001-8735-065X), Rodrigo Ricci Vivan[1] (0000-0002-0419-5699)

[1] Departamento de Dentística, Endodontia e Materiais Odontológicos, Faculdade de Odontologia de Bauru, Universidade de São Paulo, Bauru, São Paulo, Brasil

Smear layer é uma camada fina e superficial de detritos de dentina, restos de tecido pulpar, bactérias e resíduos de materiais obturadores que são criados durante o preparo do canal radicular. Sua remoção eficaz é essencial para garantir o sucesso a longo prazo do tratamento endodôntico, promovendo uma selagem hermética do canal radicular e prevenindo complicações associadas à reinfecção. O objetivo deste estudo, foi avaliar a smear layer após o uso de 4 diferentes sistemas rotatórios de Níquel-Titânio, com tratamentos térmicos e secções transversais distintas. Foram utilizados 40 incisivos inferiores, divididos em 4 grupos (n=10): GS: Sistema Spim, GS2: Sistema S2; GR: Sistema Rotate; GP: Sistema Platinum. Todos os dentes foram instrumentados até 35/.04 de cada sistema, irrigados com 20ml de Hipoclorito de Sódio a 2,5%, com padronização de velocidade e torque, sendo posteriormente clivados no sentido vestíbulo-lingual. Foi realizada a avaliação da smear layer nas paredes dentinárias por meio de Microscopia Eletrônica de Varredura e com grade de 100 quadrados sobrepostas no Power Point, na qual se calculou a porcentagem de smear layer nos terços cervical, médio e apical das raízes. Os dados obtidos foram analisados pelos testes de Kolmorov-Smirnov, Kruskal-Wallis e Dunn, com nível de significância de 5%. Como resultados, os 4 sistemas empregados não apresentaram diferenças estatisticamente significativas ($P>0,05$), porém na análise individual de cada sistema, os grupos GS, GP e GR apresentaram maior porcentagem de smear layer no terço apical em comparação ao terço médio ($P<0,05$), apenas o grupo GS2 não apresentou diferença entre os terços avaliados ($P>0,05$). Tendo por conclusão, portanto, que os diferentes sistemas empregados apresentaram quantidades semelhantes de smear layer nas paredes dentinárias dos canais avaliados.

Fomento: USP

Análise das proporções de silicato de cálcio no desenvolvimento de cimentos obturadores experimentais

Tany Carvalho Moreira da Veiga[1] (0009-0004-4393-2809), Stefani Jovedi Rosa[1] (0000- 0002-6982-6260), Raimundo Sales de Oliveira Neto[1] (0000-0002-4726-8106), Rodrigo Ricci Vivan[1] (0000-0002-0419-5699), Murilo Priori Alcalde[1] (0000-0001-8735-065X), Marco Antonio Hungaro Duarte[1] (0000-0003-3051-737X)

[1] Departamento de Dentística, Endodontia e Materiais Odontológicos, Faculdade de Odontologia de Bauru, Universidade de São Paulo, Bauru, São Paulo, Brasil

O objetivo do trabalho foi avaliar diferentes concentrações de silicato de cálcio e radiopacificador (óxido de zircônio) em cimentos experimentais. Três cimentos experimentais (CEO1, CEO2 e CEO3), com variações na proporção de silicato de calcio (30%, 40% e 50%) e radiopacificador (25%, 20% e 15%), foram avaliados quanto ao tempo de presa inicial e final (em segundos), escoamento (mm) e radiopacidade (mmAl). Os resultados foram comparados a dois cimentos obturadores estabelecidos no mercado: AH plus Jet e AH Plus Bioceramic. Os tempos de presa inicial e final foram avaliados através da pressão vertical (após 180 segundos de espatulação do cimento) com agulhas Gilmore de 113,5g e 456,5g, respectivamente. Para o teste de escoamento 0,05mL de cada cimento foi dispensado sobre uma placa de vidro. Uma segunda placa com peso de 120g foi posicionada sobre a primeira placa após 180 segundos. Após 10 minutos, usando um paquímetro digital, os diâmetros dos cimentos foram medidos. Para a avaliação da radiopacidade, corpos de prova de 10mm de diâmetro e 1mm de espessura foram preenchidos com os cimentos e radiografados juntamente a um penetrômetro de alumínio. A densidade radiográfica dos materiais foi determinada em dois pontos usando software de manipulação radiográfica, considerando a escala de alumínio como referência. Todos os testes foram realizados em triplicata. Foram observadas diferenças estatisticamente significativas nos tempos de presa inicial e final e escoamento entre todos os grupos ($P<0,05$). Quanto à radiopacidade, diferenças significativas foram encontradas nas comparações entre CEO1 e CEO3, AHP Bioceramic, CEO2 e AHPlus Bioceramic, e AHPlus JET com CEO2, CEO3 e AHPlus Bioceramic ($P<0,05$). O CEO1 apresentou menor tempo de presa e maior escoamento que CEO2 e CEO3. Além disso, o CEO1 apresentou radiopacidade semelhante ao AHPlus Jet e maior radiopacidade que o AHPlus Bioceramic, além de menor tempo de presa que ambos.

Fomento: CNPq (2023-684)

Avaliação da fadiga cíclica e torcional do sistema Flat File após o preparo de três molares inferiores artificiais

Rafael da Richa Tavares Duarte[1] (0009-0002-9723-1165), Raimundo Sales de Oliveira Neto[1] (0000-0002-4726-8106), Rodrigo Ricci Vivan[1] (0000-0002-0419-5699), Murilo Priori Alcalde[1] (0000-0001-8735-065X), Marco Antonio Hungaro Duarte[1] (0000-0003-3051-737X), Leonardo Rigoldi Bonjardim[1] (0000-0002-0080-7678)

[1] Departamento de Dentística, Endodontia e Materiais Odontológicos, Faculdade de Odontologia de Bauru, Universidade de São Paulo, Bauru, São Paulo, Brasil

O objetivo do estudo foi avaliar a resistência à fadiga cíclica e torcional dos instrumentos rotatórios Flat File 25/.04 e 35/.04 novos e após o preparo de três molares inferiores artificiais. Trinta molares inferiores artificiais com curvatura de 60º foram instrumentados com o sistema Flat File, seguindo a sequência recomendada pelo fabricante, 400 RPM de velocidade e 1.5 N/cm de torque, utilizando 3 ml de hipoclorito de sódio a cada troca de instrumento. Os instrumentos foram esterilizados a cada 10 molares preparados. Para avaliar a resistência à fadiga cíclica e torcional dos instrumentos 25/.04 e 35/.04 usados no preparo dos molares artificias, foram utilizados 06 instrumentos de cada calibre. O ensaio de fadiga cíclica foi realizado em um canal artificial de aço inoxidável com ângulo de 60° e um raio de 5 mm de curvatura. Os instrumentos foram acionados em motor VDW Silver. O tempo para a fratura foi aferido visualmente e auditivamente, e posteriormente, convertido em número de ciclos para a fratura. O ensaio de torção, foi realizado utilizando máquina de torção, medindo-se a força exercida sobre uma pequena célula de carga e o ângulo de rotação até a fratura. Os testes mecânicos também foram realizados em instrumentos 25/.04 e 35/.04 novos (n=10), seguindo os mesmos parâmetros. Os dados obtidos foram comparados estatisticamente a um nível de significância de 5%. Os instrumentos 35/.04 apresentaram uma redução estatisticamente significativa na resistência à fadiga cíclica ($P<0,05$). Não foi observada diferença estatística na resistência à fadiga cíclica dos instrumentos 25/.04 e na torcional de ambos os instrumentos novos e usados ($P>0,05$). O preparo de três molares com curvatura leva à uma perda significante na resistência à fadiga cíclica no instrumento 35/.04 do sistema Flat File. Instrumentos com conicidade .04 e diâmetro 35 devem ser usados no preparo de apenas um molar com curvatura acentuada.

Fomento: CNPq

Avaliação das propriedades físico-químicas de cimentos obturadores à base de silicato de cálcio

Julia Alcantara Martins[1] (0000-0002-0838-2790), Maria Júlia Servilha Hasegawa[1] (0000-0002-4283-7816), Stefani Jovedi Rosa[1] (0000-0002-6982-6260), Marco Antonio Hungaro Duarte[1] (0000-0003-3051-737X), Murilo Priori Alcade[1] (0000-0001-8735-065X), Rodrigo Ricci Vivan[1] (0000-0002-0419-5699)

[1] Departamento de Dentística, Endodontia e Materiais Odontológicos, Faculdade de Odontologia de Bauru, Universidade de São Paulo, Bauru, São Paulo, Brasil

Uma das limitações da endodontia é o desenvolvimento de materiais que promovam a regeneração dos tecidos pulpar/periapical. Assim, o objetivo foi avaliar as propriedades físico-químicas do cimento endodôntico obturador à base de silicato de cálcio em apresentação pó/líquido Sealer Plus BC (MK Life, Porto Alegre, RS, Brasil); comparando com os cimentos: BioRoot RCS (Septodont Inc., Saint-Maur-des-Fossés, Île-deFrance, France) e MTApex (Ultradent Products Inc., South Jordan, UT, USA). As propriedades avaliadas foram: radiopacidade; solubilidade; escoamento; alteração volumétrica; tempo de presa; pH (potencial hidrogeniônico) e liberação de íons cálcio. Para os testes de radiopacidade, escoamento, solubilidade e confecção dos corpos de prova para os tempos de presa foram seguidos as especificações nº57 da ANSI/ADA (2000) e ISO 6876 (2012). Para a medição dos tempos de presa foi empregado a norma ASTM C266/2008. O pH e a liberação de íons cálcio foram avaliados nos períodos de 3, 24, 72 e 168 horas; e a alteração volumétrica foi avaliada por meio da análise volumétrica em Microtomografia Computadorizada. Os dados foram submetidos aos testes estatísticos com nível de significância de 5%. Não houve diferença significante entre os cimentos analisados com relação à radiopacidade e à solubilidade ($p>0.05$). Em relação ao escoamento, houve diferença significativa entre Sealer Plus BC pó/líq e MTApex ($p<0.05$). Quanto à alteração volumétrica, detectou-se diferença significativa entre o Sealer Plus BC pó/líq e os demais cimentos testados ($p<0.05$). No tempo de presa, o Sealer Plus BC pó/liq apresentou o maior tempo em minutos. Quanto ao pH e a liberação de íons cálcio, o Sealer Plus BC pó/líq apresentou maiores médias de pH no período de 24 horas e de liberação de íons cálcio nos períodos de 3 e 72 horas. Conclui-se que o Sealer Plus BC pó/líq apresentou excelentes propriedades físico-químicas, apresentando somente solubilidade superior ao recomendado pela ISO 6876 (2012).

Fomento: FAPESP (2022/11414-0)

Avaliação das propriedades físico-químicas de cimentos obturadores prontos para uso à base de silicato de cálcio

Maria Júlia Servilha Hasegawa[1] (0000-0002-4283-7816), Julia Alcantara Martins[1] (0000-0002-0838-2790), Stefani Jovedi Rosa[1] (0000-0002-6982-6260), Marco Antonio Hungaro Duarte[1] (0000-0003-3051-737X), Murilo Priori Alcade[1] (0000-0001-8735-065X), Rodrigo Ricci Vivan[1] (0000-0002-0419-5699)

[1] Departamento de Dentística, Endodontia e Materiais Odontológicos, Faculdade de Odontologia de Bauru, Universidade de São Paulo, Bauru, São Paulo, Brasil

Uma das limitações da endodontia é o desenvolvimento de biomateriais que propiciem a regeneração e/ou reparo dos tecidos pulpar/periapical. Sendo assim, novos materiais têm sido apresentados, visando a melhora da sua performance. Assim sendo, o objetivo deste trabalho foi avaliar as propriedades físicas e químicas de um cimento endodôntico obturador pronto para uso à base de silicato de cálcio nomeado Sealer Plus BC (MK Life, Porto Alegre, RS, Brasil), comparando-o com as propriedades dos cimentos Bio-C Sealer (Angelus, Londrina, PR, Brasil) e Endosequence BC Sealer Hiflow (Brasseler, Savannah, EUA). Para a realização dos testes de radiopacidade, escoamento, solubilidade e produção dos corpos de prova para os tempos de presa foram seguidos as especificações nº57 da ANSI/ADA (2000) e ISO 6876 (2012). O tempo de presa inicial e final foi calculado com base na norma ASTM C266/2008. Já, o pH e a liberação de íons cálcio foram mensurados durante 3, 24, 72 e 168 horas; e a alteração volumétrica foi avaliada em 7 dias por meio de Micro-CT. Os dados foram submetidos a testes estatísticos com nível de significância de 5%. Em relação a radiopacidade e solubilidade, os cimentos avaliados não apresentaram diferença estatística significativa entre si ($p>0.05$). Nos testes de escoamento e alteração volumétrica, o Sealer Plus BC apresentou diferença estatisticamente significativa quando comparado com o Endosequence Hiflow e Bio-C Sealer ($p<0.05$). O maior tempo de presa inicial e final quando comparado com os outros cimentos analisados foi o do Sealer Plus BC e no teste de pH, o Sealer Plus BC apresentou maior média em todos os períodos analisados. Em relação a liberação de íons cálcio em água foi maior do Sealer Plus BC nos períodos de 3 e 72 horas e nos períodos 24 e 168h a liberação foi maior do Endosequence Hiflow. Pode-se concluir que o Sealer Plus BC apresenta propriedades físico-químicas de acordo com a norma ISO 6876 (2012), com exceção do teste de solubilidade.

Fomento: FAPESP (2022/11415-6)

Avaliação das propriedades mecânicas de instrumentos rotatórios flat 25.04 confeccionados com diferentes tratamentos térmicos

Laís Ciffoni Alves[1] (0009-0004-2386-1214), Thaine Oliveira Lima[1] (0000-0001-5220-9947), Marco Antônio Hungaro Duarte[1] (0000-0003-3051-737X), Rodrigo Ricci Vivan[1] (0000-0002-0419-5699), Murilo Priori Alcalde[1] (0000-0001-8735-065X)

[1] Departamento de Dentística, Endodontia e Materiais Odontológicos, Faculdade de Odontologia de Bauru, Universidade de São Paulo, Bauru, São Paulo, Brasil

O tipo de tratamento térmico empregado no processo de manufatura dos instrumentos modificam suas propriedades mecânicas, proporcionando, geralmente, maior flexibilidade, maior resistência à fadiga cíclica e maior capacidade de formação dos instrumentos quando comparado com o NiTi convencional. O objetivo desse estudo foi avaliar a fadiga cíclica de dois instrumentos rotatórios 25.04 confeccionados com tratamento térmico Gold (Flat File 25.04 – MK Life, Porto Alegre, Brasil) e Blue (Instrumentos Protótipo 25.04 – MK Life, Porto Alegre, Brasil) com design flat. Um total de 20 instrumentos rotatórios Flat 25.04 Blue e Gold foram utilizados para realização dos testes de fadiga cíclica em um canal artificial com curvatura de 60° e 5 mm de raio, sob condições que simularam a temperatura corporal (36° ± 1°C). Os instrumentos foram ativados até o momento da fratura, sendo calculado o tempo e número de ciclos (n=10). Então, os dados obtidos foram analisados pelo Teste de Kolmogorov-Smirnov para avaliação da normalidade e o Teste T-Student não pareado, utilizando-se um nível de significância de 5%. Os resultados do teste de fadiga cíclica demonstraram que os instrumentos Flat 25.04 Gold apresentaram, significantemente, maior tempo e número de ciclos para a fratura do que os instrumentos Flat 25.04 Blue ($p<0.05$). Sendo assim, os diferentes tratamentos térmicos impactaram na resistência à fadiga cíclica dos instrumentos Flat 25.04, de forma que o Gold proporcionou maior resistência à fadiga cíclica em comparação ao Blue.

Fomento: FAPESP (2023/04745-2)

Influência da fotoativação na biocompatibilidade de corantes utilizados na terapia fotodinâmica e ablação à laser

Andressa Villela Berbert Daniel[1] (0009-0008-3433-0864), Renato de Toledo Leonardo[2] (0000-0002-0672-9981), Henrique Augusto Banci[3] (0000-0002-4344-4491), Cristiane Cantiga Silva[3] (0000-0003-4313-7149), Gustavo Sivieri-Araújo[3] (0000-0002-8402-7408) ,Luciano Tavares Ângelo Cintra[3] (0000-0003-2348-7846)

[1] Departamento de Dentística, Endodontia e Materiais Odontológicos, Faculdade de Odontologia de Bauru, Universidade de São Paulo, Bauru, São Paulo, Brasil
[2] Departamento de Odontologia Preventiva e Restauradora, Faculdade de Odontologia de Araraquara, Universidade Estadual Paulista, Araraquara, São Paulo, Brasil
[3] Departamento de Odontologia Preventiva e Restauradora, Faculdade de Odontologia de Araçatuba, Universidade Estadual Paulista, Araçatuba, São Paulo, Brasil

Este estudo avaliou a biocompatibilidade dos corantes Curcumina (CUR), Azul de Metileno (MB) e Indocianina Verde (ICG) antes e depois da ativação por laser (ACT). Tubos de polietileno contendo um dos corantes foram implantados no tecido subcutâneo de 32 ratos (4 tubos por rato) divididos em 8 grupos: C- controle (solução salina); C + ACT (Laser vermelho 660 nm); CUR; CUR + ACT (LED azul de 480 nm); MB; MB + ACT (Laser vermelho de 660 nm); ICG; ICG + ACT (Laser infravermelho de 810 nm). Após 7 e 30 dias (n=8/tempo), os ratos foram eutanasiados e os tubos com o tecido circundante foram removidos e processados para análise do infiltrado inflamatório através da coloração H&E e da maturação das fibras de colágeno através da coloração de Picrosirius Red (PSR). O teste estatístico de ANOVA foi aplicado ($p < 0,05$). Aos 7 dias, independentemente da ativação do laser, o grupo CUR apresentou maior infiltrado inflamatório comparado aos grupos ICG e C, enquanto o grupo MB teve maior inflamação apenas em relação ao grupo C ($p < 0.05$). Aos 30 dias, os grupos CUR e MB apresentaram maior infiltrado inflamatório que o grupo C ($p < 0,05$). O grupo ICG foi igual ao C em ambos os períodos, independentemente da ativação do laser ($p > 0,05$). A ativação do laser induziu a proliferação de fibras imaturas de colágeno aos 7 dias, independentemente do corante utilizado ($p < 0.05$). O grupo CUR apresentou menor porcentagem de fibras imaturas e maduras aos 7 dias comparado aos grupos ICG e C ($p < 0,05$) e, aos 30 dias, comparado ao grupo C ($p< 0,05$). Independentemente da ativação do laser, o grupo ICG teve os resultados de maturação de colágeno mais próximos ao grupo C ($p > 0,05$). Concluiu-se que todos os corantes foram biocompatíveis e que a ativação do laser não interferiu na biocompatibilidade. Adicionalmente, a maturação do colágeno foi adequada antes e após a ativação do laser. Estes resultados demonstram que a utilização clínica dos corantes é segura mesmo quando ativados com laser.

Influência do design flat nas propriedades mecânicas de instrumentos rotatórios de Níquel-Titânio

Tais Barbieri[1] (0000-0002-7562-1288), Thaine Oliveira Lima[1] (0000-0001-5220-9947), Marco Antônio Hungaro Duarte[1] (0000-0003-3051-737X), Rodrigo Ricci Vivan[1] (00000002-0419-5699), Murilo Priori Alcalde[1] (0000-0001-8735-065X)

[1] Departamento de Dentística, Endodontia e Materiais Odontológicos, Faculdade de Odontologia de Bauru, Universidade de São Paulo, Bauru, São Paulo, Brasil

O design dos instrumentos (secção transversal, conicidade, diâmetro do núcleo) apresentam um impacto significativo nas propriedades mecânicas dos instrumentos mecanizados de NiTi, pois suas características modificam o volume de metal, consequentemente a flexibilidade, e a dissipação de forças pela superfície. O objetivo deste estudo foi avaliar a influência do design flat na resistência à fadiga cíclica dos instrumentos rotatórios de NiTi Flat File 25.04 (MK Life, Porto Alegre, Brasil) em comparação com instrumentos 25.04 sem design flat. Um total de 20 instrumentos rotatórios Flat File 25.04 e sem design Flat foram utilizados para os testes de fadiga cíclica em um canal artificial com curvatura de 600 de curvatura e 5 mm de raio, sob condições que simula temperatura corporal (36° ± 1 °C). Os instrumentos foram ativados até o momento da fratura, sendo calculado o tempo e número de ciclos (n=10). Então, os dados obtidos foram analisados pelo teste de Kolmogorov-Smirnov para avaliação da normalidade e o teste t-Student (não pareado) foi utilizado para avaliação, sendo utilizado um nível de significância de 5%. Os resultados do teste de fadiga cíclica demonstraram que os instrumentos Flat 25.04 apresentaram significantemente menor tempo e número de ciclos para a fratura do que os instrumentos 25.04 sem design flat ($p<0.05$). O design flat impactou de forma negativa na resistência a fadiga cíclica dos instrumentos rotatórios de NiTi, tendo em vista que o instrumento Flat file 25.04 apresentou menor tempo e número de ciclos para a fratura.

Fomento: FAPESP (2023/04435-3)

Análise da precisão e segurança de quatro motores endodônticos empregados no movimento reciprocante

Gabriel Nakamura Ramos de Luca[1] (0009-0006-3488-6569), Roberto Barreto Osaki[1] (00000001-5023-8779), Ricardo Gariba Silva[2] (0000-0003-2568-7999), Rodrigo Ricci Vivan[1] (0000-0002-0419-5699), Murilo Priori Alcalde[1] (0000-0001-8735-065X), Marco Antonio Hungaro Duarte[1] (0000-0003-3051-737X)

[1] Departamento de Dentística, Endodontia e Materiais Odontológicos, Faculdade de Odontologia de Bauru, Universidade de São Paulo, Bauru, São Paulo, Brasil
[2] Departamento de Odontologia Restauradora da Faculdade de Odontologia de Ribeirão Preto, Ribeirão Preto, São Paulo, Brasil

O objetivo do presente trabalho foi analisar a precisão e segurança de quatro motores com localizadores empregados em Endodontia (VDW Gold, IRoot Pro, E-Connect S e TriAuto ZX, todos em movimento Reciprocante). Para a análise da precisão, incisivos inferiores humanos foram colocados em modelo de alginato para realização do Glide Path com instrumento X1 15/.04 em movimento reciprocante, monitorado com o ligamento embutido, programado na função Auto Stop. A distância da lima em direção ao ápice foi analisada por meio de Microtomografia Computadorizada. Para análise da segurança dos motores, foi realizado os testes de fadiga cíclica onde os mesmos foram colocados na função reciprocante, com o mesmo valor de angulação, velocidade e instrumentos similares, sendo cronometrado o tempo demandado até a fratura. A velocidade do motor foi aferida com um tacômetro digital e a angulação dos motores foram aferidas com o arduínio para verificar a precisão das funções. Os dados de todas as análises foram comparados estatisticamente. Com base nisso, os resultados mostraram que há uma discordância entre velocidade e ângulo mostrado no motor e o que realmente ocorre no movimento do instrumento, porém essas variações e diferenças entre os motores parece não afetar na à fadiga cíclica do instrumento. Além disso, não houve diferença entre os motores quanto à precisão e o tempo demandado no Glide Path. Na análise da fadiga cíclica observou-se que o Triauto ZX2, oferece maior segurança em relação aos demais motores. Concluiu-se que todos os motores apresentam inconsistências na velocidade e angulação, apresentam tempo e manutenção do comprimento no Glide Path, e o Triauto ZX é o motor que oferece maior segurança em relação ao preparo de canais curvos no movimento recipriocante.

Fomento: FAPESP (2023/06419-5)

37º COB

CONGRESSO ODONTOLÓGICO DE BAURU

PROFª DRª LINDA WANG

15 A 18 DE MAIO DE 2024

Endodontia

APRESENTAÇÃO PAINEL - GRADUAÇÃO
CASO CLÍNICO/PROJETO DE EXTENSÃO/REVISÃO DE LITERATURA

Avaliação da resistência à fadiga cíclica de instrumentos reciprocantes originais e réplicas utilizados no tratamento endodôntico

Isabela Moreno Ayres[1], Raimundo Sales de Oliveira Neto[2], Guilherme Ferreira da Silva[1], Murilo Priori Alcalde[2] (0000-0001-8735-065X), Marco Antonio Hungaro Duarte[2] (0000-0003-3051-737X), Renan Diego Furlan[1]

[1] Centro Universitário do Sagrado Coração, Bauru, São Paulo, Brasil
[2] Departamento de Dentística, Endodontia e Materiais Odontológicos, Faculdade de Odontologia de Bauru, Universidade de São Paulo, Bauru, São Paulo, Brasil

Atualmente, várias marcas produzem diferente tipos de instrumentos de NiTi e estão presentes no mercado. Entretanto, várias companhias começaram a produção e distribuição de instrumentos de NiTi muito parecidos com os produtos originais de marcas conhecidas, sendo denominados como instrumento réplica. O objetivo deste estudo é avaliar a resistência à fadiga cíclica dos instrumentos reciprocantes Wave One Gold 25.07 (Dentsply Sirona, Ballaigues, Suiça) e A-One Gold 25.07 (AZ Dent, Hong Kong). Foram avaliados 10 instrumentos de cada fabricante (n=20). O teste de fadiga cíclica foi realizado em um dispositivo metálico contendo um canal artificial com 60 graus de curvatura e 5 mm de raio onde o instrumento se movimentou de forma livre, com a finalidade de avaliar o tempo e número de ciclos necessário para a fratura do instrumento. Os dados foram submetidos ao teste *t* de Student para comparação. O nível de significância considerado foi de 5%. Para o teste de fadiga cíclica onde foram comparados o tempo e número de ciclos até a fratura não houveram diferença estatística entre os grupos (p=0.314), foi possível notar o elevado desvio padrão para o grupo AZ Dent quando comparado ao grupo Wave One. Podemos concluir que não houve diferença estatística entre os grupos Wave One e Az Dent para o teste de fadiga cíclica, porém também foi possível notar o alto valor de desvio padrão para o grupo AZ Dent quando comparado ao grupo Wave One.

Cirurgia parendodôntica com curetagem de material extravasado e apicectomia: relato de caso clínico

Júlia Dora Biem Neuber[1], Letícia Sant'Ana Arioso[1], Guilherme Ferreira da Silva[2], Murilo Priori Alcalde[2] (0000-0001-8735-065X), Paulo Roberto Jara de Souza[2], Renan Diego Furlan[2]

[1] Centro Universitário do Sagrado Coração, Bauru, São Paulo, Brasil
[2] Departamento de Dentística, Endodontia e Materiais Odontológicos, Faculdade de Odontologia de Bauru, Universidade de São Paulo, Bauru, São Paulo, Brasil

A cirurgia parendodôntica é definida como sendo um procedimento cirúrgico odontológico, realizado na região periapical, que tem por finalidade a solução de problemas que não puderam ser resolvidos através de tratamento endodôntico convencional. O objetivo deste trabalho é apresentar por meio de relato de caso o diagnóstico, tratamento e acompanhamento de um quadro de abscesso periapical crônico acometendo a região apical de três dentes anteriores. Paciente J.M.D. de 52 anos de idade, do gênero masculino apresentava clinicamente fístula entre os dentes canino (13) e pré-molar (14), assim como dor à percussão e palpação na região do dente 13. Os exames radiográficos e tomográficos mostraram uma imagem radiolúcida/hipodensa bem definida envolvendo ápice dos dentes 13, 13 e 14, e também tratamento endodôntico com extrusão de material obturador no dente 13. Ao rastrear a fístula, observou-se trajetória relacionado ao ápice do dente 13. Após diagnosticado abscesso periapical crônico no dente 13 e necrose pulpar nos dentes 12 e 14, o plano de tratamento foi constituído em intervenção endodôntica (12 e 14) e complementação cirúrgica para curetagem do material extravasado e apicectomia do dente 13. O controle clínico e radiográfico foi realizado com 7, 30, 60 e 180 dias após a cirurgia, e verificou- se a regressão da fístula, ausência de dor a percussão e palpação e periodonto saudável. Conclui-se que tratamento cirúrgico se mostra eficiente para casos onde somente o tratamento convencional se torna impossibilitado como no caso de extravasamento de material obturador, favorecendo o a regressão da fístula e reparo da lesão tecidual.

Intervenção endodôntica cirúrgica frente a periodontite apical em presença de reabilitação protética

Amanda Caroline Pedrozo[1] (0009-0008-6774-2048), Nailson Silva Meneses Júnior[1] (0000-0003-1384-810X), Evelyn Giuliana Velásquez Espedilla[1] (0000-0001-8431-0038), Letícia Slompo[2] (0000-0002-6738-5473), Clovis Monteiro Bramante[1] (0000-0002-6958-2155), Flaviana Bombarda de Andrade[1] (0000-0002-1238-2160)

[1] Departamento de Dentística, Endodontia e Materiais Odontológicos, Faculdade de Odontologia de Bauru, Universidade de São Paulo, Bauru, São Paulo, Brasil
[2] Hospital de Reabilitação de Anomalias Craniofaciais, Universidade de São Paulo, Bauru, São Paulo, Brasil

A cirurgia parendodôntica é uma intervenção indicada para o tratamento de dentes com lesões periapicais que não apresentam resposta satisfatória ao tratamento endodôntico convencional ou quando o retratamento não pode ser executado. Paciente do gênero masculino, 68 anos, compareceu na FOB/USP com queixa dolorosa. Clinicamente os dentes 21 e 22 demonstraram resposta positiva aos testes de percussão e palpação, mobilidade dentária e presença de fístula. Ao exame radiográfico e tomográfico, ambos os dentes apresentavam núcleo metálico, tratamento endodôntico prévio e lesão periapical. Frente a reabilitação adequada e o risco de remoção do pino metálico, a cirurgia parendodôntica foi indicada. Para tanto, foram realizados bloqueios do nervo alveolar anterior e do nasopalatino com mepivacaína 2%, seguido de infiltrativas na região. Com lâmina 15C foi realizada a incisão de Newman e em seguida foi feita a divulsão do retalho mucoperiosteal. A cortical óssea vestibular estava perfurada e a curetagem das lesões foi executada com curetas de Lucas. Foi realizada a apicectomia com o inserto bladesonic (Helse) em um aparelho ultrassônico piezoelétrico. Com o inserto P1 (Helse) foi confeccionada uma retrocavidade e posterior obturação retrógrada com MTA. RTG foi realizada com enxerto ósseo Lumina-Bone Porous (Critéria) associado a membrana Lumina-Coat (Critéria). Ao final, suturas transpapilares e simples com Vicryl 5-0 foram executadas. A indicação da cirurgia parendodôntica recaí sobre a necessidade de controle da contaminação endodôntica persistente em um indivíduo já reabilitado. Os dentes 21 e 22 apresentavam núcleo metálico e coroa protética satisfatória. A remoção destes poderia comprometer ou inviabilizar a posterior reabilitação pós reintervenção endodôntica, com riscos de perfuração e fratura do dente. A intervenção cirúrgica foi uma abordagem com menor custo ao paciente, com menos etapas clínicas e que possibilitou resolução da infecção endodôntica.

Manejo endodôntico de geminação dentária: Relato de caso clínico

Ana Vitória Pereira Vicente[1], Adriana Rodrigues de Freitas Aznar[1] (0000-0002-1351- 7696), Jose Burgos Ponce[2,3] (0000-0001-8729-669X), Fabio Duarte da Costa Aznar[1] (0000-0002-2089-6081)

[1] Faculdade do Centro Oeste Paulista, Piratininga, São Paulo, Brasil

[2] Centro Universitário de Adamantina, Adamantina, São Paulo, Brasil

[3] Faculdades de Dracena, Dracena, São Paulo, Brasil

O conhecimento das variabilidades anatômicas do sistema de canais radiculares influencia diretamente no prognóstico do tratamento, sendo que uma destas encontradas é a geminação dentária. A mesma é uma alteração morfológica resultante da tentativa de divisão de um germe dental simples por invaginação, ocorrendo principalmente nos incisivos permanentes. Devido as dificuldades de manejo endodôntico que esta condição pode oferecer, um planejamento anatômico prévio torna- se imprescindível. No presente trabalho descreve-se um tratamento endodôntico realizado em um incisivo lateral superior com geminação, o qual no exame clínico apresentava tamanho maior da coroa comparativamente ao seu análogo, com diagnóstico de pulpite irreversível frente à teste de sensibilidade. Nos exames radiográfico e tomográfico observou-se duas câmaras pulpares diferenciadas e a presença de um único canal radicular amplo no sentido mesiodistal, sem presença de lesão periapical. Posteriormente ao acesso endodôntico, a modelagem e limpeza endodôntica foi realizada com instrumentos rotatórios XP-Endo (FKG), utilizando-se como soluções irrigadoras Hipoclorito de Sódio a 2,5% e EDTA 17%. Para a obturação endodôntica utilizou-se o cimento biocerâmico Bio-C Sealer (Angelus) associado à Técnica Híbrida de Tagger. Conclui-se que o conhecimento aprimorado da morfologia do sistema de canais radiculares, associado ao uso de tecnologia, se faz necessário pelos profissionais da Endodontia que objetivam realizar um tratamento de excelência.

Remoção não cirúrgica de lima fraturada em terço apical: relato de caso

Beatriz Magalhães Rodrigues[1] (0009-0009-9355-0514), Leonardo Cabau[1] (0000-0002-1265-7304), Marcos Sérgio Endo[2] (0000-0002-8980-3779), Nair Narumi Orita[1] (0000-0003-0931-3241), Izabela Volpato Marques Tookuni[2] (0000-0002-4486-165X)

[1] Departamento de Odontologia, Universidade Estadual de Maringá, Maringá, Paraná, Brasil
[2] Departamento de Endodontia, Faculdade de Odontologia, Universidade Cesumar, Maringá, Paraná, Brasil

A fratura de lima é um acidente que pode ocorrer durante o tratamento endodôntico. Ocorrendo pela falta de conhecimento anatômico, uso de instrumento inadequado ou falha técnica do operador. O trabalho tem como objetivo relatar um caso clínico de remoção de instrumento fraturado no terço apical do dente 24. O paciente chegou à Residência de Endodontia (UEM) e ao ser realizado o exame clínico e radiográfico constatou-se a presença de um fragmento de lima endodôntica no terço apical e a presença de periodontite apical com lesão periapical. Com a remoção da restauração provisória notou-se a presença de cárie na região distal do dente, cuja margem subgengival impedia um isolamento absoluto adequado para a condução do caso. Em virtude disso, o paciente foi encaminhado para a residência de periodontia, onde se realizou um aumento da coroa clínica. Após a terapia periodontal concluída foi iniciada a terapia endodôntica, a lima fraturada foi detectada no canal vestibular. Realizou-se a instrumentação na técnica crown-down com uso de Gates-Glidden #2 e #3 e uso de broca Largo no terço cervical para ampliação. Obteve-se a patência foraminal no canal palatino, porém, no canal vestibular não foi possível a ultrapassagem do fragmento. Após 15 dias, foi realizada uma nova tentativa com uso de inserto ultrassônico E5 (Helse), onde houve sucesso na remoção. Fez-se a patência foraminal do canal vestibular e a instrumentação no novo comprimento de trabalho. Decorridos 15 dias, o dente mostrou-se assintomático após o uso da medicação intracanal. A obturação foi realizada pela técnica da condensação lateral com uso do cimento resinoso AH Plus e selamento duplo utilizando óxido de zinco e cimento de ionômero de vidro. Apesar desse acidente aumentar a complexidade do tratamento, a remoção do fragmento pode ser realizada. Este caso destaca a importância da avaliação criteriosa, persistência para a remoção do fragmento e uso de técnicas modernas na endodontia.

Revascularização pulpar em paciente adulto: relato de caso clínico com acompanhamento de 2 anos

Estela Franzolin de Almeida[1], Giovana Murback Angelo[1], Renan Diego Furlan[1], Murilo Priori Alcalde[2] (0000-0001-8735-065X), Guilherme Ferreira da Silva[1]

[1] Centro Universitário do Sagrado Coração, Bauru, São Paulo, Brasil
[2] Departamento de Dentística, Endodontia e Materiais Odontológicos, Faculdade de Odontologia de Bauru, Universidade de São Paulo, Bauru, São Paulo, Brasil

A revascularização pulpar é uma técnica que compõe um conjunto de procedimentos da endodontia regenerativa que visa o restabelecimento do suprimento vascular, nervoso e do tecido em dentes com necrose pulpar. Preconizada, inicialmente, em dentes com rizogênese incompleta e em pacientes jovens, esta técnica, mais recentemente, tem sido proposta também em dentes de adultos. O presente trabalho tem como objetivo descrever um caso clínico em que foi realizada a revascularização pulpar em dente de adulto. Paciente, 40 anos de idade, compareceu a clínica odontológica com queixa de escurecimento na coroa dentária no dente 11. Após exame clínico, radiográfico e tomográfico, foi constatado a necrose pulpar e extensa perda óssea na região apical. No ápice radicular, foi observada ausência de término de formação radicular. Sendo assim, optou-se pela realização da revascularização pulpar neste dente. Na primeira sessão, foi realizada o controle da infecção por meio da irrigação com hipoclorito de sódio 2,5% e medicação intracanal com pasta de hidróxido de cálcio. Trinta dias depois, em uma segunda sessão foi feita a estimulação do sangramento para o interior do canal radicular e colocação na embocadura de um material reparador biocerâmico, seguido de restauração coronária definitiva. Foram feitos acompanhamento periódicos do caso e após 2 anos foi evidenciado radiograficamente e tomograficamente neoformação óssea na região apical e de um tecido mineralizado na raiz do dente. Além disso, clinicamente, o paciente não apresenta nenhum sinal de insucesso. Assim, considerando as características clínicas, radiográficas e tomográficas, pode-se concluir que a técnica de revascularização pulpar é eficiente mesmo em casos de pacientes adultos.

Fomento: CNPq

Sucesso clínico e imaginológico do tratamento endodôntico convencional

Mariana Rosolen Gomes[1] (0000-0002-9643-2945), Gabriela Gonçalez Piai[1] (0000-0001-8923-1080), Rodrigo Ricci Vivan[1] (0000-0002-0419-5699)

[1] Departamento de Dentística, Endodontia e Materiais Odontológicos, Faculdade de Odontologia de Bauru, Universidade de São Paulo, Bauru, São Paulo, Brasil

As periapicopatias protegem os tecidos adjacentes da difusão de microrganismos oriundos do canal radicular, que podem causar perda de estrutura óssea e se espalharem via sistêmica. Com o auxílio de exames imaginológicos, o tratamento endodôntico reestabelece a saúde dos tecidos periapicais. Paciente do sexo feminino, 36 anos, com a queixa de dor de dente, alegou ter passado por vários dentistas e todos desejarem extrair esse dente. A paciente relatou dor irradiada para a região de orelha e dor leve a mastigação, ambas do lado direito. No exame clínico verificou-se que o dente 46 apresentava mobilidade grau 2 e profundidade a sondagem de 8mm na superfície vestibular. Na radiografia periapical, observou-se presença de cárie coronária na distal e lesão periapical se estendendo para cervical com envolvimento de furca. Na tomografia computadorizada de feixe cônico (TCFC) pôde-se observar ausência de tábua óssea vestibular, além das constatações previamente realizadas. A partir do exame clínico, radiográfico e tomográfico, foi possível chegar ao diagnóstico de periodontite apical assintomática, tendo como conduta o tratamento endodôntico convencional em 2 sessões. Na proservação de 8 meses, por meio de exame radiográfico, foi possível observar melhora significativa da lesão periapical. No acompanhamento de 1 ano foi feito exame tomográfico (TCFC), que permitiu a constatação de regressão total da lesão com formação de osso alveolar na região. A ausência de sinais clínicos e imaginológicos de infecção somado a regressão total da sintomatologia da paciente, e a devolução da funcionalidade dentária retrata o sucesso do tratamento endodôntico.

Fomento: PET

Revitalização pulpar de dente com rizogênese completa após trauma por agressão física: relato de caso

Jheniffer Genova Costa[1] (0009-0005-5027-9438), Andrea Freire[1] (0000-0002-1741- 5857), Rafael Ferreira[1] (0000-0001-5879-2782), Danilo Mathias Zanello Guerisoli[1] (0000-0001-5150-9091), Jefferson José de Carvalho Marion[1] (0000-0003-4320-2561)

[1] Faculdade de Odontologia, Universidade Federal de Mato Grosso do Sul, Campo Grande, Mato Grosso do Sul, Brasil

A revitalização pulpar inicialmente foi proposta para dentes permanentes imaturos, com necrose pulpar com ou sem lesão periapical. Porém, um crescente corpo de conhecimento literário, sugere a aplicação da revitalização em dentes com rizogênese completa (RDRC). O trabalho tem objetivo de relatar o caso de um paciente onde a RDRC foi realizada. Decorrido dez dias do trauma por agressão física, o paciente buscou atendimento no Serviço de Trauma Dental da Universidade Federal de Mato Grosso do Sul e ao exame clínico, apresentou contusão no dente 22 com reabsorção inflamatória externa na região periapical. Os dentes 21 e 22 apresentaram resposta positiva ao teste de sensibilidade pulpar (TSP), sem queixa de dor, alteração de cor ou mobilidade. Porém, na segunda consulta, constatou-se coloração rosada e resposta negativa ao TSP no dente 22, indicando a necessidade de intervenção endodôntica. Foi proposta a RDRC e após esclarecimento e consentimento do paciente, iniciou-se o tratamento: abertura coronária, odontometria, preparo químico mecânico com clorexidina 2% em gel e soro fisiológico, estímulo ao coágulo até a porção cervical e o plug cervical confeccionado com esponja de colágeno hidrolisado, pasta obturadora provisória na proporção 2:1:2 (hidróxido de cálcio PA: gel de clorexidina 2%: óxido de zinco) e selamento com coltosol e cimento ionômero de vidro. Após 40 dias, procedeu- se a limpeza da cavidade preservando o tampão de coltosol e clareamento pela técnica imediata, com peróxido de hidrogênio 35% aplicado interna e externamente em 2 sessões de tratamento. A restauração foi realizada em resina composta, seguida de acabamento e polimento em sessão posterior. Após 6 anos de proservação contínua do paciente, o dente 22 respondeu positivamente ao TSP indicando o sucesso do tratamento. Assim, esta discussão ressalta uma nova perspectiva sobre a RDRC, com planos futuros de substituir o tratamento do sistema de canais radiculares convencional por esta terapia.

Fomento: PROECE/FAPEC

Velamento do seio maxilar por sinusite endodôntica: um relato de caso

Miguel Angelo Pereira[1] (0009-0006-2997-5217), Maria Luiza Zamparoni Victorino[1] (0000-0002-4483-0984), Beatriz Magalhães Rodrigues[1] (0009-0009-9355-0514), Fausto Rodrigo Victorino[2] (0000-0002-4603-5829)

[1] Departamento de Odontologia, Universidade Estadual de Maringá, Maringá, Paraná, Brasil
[2] Departamento de Endodontia, Faculdade de Odontologia, Universidade Cesumar, Maringá, Paraná, Brasil

Procedimentos iatrogênicos, traumas dentomaxilofaciais e infecções orais que atinjam os dentes posteriores da maxila podem, por apresentarem íntima proximidade anatômica com o seio maxilar, se disseminar e promover uma condição inflamatória nas membranas do seio, conhecida por sinusite odontogênica. Estudos atribuem uma prevalência de até 70% de etiologia dentária para a sinusite maxilar, dentre as quais a infecção endodôntica se destaca como origem principal. Assim, o objetivo desse trabalho é relatar o caso de um paciente de 53 anos, encaminhado para tratamento endodôntico do dente 24, o qual apresentava em seu exame tomográfico 2 raízes e 2 canais radiculares em íntima relação com o seio maxilar com características de velamento, ou seja, inflamação. A partir das imagens, foi realizada a remoção do material restaurador provisório com broca esférica diamantada 1014, acesso endodôntico e exploração dos canais radiculares sob isolamento absoluto com limas manuais, odontometria eletrônica e instrumentação com sistema rotatório Univy New/Endo Loft. A solução irrigadora utilizada durante toda instrumentação foi hipoclorito de sódio 2,5%. Ao final do preparo químico mecânico foi realizada agitação ultrassônica do hipoclorito e EDTA 17% com inserto E1. Ainda na mesma sessão foi realizada obturação com cimento biocerâmico Bio C Sealer pela técnica do cone único e restauração definitiva em resina composta. Ao controle de 3 meses, foi observado ausência de sintomatologia dolorosa e limpeza completa do seio maxilar, mantida no controle de 6 meses. É importante ressaltar que diferentemente da sinusite sinogênica, que é originada no próprio seio, a sinusite odontogênica requer remoção da causa de maneira profissional para resolução da inflamação. Portanto, fica evidente a importância de conhecer as possíveis complicações de uma infecção endodôntica para conferir um tratamento adequado para os pacientes que muitas vezes não relacionam casos de sinusite com a saúde bucal.

A terapia fotodinâmica como benefício complementar na cirurgia parendodôntica

Sofia Carvalho Siqueira (0000-0003-0624-3102)[1], Anne Rafaella Tenório Vieira[1], Marco Antônio Hungaro Duarte[1] (0000-0003-3051-737X), Rodrigo Ricci Vivan[1] (0000-0002-0419-5699), Guilherme Ferreira da Silva[1], Murilo Priori Alcalde[1] (0000-0001-8735-065X)

[1] Departamento de Dentística, Endodontia e Materiais Odontológicos, Faculdade de Odontologia de Bauru, Universidade de São Paulo, Bauru, São Paulo, Brasil

A persistência da lesão periapical ou dos sintomas em dentes tratados endodonticamente, a cirurgia parendodôntica é bem indicada para resolução. O objetivo do presente trabalho é relatar um caso clínico onde a cirurgia parendodôntica associada à terapia fotodinâmica foi indicada como tratamento de lesão periapical extensa e o controle de 1 ano. Paciente compareceu à clínica apresentando sintomatologia na região dos dentes 21 e 22. O exame radiográfico demonstrou que ambos os dentes apresentavam tratamento endodôntico e a presença de lesão radiolúcida extensa envolvendo os mesmos. Então, foi solicitado uma tomografia computadorizada de Feixe Cônico para avaliação dimensão da lesão e planejamento cirúrgico. Foi realizada uma incisão triangular da distal do dente 13, até a distal do dente 23. Após acesso à loja cirúrgica, remoção da lesão e curetagem de toda área, foram realizadas as cavidades retrógradas dos três dentes com inserto ultrassônico P1, seguido de obturação retrógrada utilizando Sealer 26 em consistência densa. A cavidade cística foi preenchida com azul de metileno a 0,1%, onde foi aplicada radiação de 7,2 J com laser de baixa potência, por 90 segundos. Em seguida, a cavidade foi irrigada com soro. Após secagem, foi assentada ao fundo da cavidade, uma membrana de colágeno e realizado preenchimento com osso xenógeno (bovino). A superfície vestibular da cavidade cística também foi recoberta com mais uma membrana colágena. A sutura foi realizada em colcheiro vertical e complementada por pontos simples. Após controle clínico e radiográfico de 12 meses, foi possível observar o completo reparo ósseo e dos tecidos moles, concluindo então que a cirurgia parendodôntica está indicada em casos de lesões extensas e presença de cistos periapicais e que a terapia fotodinâmica coadjuvante ao tratamento pode ser considerada, podendo contribuir para o sucesso do tratamento.

37º COB

CONGRESSO ODONTOLÓGICO DE BAURU

PROFª DRª LINDA WANG

15 A 18 DE MAIO DE 2024

Endodontia

APRESENTAÇÃO PAINEL - PÓS-GRADUAÇÃO
PESQUISA/REVISÃO SISTEMÁTICA

Avaliação do hábito de prescrição de antibióticos em endodontia por cirurgiões-dentistas da atenção primária à saúde

Fillipe Mendes Silva[1] (0000-0001-9652-1967), Ana Cecília Ramos Gonçalves[1] (0000-0001- 5480-1637), Pedro Henrique Fonseca Aquino[1] (0000-0003-0139-8607), Pedro Henrique Soares Aguiar[2] (0000-0003-2908-9558)

[1] Centro Universitário do Norte de Minas, Montes Claros, Minas Gerais, Brasil
[2] Centro de Pesquisas Odontológicas, Faculdade São Leopoldo Mandic, Campinas, São Paulo, Brasil

Em alguns casos, os antibióticos podem ser administrados sistemicamente ou localmente durante o procedimento endodôntico. Os antibióticos sistêmicos devem ser prescritos ou usados para infecções dentárias com base em indicações definidas, a fim de se evitar a resistência bacteriana a antibióticos e seu uso desnecessário. O uso de antibióticos, principalmente, sem prescrição médica e/ou odontológica ou de forma desordenada, é associado ao surgimento de tal resistência. O objetivo deste estudo foi determinar as práticas de prescrição de antibióticos dos cirurgiões-dentistas da atenção primária à saúde em cidades do norte do estado de Minas Gerais. Um questionário foi enviado aos cirurgiões-dentistas, sendo obtido 111 respostas. Algumas perguntas foram baseadas em pesquisas desenvolvidas anteriormente e o questionário foi revisado por pesquisadores de odontologia e professores de endodontia quanto à adequação e clareza. Os dados foram analisados por meio de estatística descritiva e os grupos foram comparados por meio do teste qui-quadrado. Em pacientes sem alergias médicas, a maioria selecionou a amoxicilina como antibiótico de primeira escolha, 97,3%, ou associada ao clavulanato, 21,6%; azitromicina e clindamicina foram prescritos por 16,2% e 3,6% dos entrevistados. O primeiro medicamento de escolha para pacientes com alergia às penicilinas foi a azitromicina, 54,1%, seguida da clindamicina, 46,8%. Para os casos de pulpite irreversível, 29,7% dos entrevistados prescrevem antibióticos. Para o cenário de polpa necrótica, periodontite apical aguda e sem inchaço, 21,6% prescrevem antibióticos. Quase 41,4% prescrevem antibióticos para polpas necróticas com fístula, sem dor ou suave. Conclui-se que a maioria dos cirurgiões-dentistas selecionaram o antibiótico apropriado para uso em infecções orofaciais, mas ainda há muitos que prescrevem antibióticos de forma inadequada. Recomenda-se a atualização dos profissionais.

Efeito da melatonina no estresse oxidativo em ratos com periodontite apical submetidos à inalação passiva de tabaco

Anna Clara Cachoni[1] (0000-0003-3978-9363), Lara Teschi Bravo[1] (0000-0001-9985-6164), Anielly Gonsalves[2] (0009-0003-5814-738X), Bianca Elvira Belard[2] (0000-0002-5564-8256), Thais Paiva Moraes[1] (0000-0003-0196-3557), Doris Hissako Matsushita[1,2] (0000-0003-3753-229X)

[1] Departamento de Ciências, Faculdade de Odontologia de Araçatuba, Universidade Estadual Paulista, Araçatuba, São Paulo, Brasil
[2] Departamento de Ciências Básicas, Faculdade de Odontologia de Araçatuba, Universidade Estadual Paulista, Araçatuba, São Paulo, Brasil

A periodontite apical (PA) e o tabagismo podem estar associados com o aumento de radicais livres gerando o estresse oxidativo. A melatonina (MEL) é um hormônio com propriedades antioxidantes e anti-inflamatórias. Objetivou-se avaliar o estresse oxidativo no músculo esquelético de ratos adultos com PA submetidos à inalação passiva do tabaco e suplementados com MEL. Foram utilizados 128 ratos distribuídos em 8 grupos: controle (CN); ratos tabagistas (T); ratos com PA (PA); ratos tabagistas com PA (T+PA); controle tratados com MEL (CN+ME); ratos tabagistas tratados com MEL (T+ME); ratos com PA tratados com MEL (PA+ME); ratos tabagistas com PA tratados com MEL (T+PA+ME). Os grupos tabagistas receberam à inalação passiva da fumaça do cigarro durante 50 dias, sendo que no 20º dia, os grupos PA foram submetidos à indução da periodontite apical em primeiros e segundos molares superiores e inferiores do lado direito. Ademais, os animais dos grupos MEL foram suplementados com melatonina do 20º dia até 50º dia experimental. Foram analisados dois parâmetros do estresse oxidativo (superóxido dismutase - SOD e substâncias reativas ao ácido tiobarbitúrico - TBARS) no músculo gastrocnêmio (MG). Não houve diferença estatística na atividade da defesa antioxidante (SOD) entre os grupos, sendo que a administração de MEL em animais tabagistas (T+ME) ou PA (PA+ME) promoveu diminuição no dano lipídico (TBARS). Conclui-se que a suplementação da MEL foi capaz de reverter o dano lipídico (TBARS, grupos T+ME e PA+ME), demonstrando suas ações anti-inflamatórias e antioxidantes.

Fomento: CAPES, FAPESP (2022/04868-4, 2023/01400-4)

Análise in vitro da adesão de diferente pino intraradicular em canais obturado com diferente cimento obturador

Verônica de Araujo Moreira Lezcano[1], Daniel Guimarães Pedro Rocha[1], Carlos Eduardo Fontana[1], Rina Andreia Pelegrine Zimmermman[1] (0000-0003-4175-2121), Carlos Eduardo da Silveira Bueno[1] (0000-0002-2675-0884)

[1] Departamento de Endodontia, Faculdade São Leopoldo Mandic, Campinas, São Paulo, Brasil

Objetivo desse estudo foi avaliar a interferência da obturação com diferentes tipos cimentos obturadores Ah Plus, Bio-C sealer e Hiflow na adesão dos pinos de fibra de vidro pré-fabricados Splendor Sap e pinos confeccionados no CAD/CAM cimentados com RELYX U200, através do teste de *push-out*. Foram selecionados 60 dentes unirradiculares, instrumentados com WaveOne Gold Primary #25.07,em seguida os dentes foram divididos de forma randomizada em 3 grupos para obturação (n=20), então subdivididos os grupos de acordo com o retentor intrarradicular, CAD/CAM ou Splendor Sap, formando os 6 grupos com (n=10), sendo eles, GAHS cimentado com AH Plus com retentor intrarradicular do sistema Splendor Sap, GBCS cimentado com Bio-C Sealer com retentor intrarradicular do sistema Splendor Sap, GHFS cimentado com Hiflow com retentor intrarradicular do sistema Splendor Sap, GAHC cimentado com AH Plus com retentor intrarradicular do sistema CAD/CAM, GBCC cimentado com Bio-C sealer com retentor intrarradicular do sistema CAD/CAM e GHFC cimentado com Hiflow com retentor intrarradicular do sistema CAD/CAM. Cada raiz foram seccionados 3 *slice* com 2.0 ± 0.1 mm de espessura em cada terço do pino: 6mm, 10mm e 14mm e foi submetido as amostras ao teste *push-out* para avaliar a adesão pino-cimento-dentina. Os dados foram analisados os testes de Kruskal-Wallis, Mann-Whitney, Friedman e testes G comprar o modo de falha, fixando-se o nível de significância em 5%. Os resultaram evidenciaram que os cimentos obturadores não diferiram significativamente entre si quanto aos valores de resistência de união, independente do pino intrarradicular, quando comparados os terços, o terço apical proporcionou as maiores resistências de adesão, em relação aos terços cervical e médio. Conclui-se que os diferentes cimentos obturadores endodônticos não interferem quanto à resistência de união pino/cimento/dentina e também no modo de falha independente do pino intrarradicular.

37º COB

CONGRESSO ODONTOLÓGICO DE BAURU

PROFª DRª LINDA WANG

15 A 18 DE MAIO DE 2024

Endodontia

APRESENTAÇÃO PAINEL - PÓS-GRADUAÇÃO
CASO CLÍNICO/PROJETO DE EXTENSÃO/REVISÃO DE LITERATURA

Aplicação do MTA Flow® como tampão apical em indivíduo com fissura labiopalatina: relato de caso

Nailson Silva Meneses Júnior[1] (0000-0003-1384-810X), Ana Carla Pasquini Abu-Yaghi Nogueira[2] (0009-0007-6194-2340), Flaviana Bombarda de Andrade[1] (0000-0002-1238-2160), Lidiane de Castro Pinto[2] (0000-0001-9764-0327)

[1] Departamento de Dentística, Endodontia e Materiais Odontológicos, Faculdade de Odontologia de Bauru, Universidade de São Paulo, Bauru, São Paulo, Brasil
[2] Hospital de Reabilitação de Anomalias Craniofaciais, Universidade de São Paulo, Bauru, São Paulo, Brasil

O tampão apical é uma barreira mecânica que possibilita a permanência do material obturador dentro dos limites biológicos. O MTA tem sido o material de escolha na confecção desse tampão apical em decorrência de suas propriedades biológicas. Paciente do gênero masculino, 21 anos, com fissura transforame bilateral, foi encaminhado ao setor de Endodontia do HRAC/USP para tratamento endodôntico com finalidade protética do dente 21, adjacente à fissura labiopalatina. Clinicamente apresentou extensa restauração em resina. Resposta positiva ao teste de sensibilidade, indicando vitalidade pulpar. Resposta negativa aos testes de percussão e palpação. Radiograficamente observou-se forame apical amplo e ausência de alterações periapicais. Instituiu-se a biopulpectomia como tratamento. Para tanto, foi realizada anestesia com mepivacaína 2%, abertura coronária, isolamento absoluto, odontometria com localizador foraminal, irrigação com NaOCl 1%, confecção de batente apical com lima tipo K #100, escalonamento regressivo. Foi confeccionado um tampão apical com MTA Flow®. Para isso, o material foi manipulado e levado à região apical com auxílio da seringa Skini® e ponta NaviTip®. Após 15 minutos do tempo de presa, foi realizada a prova do cone. A obturação seguiu-se pela técnica da condensação lateral ativa com cimento endodôntico AH Plus®. O selamento coronário deu-se com resina Bulk Fill SDR®. Uma radiografia final foi realizada ao encerrar o tratamento. O tampão apical foi indicado por tratar-se de um dente com forame amplo e estar próximo à área da fissura. Uma resposta inflamatória causada após um extravasamento do material obturador poderá comprometer as etapas subsequentes da reabilitação do indivíduo com fissura labiopalatina. O MTA Flow® apresenta boa aplicabilidade, já que foi possível acomodá-lo com facilidade ao ápice radicular. O presente tratamento possibilitou a manutenção do dente em arcada, permitiu a posterior reabilitação e contribuiu com a estética do indivíduo.

Correção de desvio do trajeto do canal radicular em caso de retratamento endodôntico seletivo

João Vitor Oliveira de Amorim[1], Anne Rafaella Tenório Vieira[1], Marco Antônio Hungaro Duarte[1] (0000-0003-3051-737X), Rodrigo Ricci Vivan[1] (0000-0002-0419-5699), Flaviana Bombarda de Andrade[1] (0000-0002-1238-2160), Murilo Priori Alcalde[1] (0000-0001-8735-065X)

[1] Departamento de Dentística, Endodontia e Materiais Odontológicos, Faculdade de Odontologia de Bauru, Universidade de São Paulo, Bauru, São Paulo, Brasil

Durante o tratamento endodôntico alguns cuidados devem ser tomados para evitar o desvio do trajeto do canal radicular, como criação do glide path, controle da pressão apical e utilização de instrumentos com flexibilidade adequada, caso contrário iatrogenias como degraus, desvios e perfurações podem acontecer. O objetivo deste trabalho é relatar o manejo de desvio em caso de retratamento. Paciente EM, sexo masculino, 69 anos, buscou atendimento relatando dor intensa no dente 25, já tratado endodonticamente. Os testes de palpação e percussão foram positivos. Após solicitação de tomografia computadorizada foi possível constatar a presença de desvio na raiz vestibular localizado no terço médio, sem perfuração do canal, ocasionando a ausência de instrumentação no terço apical e consequente persistência do processo infeccioso. Optou-se pelo retratamento seletivo da raiz vestibular. Foi realizada a desobturação dos terços cervical e médio com inserto ultrassônico R1. Em seguida utilizou-se instrumento 25.08 até o comprimento provisório de trabalho. Após radiografia periapical com o instrumento no interior do canal, observou-se a manutenção de material obturador no terço apical na zona do desvio e recuperação do curso do canal, o que foi confirmado através da utilização de localizador foraminal eletrônico. Foi realizada manobra de patência e instrumentação 1 mm aquém até instrumento 50.01, protocolo final de irrigação com ativação ultrassônica e medicação intracanal (Hidróxido de cálcio + Propilenoglicol + PMCC). Em segunda visita paciente relatou redução significativa dos sintomas, o que foi confirmado após os testes. Novamente foi realizado protocolo de irrigação e medicação intracanal (hidróxido de cálcio + Clorexidina 0,12%) com o objetivo de ampliar o espectro de ação e remissão completa dos sintomas. Paciente está sob acompanhamento. Pode-se concluir que casos de desvios são passíveis de resolução através da abordagem adequada e aplicação da técnica correta.

Reintervenção endodôntica utilizando diferentes tecnologias – relato de caso

Thiago Santos Bessani[1] (0009-0006-2817-0089), Vanessa Abreu Sanches Marques Costa[1] (0000-0003-0509-6956), Nathália Evelyn da Silva Machado[1] (0000-0002-4196-782X), César Augusto Perini Rosas[1] (0000-0002-2234-5531), André Luiz Campos dos Santos[1] (0000-0003-0032-3814), Leticia Citelli Conti[1] (0000-0001-9261-332X)

[1] Departamento de Odontologia, Universidade Estadual do Norte do Paraná, Jacarezinho, Paraná, Brasil

A reintervenção endodôntica consiste em um novo preparo biomecânico e reobturação dos canais radiculares com intuito de superar o insucesso do tratamento anterior. O objetivo desse relato de caso é abordar a reintervenção endodôntica utilizando equipamentos tecnológicos. Paciente, sexo feminino, 59 anos, queixava-se de dor a mastigação e dificuldade no uso do fio dental no dente 37. Após exame clínico e radiográfico verificou-se presença de prótese dentária fixa unitária mal adaptada, cárie cervical na parede distal e tratamento endodôntico insatisfatório com presença de lesão periapical. Após a remoção da prótese, observou-se assoalho da câmara pulpar desgastado, ausência de férula e o dente havia sido indicado para exodontia. Paciente optou pela manutenção do dente. A coroa foi removida com broca transmetal e o núcleo metálico fundido com o inserto ultrassônico endodôntico E10 ativado por ultrassom. A remoção do material obturador e a reinstrumentação dos canais foram realizados com instrumentos mecanizados R25, R40 e R50 com cinemática reciprocante. A substância irrigadora utilizada foi o hipoclorito de sódio a 2,5%. Um protocolo de irrigação final com hipoclorito de sódio 2,5%, soro fisiológico e EDTA 17% foi realizado agitando as soluções com inserto ultrassônico E1. A pasta de hidróxido de cálcio Ultracal foi ativada com o inserto E1 e permaneceu por 15 dias como medicação intracanal. Os canais foram obturados com cimento resinoso Sealer Plus, com cones de guta percha, utilizando a técnica híbrida de Tagger. O dente foi selado e a reabilitação oral foi realizada com instalação de uma nova prótese fixa. Os equipamentos tecnológicos e materiais utilizados possibilitaram a reintervenção de forma eficiente. Após proservação de 5 anos, paciente encontra-se assintomática, com reparo da lesão periapical e prótese satisfatória indicando o sucesso da terapia estabelecida.

A importância da tomografia computadorizada de feixe cônico na previsibilidade do tratamento endodôntico

Anna Clara Cachoni[1] (0000-0003-3978-9363), Vanessa Abreu Sanches Marques Costa[2] (0000-0003-0509-6956), Nathália Evelyn da Silva Machado[2] (0000-0002-4196-782X), César Augusto Perini Rosas[2] (0000-0002-2234-5531), André Luiz Campos dos Santos[2] (0000-0003-0032-3814), Leticia Citelli Conti[2] (0000-0001-9261-332X)

[1] Departamento de Ciências, Faculdade de Odontologia de Araçatuba, Universidade Estadual Paulista, Araçatuba, São Paulo, Brasil
[2] Departamento de Odontologia, Universidade Estadual do Norte do Paraná, Jacarezinho, Paraná, Brasil

Os exames complementares possibilitam visualizar as estruturas dentárias e adjacentes. A radiografia periapical é a mais utilizada na endodontia, resultando em uma imagem bidimensional, porém, por haver sobreposição de imagens e deficiência de contrastes, a visualização das estruturas fica restrita. Para suprir essas limitações, a Tomografia Computadorizada de Feixe Cônico (TCFC) tem sido recomendada, por proporcionar imagens tridimensionais com detalhes das estruturas dentárias, como também da anatomia interna do sistema de canais radiculares. Essa revisão de literatura foi realizada na plataforma PUBMED, com estratégia de busca "*Endodontic*" AND "*Cone-beam Computed Tomography*" AND "*Diagnosis*", com objetivo de investigar o uso da TCFC na endodontia, suas vantagens e como ela pode auxiliar no tratamento endodôntico. De acordo com a busca realizada no período de 2012 a 2022, preconiza- se o uso da TCFC para analisar com precisão as estruturas orofaciais, a anatomia dentária externa e interna. Com esse recurso, lesões periapicais e reabsorções dentárias em estágio inicial são possíveis de serem visualizadas, promovendo maior sucesso do tratamento. Seu uso tem auxiliado na identificação de fraturas radiculares, canais radiculares extras e complexidades anatômicas, pois essas condições dentárias necessitam de uma imagem mais detalhada para seu diagnóstico. O uso da tomografia como exame complementar de rotina apresenta suas limitações, no entanto, em casos complexos ou dúbio, as imagens tridimensionais são indicadas para promover maior visibilidade e previsibilidade do tratamento.

37º COB

CONGRESSO ODONTOLÓGICO DE BAURU

PROFª DRª LINDA WANG

15 A 18 DE MAIO DE 2024

Estomatologia, Radiologia e Patologia

APRESENTAÇÃO ORAL - GRADUAÇÃO
PESQUISA/REVISÃO SISTEMÁTICA

Análise radiográfica panorâmica de calcificações em tecidos moles: estudo retrospectivo em instituição de ensino

Vitória Lopes Pizzolato[1] (0009-0001-0425-6906), Wilton Mitsunari Takeshita[1] (0000-0001-5682-1498), Leda Maria Pescinini Salzedas[1] (0000-0001-9017-0473)

[1] Departamento de Diagnóstico e Cirurgia, Faculdade de Odontologia de Araçatuba, Universidade Estadual Paulista Júlio de Mesquita Filho

Considerando a importância da identificação precoce das calcificações de tecidos moles da região de cabeça e pescoço em radiografias panorâmicas, o objetivo deste estudo foi analisar exames radiográficos panorâmicos do atendimento inicial de pacientes adultos e idosos, correlacionando frequência e tipo de calcificações com sexo e idade, na instituição de ensino. As radiografias panorâmicas de pacientes nas faixas etárias de 40 a 59 anos, e de 60 anos ou mais, obtidas no período de 4 anos, foram analisadas por um examinador calibrado no banco de dados da instituição. A amostra de 1041 radiografias foi constituída por 420 (40,34%) homens e 621 (59,65%) mulheres, 533 (51,20%) entre 40 a 59 anos e 508 (48,79%) com 60 anos ou mais, sendo que 993 (95,38%) pacientes apresentaram alguma calcificação. Foram identificadas 2080 calcificações: tonsilólitos (2,21%), sialólitos (1,00%), rinólitos (0,04%), antrólitos (0,76%), linfonodo calcificado (0,33%), aterosclerose (12,01%), cartilagem tireóide (22,30%), cartilagem tritícea (11,68%), processo estilóide alongado/calcificação do ligamento estilo-hióideo (43,70%), corno menor do osso hióide alongado (4,47%), e calcificações não rotuladas (1,44%). Em relação à população estudada, foram mais prevalentes: processo estilóide alongado/calcificação do ligamento estilo-hióideo (87,31%), cartilagem tireóide (44,57%) e cartilagem tritícea (23,24%). Houve prevalência estatística entre os sexos para tonsilólitos (p=0,003), cartilagem tireóide (p=0,003) e corno menor do osso hióide alongado (p=0,002); e entre as faixas etárias para aterosclerose (p=0,0001), cartilagem tireóide (p=0,005) e o processo estilóide alongado/calcificação do ligamento estilo-hióideo (p=0,02). Conclui-se a alta incidência radiográfica de calcificações da região de cabeça e pescoço na população estudada, indicando a qualificação profissional quanto à identificação das mesmas, e a eventual necessidade de encaminhamento profissional especializado.

Fomento: ICSB

Estudo epidemiológico das lesões bucais na população do norte do paraná

Izabella Batista Ramos[1], Marcella Vieira Ambrosio[1], Caren Cancelier de Carvalho[1], Agnes Assao[1,2,3]

[1] Universidade Estadual do Norte do Paraná

[2] Centro Universitário das Faculdades Integradas de Ourinhos

[3] Faculdade de Medicina de Marilia

A queilite actínica é uma desordem oral potencialmente maligna (DOPM), cuja evolução pode culminar com o carcinoma espinocelular de lábio (CEC). Acomete principalmente pacientes leucodermas, que trabalham expostos cronicamente ao sol. Considerando que, na região do Norte Pioneiro do Estado do Paraná, a maioria da população trabalha na área rural, este trabalho teve por objetivo realizar um estudo retrospectivo epidemiológico de lesões bucais, através da consulta aos prontuários dos pacientes atendidos no Consórcio Público Intermunicipal do Norte Pioneiro e na clínica Odontológica da UENP, no período de 2014 a 2021. A análise dos prontuários foi feita de acordo com o diagnóstico clínico e confirmação do laudo histopatológico. Os resultados mostraram que, a média de idade dos pacientes que apresentaram alguma lesão bucal foi de 53 anos, e que houve igual distribuição entre os gêneros. Em relação aos hábitos e vícios, de acordo com os dados dos prontuários, 15% dos pacientes eram fumantes e 12% etilistas. A partir do laudo anatomopatológico, observou-se uma incidência de 35% de hiperplasias fibrosas inflamatórias e 4,72% de DOPM, sendo dessas, 2% de líquen plano oral, 1,35% de queilites actínicas, 1,35% de leucoplasias. Em relação ao CEC, houve uma incidência de 7,43% nessa população. Logo, nota-se que as DOPM ainda são pouco diagnosticadas na população. Portanto, espera-se que, frente às ações de promoção de saúde desenvolvidas no projeto, que as DOPM sejam precocemente diagnosticadas nos pacientes, a fim de diminuir as taxas de CEC.

Influência da compensação automática de exposição na radiografia digital para o diagnóstico de lesões periapicais

Disnaldo Avelar Souza Rodrigues[1], Grasielle de Camargo Gonçalves e Alcebiades[2], Hugo Gaêta-Araujo[1]

[1] Departamento de Estomatologia, Saúde Coletiva e Odontologia Legal, Faculdade de Odontologia de Ribeirão Preto, Universidade de São Paulo, Ribeirão Preto, São Paulo,Brasil
[2] Departamento de Odontologia Restauradora, Faculdade de Odontologia de Ribeirão Preto, Universidade de São Paulo, Ribeirão Preto, São Paulo, Brasil

A compensação automática de exposição (CAE) é uma ferramenta que corrige os efeitos de uma sub ou superexposição radiográfica em sistemas digitais. Os materiais de alta densidade, como o pino metálico, podem intensificar a correção dos tons de cinza promovida pela CAE, com possível influência na avaliação de lesões periapicais.Dessa forma, o objetivo deste estudo foi avaliar se a intensificação da CAE em dentes tratados endodonticamente e restaurados com pinos metálicos, influencia na detecção dessas lesões. A amostra foi composta por radiografias periapicais de dentes em diferentes condições (com e sem pino metálico) inseridos em alvéolos confeccionados em costelas de boi, com e sem lesões periapicais simuladas por método mecânico- químico. As imagens foram adquiridas por meio de um sistema de placa de fósforo (KaVo) e sensor CMOS (RVG 5200). Após a aquisição, as imagens foram exportadas e cinco avaliadores calibrados, avaliaram as imagens e as classificaram em uma escala de 5 pontos de acordo com a presença de lesão periapical. A reprodutibilidade intra e interexaminador foi avaliada por meio do Teste Kappa ponderado. Foram calculados os valores de área sob a curva ROC, acurácia, sensibilidade e especificidade para cada situação testada. Os valores diagnósticos foram comparados pela análise de variância, com teste post hoc de Tukey. O nível de significância foi estabelecido em 5%. Em ambos os sistemas radiográficos digitais não houve diferençaestatisticamente significativa para os valores de diagnóstico ($p>0,05$) quando na presença de pinos metálicos. Conclui-se que a presença de material dentário de alta densidade nos sistemas radiográficos digitais testados (CMOS e PSP) não influencia no diagnóstico de lesões periapicais em dentes restaurados com pino metálicos.

Fomento: PUB (USP)

Queilite Actínica: correlação entre elastose solar e a displasia epitelial e o infiltrado inflamatório

Luis Henrique dos Santos Francisco[1], Vanessa Soares Lara[1]

[1] Departamento de Cirurgia, Estomatologia, Patologia e Radiologia, Faculdade de Odontologia de Bauru, Universidade de São Paulo, Bauru, São Paulo, Brasil

A queilite actínica (QA) é uma alteração crônica, pré-maligna, resultante da exposição solar frequente e prolongada, afetando principalmente o lábio inferior de pessoas idosas, do sexo masculino e de pele clara. O objetivo deste trabalho foi descrever as características microscópicas mais relevantes em casos de QA com displasia epitelial, e relacionar a extensão de elastose solar com a displasia epitelial, e com tipo e intensidade do infiltrado inflamatório. Para isso, foi realizado um estudo retrospectivo através da análise de 78 lâminas microscópicas de casos com diagnóstico histopatológico de QA com displasia epitelial, realizado no Serviço de Histopatologia da FOB-USP no período de 2012 a 2022. Dentre os aspectos microscópicos mais relevantes, a hiperplasia da camada basal epitelial foi a mais frequente (89,5%), seguido de hipercromatismo (71%) e pleomorfismo nuclear (52,6%). A elastose solar extensa estava presente na maioria dos casos (89,5%). Nestes casos, a grande maioria apresentava displasia leve (58,8%), seguido de displasia moderada (26,5%) e displasia intensa (14,7%), com infiltrado inflamatório predominantemente mononuclear e discreto. Assim, nos casos examinados de QA, embora o tecido conjuntivo fibroso tenha demonstrado, em grande extensão da amostra, alterações importantes em suas fibras elásticas, compatíveis com exposição crônica aos raios solares, a resposta inflamatória crônica era discreta e as alterações epiteliais displásicas eram incipientes, na maioria dos casos. Estes achados sugerem que, em casos de exposição solar prolongada, as fibras elásticas da matriz extracelular são mais precocemente afetadas em comparação às células epiteliais.

Análise fractal de côndilo em pacientes classes II e III após cirurgia ortognática - estudo retrospectivo em TCFC

Isadora Colombari Sardanha[1] (0000-0001-7882-5035), Isabela Inoue Kussaba[1] (0000- 0002-6833-2453), Lilian Cristina Vessoni Iwaki[1,2] (0000-0002-1822-3056), Liogi Iwaki Filho[1,3] (0000-0001-9117-6826), Rodrigo Lorenzi Poluha[1] (0000-0001-7180-6448)

[1] Departamento de Odontologia, Universidade Estadual de Maringá, Maringá, Paraná, Brasil
[2] Departamento de Odontologia, Universidade do Oeste Paulista, Presidente Prudente, São Paulo, Brasil
[3] Departamento de Cirurgia, Estomatologia, Patologia e Radiologia, Faculdade deOdontologia de Bauru, Universidade de São Paulo, Bauru, São Paulo, Brasil

As más oclusões graves associadas a discrepâncias esqueléticas podem gerar uma variedade de alterações funcionais e estéticas. A abordagem de correção envolve cuidadosa integração de tratamento ortodôntico e cirurgia ortognática (CO). Um dos desafios centrais da CO é manter a posição condilar adequada durante a osteossíntese, considerando sua relação com estabilidade cirúrgica e alterações morfológicas pós-operatórias na articulação temporomandibular. Dessa forma, o objetivo deste estudo é realizar a análise fractal da cabeça da mandíbula de pacientes classe II e classe III submetidos à CO, analisando as imagens de tomografia computadorizada de feixe cônico (TCFC) um mês antes da cirurgia (T0), um mêsapós a cirurgia (T1) e seis a oito meses após a cirurgia (T2). A amostra deste estudo abrangeu um total de 57 pacientes, dos quais 27 foram classificados como Classe II e 30 como Classe III. A análise fractal foi conduzida nas reconstruções coronal e sagital, e para isso, foram selecionadas as regiões de interesse (ROIs) para cada paciente e região avaliada, passando pelo método de processamento descrito por White & Rudolph em 1999. Após o processamento, o cálculo foi realizado utilizando o método de contagem de caixas pela função “Fractal Box Count” do software ImageJ. A análise fractal possibilitou abordagem detalhada dos valores fractais, apresentando medianas, desvios-padrão, valores mínimos e máximos em dois diferentes momentos(pré e pós-operatório) das imagens em mesma região. Os diferentes períodos (T0, T1e T2) foram analisados e não foram identificadas diferenças estatisticamente significantes (p>0,05). Esse achado sugere uma estabilidade nas características fractais da região analisada, independente da classe esquelética. Dessa forma, a CO para correção de más oclusões Classe II e Classe III não demonstrou impacto significativo na microestrutura da cabeça da mandíbula ao longo do tempo.

Fomento: CAPES (001)

37º COB

CONGRESSO ODONTOLÓGICO DE BAURU

PROFª DRª LINDA WANG

15 A 18 DE MAIO DE 2024

Estomatologia, Radiologia e Patologia

APRESENTAÇÃO ORAL - GRADUAÇÃO
CASO CLÍNICO/PROJETO DE EXTENSÃO/REVISÃO DE LITERATURA

Adenocarcinoma metastático em mandíbula - Relato de caso

Leonardo Urbieta Portillo[1] (0009-0006-2866-2753), Gleyson Kleber do Amaral Silva[1] (000-0002-6644-3264), Ellen Cristina Gaetti Jardim[1] (0000-0003-2471-465X), Gabriela Moura Chicrala[1] (0000-0001-6628-3048), Matheus Oliveira de Sales[1], Daniella Moraes Antunes[1] (0000-0002-7557-5461)

[1] Faculdade de Odontologia da Universidade Federal de Mato Grosso do Sul, Campo Grande, Mato Grosso do Sul, Brasil

Os adenocarcinomas mamários representam as neoplasias malignas mais frequentes na população feminina, com notável propensão à disseminação para os ossos. No entanto, de maneira geral, apenas 1% das neoplasias fazem metástase para os maxilares. Clinicamente esses focos neoplásicos secundários apresentam-se como aumento volumétrico progressivo, geralmente com dor e parestesia. Radiograficamente encontram-se lesões radiolúcidas e mal definidas. Microscopicamente são vistas células neoplásicas glandulares, formando estruturas ductiformes e secretando material proteináceo. Apresentamos o caso de paciente do sexo feminino, 68 anos, edêntula total, com lesão intraóssea, radiolúcida com áreas radiopacas, em mandíbula. Clinicamente apresentava-se como aumento volumétrico em rebordo mandibular esquerdo, recoberto por mucosa normocorada, indolor e com dois anos de evolução. As hipóteses diagnósticas foram de displasia fibrosa e displasiacemento-óssea, pelo aspecto radiográfico misto da lesão. Após biópsia incisional, os cortes histológicos revelaram fragmento de tecido conjuntivo com infiltração de células neoplásicas que se organizavam ora em arranjos alveolares, ora formando estruturas ductiformes. Também foram vistos êmbolos neoplásicos, células claras de aparência mucosa, deposição de material hialino e trabéculas com formação de osteóide. A conclusão diagnóstica foi de adenocarcinoma metastático. Em consulta de retorno, a paciente relatou histórico de câncer de mama tratado há 17 anos. A paciente foi encaminhada para atendimento no setor de oncologia. Células neoplásicas glandulares mamárias recrutam osteoclastos e osteoblastos como parte do processo metastático, estabelecendo assim importante tropismo com o tecido ósseo. E ainda, existem hipóteses de que citocinas inflamatórias, como as liberadas em casos de trauma, doença periodontal ou procedimentos cirúrgicos, poderiam criar, nos maxilares, um ambiente mais favorável para que um foco metastático se estabeleça.

Complicações pós-operatórias na remoção de tórus palatino – relato de caso

Gabriela de Oliveira[1] (0009-0001-3427-8276), Cristiane de Oliveira Castedo[1] (0009- 0000-7603-8281), Everton William Peres Moraes[1] (0009-0003-4500-8460), Matheus Bento Medeiros Moscatel[1] (0000-0001-8751-5637), Eliana de Souza Bastos Mazuqueli Pereira[1] (0000-0003-4104-0490), Rachel Gomes Eleutério[1] (0000-0001-8005-9480)

[1] Faculdade de Odontologia da Universidade de Marília, Marília, São Paulo, Brasil

O tórus palatino se caracteriza por um desenvolvimento ósseo não patológico que ocorre ao longo da linha média do palato duro. Possui etiologia relacionada a fatores genéticos e ambientais, sendo a exostose mais comum em cavidade oral. O tratamento cirúrgico só é necessário em casos específicos, quando o tórus interfere nas funções do sistema estomatognático ou na instalação de prótese total no palato. Oobjetivo desse trabalho é relatar, por meio de caso clínico, a remoção cirúrgica de um tórus palatino bem como o manejo da complicação pós-cirúrgica, para o restabelecimento das funções do sistema estomatognático. Paciente, gênero feminino, 69 anos, leucoderma, compareceu à Clínica Odontológica da Universidade de Marília queixando-se de "crescimento duro no céu da boca" há aproximadamente quarenta anos, relatando ainda dificuldade na dicção, fonação, mastigação e deglutição. Após exame clínico, foi observado aumento de volume na região de linha média do palato duro, de consistência dura, formato lobular, base pediculada e recoberto por mucosa de aspecto normal. Foi indicada a biópsia excisional, em virtude das interferências funcionais relatadas pela paciente, e os fragmentos da lesão enviados para exame anatomopatológico com resultado positivo para exostose. No pós-operatório de sete dias, a paciente retornou com queixas álgicas e com sinais flogísticos na área operada, sendo necessário uma reintervenção pois a ferida operatória estava aberta e com perda do retalho mucoperiostal. As maiores complicações da remoção do tórus palatino envolvem a formação de hematoma no pós-operatório, fratura ou perfuração do assoalho da cavidade nasal, deiscência e necrose do retalho. Para o sucesso deste procedimento é fundamental respeitar a tríade que envolve os conhecimentos anatômicos, planejamento cirúrgico e recomendações terapêuticas. Atualmente a paciente apresenta boa evolução, sem queixas no pós-operatório, restabelecendo assim, as funções do sistema estomatognático.

Comprometimento oral e sistêmico por pênfigo vulgar – relato de caso

Indhaya Mariucio Scaquete[1] (0009-0006-8455-1548); Juliana Bezerra[1] (0009-0002- 5395-2155); Marcela Vialogo Marques de Castro[1] (0009-0006-2636-1674), Marcus Vinicius Tenuta Araújo[1] (0000-0002-4373-2303), Eliana de Souza Bastos Mazuqueli Pereira[1] (0000-0003-4104-0490), Rachel Gomes Eleutério[2] (0000-0001-8005-9480)

[1] Faculdade de Odontologia da Universidade de Marília, Marília, São Paulo, Brasil

As doenças dermatológicas autoimunes são condições patológicas decorrentes da ativação do sistema imunológico contra elementos teciduais, particularmente da pele ou de superfícies das mucosas. Dentre elas, podemos enfatizar o pênfigo, que é uma patologia imunologicamente mediada e caracterizada pela formação de bolhas intraepiteliais na pele e em mucosas. A forma vulgar do pênfigo pode ter um prognóstico grave, devido à possibilidade de seguir um curso clínico preocupante quando não diagnosticada e tratada inicialmente e essa patologia acomete com maior frequência indivíduos na idade adulta, entre a quinta e sexta décadas de vida. Paciente do gênero feminino, 73 anos, portadora de próteses dentárias há mais de 40 anos, compareceu à clínica odontológica queixando-se de múltiplas feridas na boca, dor intensa e dificuldade ao se alimentar. Ao exame clínico, observou-se múltiplas e extensas lesões orais, com sinais de *Nikolsky* positivo, o que caracteriza uma hipótese diagnóstica de pênfigo. Foi realizada a biópsia incisional de uma das lesões, com confirmação histopatológica de pênfigo vulgar. Imediatamente foi iniciado tratamento medicamentoso com auxílio médico, obtendo-se melhora nas lesões bucais e corporais, por meio de laserterapia e corticoides. Em razão da importância do diagnóstico precoce do pênfigo vulgar, o profissional cirurgião-dentista deve estar atento e familiarizado com as características clínicas dessa doença, como também, com os exames complementares para seu diagnóstico, devendo, ainda, participar no tratamento e na proservação desses pacientes. O presente relato de caso clínico contribuiu para ampliar o conhecimento do cirurgião-dentista em relação ao pênfigo vulgar, enfatizando a abordagem odontológica e a conduta multiprofissional. O atendimento odontológico, associado aos cuidados médicos, colaboraram para a melhora do quadro clínico geral e bucal da paciente.

Desafios no diagnóstico de lesões cutâneas de origem odontogênica e relevância da avaliação odontológica: relato de caso

Carlos Eduardo Costa Kirch[1] (0009-0006-9874-1238), João Lucas Mendonça dos Reis[1] (0009-0004-9641-4503), Daniella Moraes Antunes[1] (0000-0002-7557-5461), Gleyson Kleber do Amaral Silva[1] (0000-0002-6644-3264), Gabriela Moura Chicrala[1] (0000-0001-6628-3048), Ellen Cristina Gaetti Jardim[1] (0000-0003-2471-465X)

[1] Discente, Faculdade de Odontologia, Universidade Federal do Mato Grosso do Sul, Campo Grande, Mato Grosso do Sul, Brasil

O diagnóstico clínico de lesões cutâneas de origem odontogênica pode ser um desafio para os profissionais de saúde, já que essas lesões nem sempre se manifestam próximas à infecção subjacente, não sendo associadas, muitas vezes, a problemas dentários. Este trabalho tem por objetivo relatar o caso de uma paciente do sexo feminino, 31 anos, que compareceu ao serviço de Diagnóstico Oral da Universidade Federal do Mato Grosso do Sul para avaliação de lesão dolorosa em face na região corpo esquerdo de mandíbula com histórico de evolução de 3 anos, com acompanhamento dermatológico neste período. Ao exame físico foi observada placa eritematosa e descamativa com drenagem de secreção sanguinolenta, referindo leve dor à palpação. Na inspeção intraoral, foi observada condição bucal ruim e região edêntula do dente 36, o qual a paciente relata ter sido extraído há 3 anos. Na tomografia computadorizada de feixe cônico, foram observadas raízes residuais do dente 36 com envolvimento de lesão periapical e destruição da tábua óssea vestibular. Foi prescrita antibioticoterapia pré e pós-operatória com amoxicilina e metronidazol, sendo realizada remoção cirúrgica das raízes, da lesão periapical e irrigação e limpeza do trajeto fistuloso. Os aspectos microscópicos do tecido do periápice revelaram fragmentos de tecido conjuntivo com aumento na deposição de colágeno e escassas áreas de infiltrado inflamatório crônico, resultando no diagnóstico de granuloma periapical. No pós-operatório, a paciente não apresentou sinais flogísticos com melhora do quadro clínico, sintomatologia e regressão total da lesão. Segue em acompanhamento para os demais cuidados odontológicos. As fístulas cutâneas odontogênicas são dermatoses consideradas incomuns, originadas por infecções crônicas de origem pulpar, trauma dentário ou fratura radicular. Portanto, é fundamental destacar a importância de anamnese detalhada e exame físico minucioso.

Diagnóstico de neurofibromatose do tipo 2 através de schwannoma em região malar esquerda: um relato de caso

Maria Gabriella Marques Zacarias[1] (0009-0004-5883-5833), Renata Gontijo Bernardes Lins[2](0009-0009-6055-7007), Sergio Takashi Kussaba[2] (0000-0002-1717-4387), Bruno Araújo da Silva[3] (0000-0002-8493-5852), Daniella Moraes Antunes[1] (0000-0002-7557-5461), Gleyson Kleber do Amaral Silva[1] (0000-0002-6644-3264)

[1] Faculdade de Odontologia, Universidade Federal do Mato Grosso do Sul, Campo Grande, Mato Grosso do Sul, Brasil

[2] Faculdade Cathedral, Boa Vista, Roraima, Brasil

[3] Hospital Geral de Roraima, Boa Vista, Roraima, Brasil

Os Schwannomas/Neurilemomas são tumores benignos incomuns derivados das células de Schwann, com predileção por pacientes na segunda e terceira década de vida, sem preferencial por sexo. Geralmente, se manifestam clinicamente como aumentos de volumes nodulares profundos, de crescimento lento, assintomáticos e solitários. A ocorrência de Schwannomas, especialmente múltiplos, pode estar associada com condições sindrômicas. O presente trabalho consiste na descrição de um caso clínico a cerca de uma paciente do sexo feminino, de 28 anos, feoderma, apresentando uma lesão nodular medindo aproximadamente 5 cm na maior extensão, com cerca de 3 meses de evolução, localizada em região malar esquerda. Na anamnese, a paciente relatou ter sido submetida à remoção cirúrgica de Schwannomas acústicos bilaterais e histórico familiar de meningioma acometendo sua mãe. Exames de tomografia computadorizada e ultrassonografia foram realizados e apresentaram imagens de uma lesão oval hipodensa/hipoecoica profunda. A lesão foi completamente excisada sob anestesia geral e enviada para análise histopatológica, a qual evidenciou a presença de uma neoplasia de natureza neural com padrões Antoni A e Antoni B clássicos, permitindo o diagnóstico de Schwannoma. A associação do histórico familiar e médico pregresso corrobora para o diagnóstico final de Neurofibromatose do tipo 2. A Neurofibromatose do tipo 2 consiste em uma mutação genética autossômica dominante no gene NF2, localizado no cromossomo 22, que acomete
1 em cada 25.000 pessoas. Essa condição pode levar ao aparecimento de múltiplos Schwannomas, sendo patognomônico os Schwannomas acústicos bilaterais, além da ocorrência de meningiomas. A correlação dos achados clínicos e microscópicos em conjunto com o histórico médico e familiar da paciente foram fundamentais para o diagnóstico da Neurofibromatose do tipo 2 e permitiram o seu encaminhamento para acompanhamento médico.

Diagnóstico oral da paracoccidioidomicose: aspectos clínicos e histopatológicos

Gabriel Leandro de Jesus Santos[1] (0009-0009-0416-4890), Ana Carolina Carneiro Cardoso[2] (0009-0008-3192-4405), Denise Tostes Oliveira[2] (0000-0002-4628-7129), Paulo Sérgio da Silva Santos[2] (0000-0002-0674-3759), Izabel Regina Fischer Rubira Bullen[2] (0000-0002-5069-9433), Cássia Maria Fischer Rubira[2] (0000-0003-2119-1144)

[1] Faculdade de Odontologia de Bauru, Universidade de São Paulo, Bauru, São Paulo, Brasil
[2] Departamento de Cirurgia, Estomatologia, Patologia e Radiologia, Faculdade de Odontologia de Bauru, Universidade de São Paulo, Bauru, São Paulo, Brasil

A paracoccidioidomicose (PCM), também conhecida como blastomicose sul-americana, é a principal infecção fúngica sistêmica no Brasil. A PCM se apresenta na cavidade oral como uma manifestação secundária, caracterizada clinicamente como ulcerações em aspecto de amora com predileção por homens de meia idade, trabalhadores de lavoura e terraplanagens. Paciente do sexo masculino de 58 anos de idade, tabagista e trabalhador rural, apresentando uma lesão intrabucal e perda de peso repentina. Clinicamente, observou-se uma úlcera de aspecto moriforme nos palatos mole e duro, estendendo-se para a gengiva e mucosa labial ao lado esquerdo com sensibilidade dolorosa. A tomografia computadorizada de feixe cônico da maxila revelou integridade da cortical óssea palatina e do assoalho do seio maxilar, com velamento quase que total de ambos os seios maxilares. Diante das características clínicas, as hipóteses diagnósticas foram de paracoccidioidomicose e carcinoma espinocelular. O paciente então foi submetido a uma biópsia incisional em palato duro e palato mole. A análise microscópica revelou tecido conjuntivo com diversos granulomas constituídos de macrófagos, células gigantes multinucleadas inflamatórias, algumas contendo o fungo *Paracoccidioides brasiliensis* e áreas de necrose, hemorrágicas e de fibrina com PMNs associados a vasos sanguíneos. O diagnóstico de paracoccidioidomicose crônico leve foi confirmado e o paciente foi encaminhado ao infectologista para tratamento. A PCM representa uma das dez principais causas de morte por doenças infecciosas no Brasil. Por ser uma infecção fúngica profunda que pode se manifestar na cavidade oral, o cirurgião-dentista possui papel fundamental no diagnóstico da doença contribuindo com a melhora do prognóstico.

Displasia hemimaxilofacial no desenvolvimento infantil: relato de caso

Gustavo Daguano Orlando[1], Raquel Molina Sanches[1] (0000-0002-9560-9526), Lukas Mendes de Abreu[1] (0000-0003-2791-3603), Izabel Fischer Rubira de Bullen[1] (0000-0002-5069-9433), Denise Tostes Oliveira[1] (0000-0002-4628-7129), Cassia Maria Fischer Rubira[1] (0000-0003-2119-1144)

[1] Departamento de Cirurgia, Estomatologia, Patologia e Radiologia, Faculdade de Odontologia de Bauru, Universidade de São Paulo

A displasia hemimaxilofacial é uma anomalia de desenvolvimento de etiologia desconhecida, detectada no nascimento ou na infância, e caracterizada por alargamento unilateral do processo alveolar maxilar associado a gengiva e dentes. As displasias hemimaxilofaciais são raras e com poucas informações sobre suas características histológicas e genéticas. Paciente do sexo masculino, 5 anos de idade, apresentou-se com a queixa de que “os dentes começaram a erupcionar e depois pararam” com sintomatologia ao mastigar e escovar os dentes. No exame físico verificou-se discreta assimetria facial, elevação do lábio superior direito, proptose do olho direito, eritema facial, hipertricose e vários nevos de cor marrom claro a escuro na área afetada. Já no exame intra-oral notou-se um aumento no rebordo alveolar superior direito com a mucosa alveolar de aspecto normal. Na radiografia panorâmica, a área apresentou-se com aspecto ósseo esclerótico, trabéculas irregulares e orientadas verticalmente, observou-se também o atraso da irrupção do incisivo lateral superior direito. Na Tomografia Computadorizada de feixe Cônico observou-se a elevação do assoalho do seio maxilar direito, redução noantro do seio maxilar e das vias aéreas nasais, o rebordo alveolar superior direito com esclerose difusa e desnível ósseo do assoalho da órbita direita. O resultado da biópsia incisional em região gengival e do osso maxilar foi de displasia hemimaxilofacial. O tratamento foi de gengivoplastia da área afetada e acompanhamento com um ortodontista. Após a proservação de 10 anos, o paciente não apresenta alteração na condição. A displasia hemimaxilofacial é uma condição rara desse modo o acompanhamento do casoé de extrema importância.

Fomento: PUB (USP)

Extenso ameloblastoma folicular mandibular em idoso

Murilo Chain[1], Verônica Caroline Brito Reia[1] (0000-0003-1352-5474), Kaique Alberto Preto[1] (0000-0001-6991-209X), Vanessa Soares Lara[1] (0000-0003-1986-0003), Paulo Sérgio da Silva Santos[1] (0000-0002-0674-3759)

[1] Faculdade de Odontologia de Bauru, Universidade de São Paulo, Bauru, São Paulo, Brasil

Homem, 85 anos, negro, com queixa de “sofri um acidente há 2 anos e agora meu queixo começou a crescer e ficar dolorido”. Há cerca de 6 meses notou um crescimento na região de mento. Na história médica, hipertensão arterial sistêmica e tabagista por 30 anos. Ao exame físico, discreta assimetria facial e aumento de volume na região anterior da mandíbula, levando ao apagamento do fundo de sulco vestibular. A Tomografia Computadorizada de Feixe Cônico revelou área hipodensa, unilocular, circunscrita por halo hiperdenso com adelgaçamento e rompimento das corticais ósseas vestibular e lingual, da região anterior do mento até o corpo da mandíbula do lado esquerdo. Frente às características clínicas e imaginológicas, a hipótese diagnóstica foi de cisto ou tumor odontogênico. Como conduta inicial, foi realizada a punção aspirativa que resultou em líquido marrom e realizou-se marsupialização da lesão com microscopia inconclusiva. No pós-operatório (PO) de 7 dias, paciente não relatou dor e após 30 dias notou-se diminuição da lesão e início de neoformação óssea na região. Após 2 anos, foi realizada enucleação dalesão remanescente, sem intercorrências. A microscopia revelou Ilhas de epitélio odontogênico entremeadas por estroma de tecido conjuntivo denso, região central das ilhas,células arranjadas frouxamente e, na periferia das ilhas, camada de células colunares altas, hipercromáticas e com polaridade invertida compatível com ameloblastoma folicular. No PO de 7 meses da segunda intervenção, região com cicatrização completa, ausência de recidiva e neoformação óssea. Este caso ressalta a necessidade de amostras representativas para um diagnóstico preciso do ameloblastoma e sua classificação quanto àvariante e padrão histológico. Além disso, destaca a importância do acompanhamento clínico e radiográfico do ameloblastoma, especialmente quando tratado de forma conservadora.

Fomento: CAPES (001)

Laser cirúrgico de alta potência para lesão de origem vascular em lábio

Gabriela Cocato Carvalho[1] (0009-0002-6806-1582), Mattheus Augusto Siscotto Tobias[1] (0000-0002-4150-4892), Verônica Caroline Brito Reia[1] (0000-0003-1352-5474), Paulo Sérgio da Silva Santos[1] (0000-0002-0674-3759)

[1] Departamento de Cirurgia, Estomatologia, Patologia e Radiologia, Faculdade de Odontologia de Bauru, Universidade de São Paulo, Bauru, São Paulo, Brasil

As malformações vasculares (MV) são definidas como anomalias de desenvolvimento dos vasos sanguíneos, onde ocorre um extravasamento de sangue para um tecido adjacente, sua etiologia é desconhecida. Elas são assintomáticas, afetam principalmente o terço médio e inferior da face, a região dos lábios, comissuras labiais e superfícies ventrais da língua. As MV podem interferir na estética do paciente, o que indica a necessidade de tratamento, seja por escleroterapia, terapia a laser, ou a associação dessas terapêuticas. O laser de diodo cirúrgico, apresenta bons resultados clínicos, pois diminui o tempo do procedimento, proporciona controle hemostático local e uma cicatrização efetiva. Neste relato de caso, mulher, 56 anos, com lesão vascular em região central de lábio superior, queixa-se de 'mancha no lábio', e histórico de 3 anos no surgimento. Ao exame clínico, detectou-se uma pápula de diâmetro 0,6cm, coloração violácea, de superfície lisa, bem delimitada, localizada na região central do vermelhão do lábio superior. Feita a diascopia, verificou-se isquemia, estabelecendo o diagnóstico de MV. Como conduta, foi efetuada escleroterapia, injetando no centro da lesão Ethamolin® associado à um tubete de anestésico de articaína 4% epinefrina 1:100.000, proporção de 7:3. No controle pós-operatório foi observado redução do volume da lesão e intensidade da cor, mas não sua completa eliminação. Em um segundo momento, realizada fotocoagulação laser cirúrgico de diodo THERA LASER SURGERY DMC (DMC, São Carlos-SP, Brasil), infravermelho de 980nm, a 1W, modo contínuo, pontualmente e incidindo perpendicularmente a lesão, em contato, por 10s, 2 repetições com intervalo de 20s. O procedimento ocorreu sem complicações e com resolução total da queixa e da alteração clínica. Não foi coletado material para análise. O laser cirúrgico de diodo mostra-se efetivo no tratamento de MV, com resultados satisfatórios no controle trans e pós-operatório, propiciando conforto e segurança ao paciente.

Laserterapia de baixa potência para manejo de lesões orais em paciente com Doença de Behçet

Sara de Andrade Pereira[1], Verônica Caroline Brito Reia[2] (0000-0003-1352-5474), Kaique Alberto Preto[2] (0000-0001-6991-209X), Paulo Sérgio da Silva Santos[2] (0000-0002-0674-3759)

[1] Faculdade de Odontologia de Bauru, Universidade de São Paulo, Bauru, São Paulo, Brasil
[2] Departamento de Cirurgia, Estomatologia, Patologia e Radiologia, Faculdade de Odontologia de Bauru, Universidade de São Paulo, Bauru, São Paulo, Brasil

Mulher, 61 anos, com queixa de "tenho aftas recorrentes que afetam toda minha boca". Há 5 anos, devido à presença de úlceras na mucosa bucal e na mucosa íntima, obteve o diagnóstico por médico reumatologista, de Doença de Behçet (DB). Na história médica, sífilis há 7 anos, infarto agudo do miocárdio com colocação de stent há 3 anose tabagista, em uso de Somalgin, Selozok, Vasopril, Trezor. Ao exame físico, múltiplasúlceras recobertas por pseudomembrana serofibrinosa e halo eritematoso em mucosa labial superior e inferior, comissura labial direita, assoalho bucal, dorso, bordas lateraise ventre lingual. Além disso, áreas eritematosas no palato duro e inflamação dos ductos das glândulas salivares menores. Com base nas características clínicas e nas demais informações compatíveis com o diagnóstico de DB, foi estabelecida a terapêutica. Inicialmente, devido à resistência da paciente à laserterapia, foi iniciado topicamente o propionato de clobetasol 0,05% 4 vezes ao dia, aumento da ingestão de água e cessar o tabagismo. Após 2 meses, paciente retorna com intensa sintomatologia dolorosa nas lesões orais (EVA=8). Como conduta, foi realizado Laserterapia de Baixa Potência (LBP) (Therapy Laser), vermelho, 660nm, 3J, 100mw nas regiões ulceradas, resultado em redução imediata da sintomatologia (EVA=5); prescrito Flogoral spray e encaminhamento para avaliação oftalmológica. Após 1 mês da primeira sessão de LBP, paciente retorna com melhora significativa das lesões orais e laudo oftalmológico sem alterações conjuntivas; foi realizada nova aplicação de LBP. Após 1 ano desde a primeira sessão de LBP, paciente apresenta redução no número de úlceras e redução de sintomatologia dolorosa (EVA=5); nova sessão de LBP foi realizada e a paciente segue em acompanhamento. O LBP auxiliou não apenas no controle da dor, mas também na redução da recorrência de novas úlceras na mucosa bucal.

Fomento: CAPES (001)

Leishmaniose tegumentar disseminada em paciente diabético descompensado: relato de caso com achados imuno-histoquímicos

Higor Henrique Carvalho Oliveira[1] (0009-0006-8521-3129), Vinícius Gianini Chitero[1] (0009- 0004-6556-2490), Hélen Kaline Farias Bezerra[2] (0000-0002-5236-8988), Daniella Moraes Antunes (0000-0002-7557-5461), Gabriela Moura Chicrala[1] (0000-0001-6628-3048), Gleyson Kleber do Amaral Silva[1] (0000-0002-6644-3264)

[1] Faculdade de Odontologia, Universidade Federal do Mato Grosso do Sul, Campo Grande, Mato Grosso do Sul, Brasil
[2] Faculdade de Odontologia de Piracicaba, Universidade Estadual de Campinas, Piracicaba, São Paulo, Brasil

A leishmaniose tegumentar americana é uma protozoose de grande importância. Seu espectro clínico varia desde formas localizadas na pele e mucosas até disseminações cutaneomucosas, sendo esta última presente em 2% dos casos. O objetivo do trabalho é relatar um caso de leishmaniose tegumentar disseminada diagnosticada no Projeto de extensão "Diagnóstico clínico e histopatológico de doenças de boca". Homem, 43 anos, topógrafo, diabético tipo 2 descompensado, procurou atendimento por dor em boca e perda ponderal. Ao exame físico extraoral, foram observadas úlceras e placas em face, membros superiores, dorso e couro cabeludo com evolução de 1 ano acompanhadas de linfadenopatia em cadeias submandibular e retroauricular. Em face, notou-se sensibilidade térmica reduzida. O exame intraoral revelou extensa úlcera em palato duro e mole, limites imprecisos e bordas irregulares de aproximadamente 6 cm, com sintomatologia dolorosa e evolução de 20 dias. O impacto da saúde bucal na qualidade de vida foi mensurado pelo questionário OHIP-14 (*Oral Health Impact Profile*), revelando impacto forte (22,9). As hipóteses diagnósticas foram de leishmaniose, paracoccidioidomicose, hanseníase e linfoma. Foi realizada biópsia incisional em palato, revelando intenso infiltrado inflamatório crônico, predominantemente linfoplasmocitário, com eventuais células gigantes multinucleadas, pequenas estruturas celulares semelhantes à plasmócitos em miniatura. O exame imuno-histoquímico foi positivo para o anticorpo anti-Leishmania, concluindo o diagnóstico de leishmaniose tegumentar disseminada. Paciente foi imediatamente atendido no Serviço de infectologia, onde iniciou protocolo de anfotericina-b lipossomal (5 mg/kg/dia, 10 infusões, endovenosa). Após 4 meses, paciente retornou com melhora significativa das lesões em pele e boca, sem queixas de dor e com OHIP-14 de zero. Este caso ressalta a necessidade de um diagnóstico ágil e da colaboração entre o cirurgião-dentista e outros profissionais da saúde.

Lesão reacional mimetizando desordem potencialmente maligna em ventre de língua

Vinícius Lima Sabbag[1] (0009-0008-8171-4983), Kaique Alberto Preto[1] (0000-0001- 6991-209X), Gabriela Lopes dos Santos[1] (0000-0001-9976-9511), Marcelo Junior Zanda[2] (0000-0001-7519-5285), Denise Oliveira Tostes[1] (0000-0002-4628-7129)

[1] Departamento de Cirurgia, Estomatologia, Patologia e Radiologia, Faculdade de Odontologia de Bauru, Universidade de São Paulo, Bauru, São Paulo, Brasil
[2]Centro de Pesquisa Clínica, Faculdade de Odontologia de Bauru, Universidade deSão Paulo, Bauru, São Paulo, Brasil

Muitas lesões orais brancas sem fatores causais locais evidentes podem mimetizar clinicamente desordens potencialmente malignas e seus diagnósticos podem ser desafiadores. O objetivo desse trabalho é apresentar um caso clínico de uma lesão branca reacional que foi, inicialmente, diagnosticada como uma desordem potencialmente maligna. Paciente do sexo feminino, 30 anos, não tabagista, encaminhada ao cirurgião dentista com queixa de placa branca com duração de um ano, não destacável, com limites bem definidos, superfície verrucosa, de aspecto e coloração uniforme, assintomática, de aproximadamente 1,5 cm de diâmetro em ventrede língua. Nenhuma causa local ou sistêmica foi associada a lesão. O diagnóstico presuntivo foi de leucoplasia. Foi realizada uma biópsia excisional, sendo o material encaminhado para análise histopatológica. Microscopicamente, observou-se mucosa bucal constituída por epitélio estratificado pavimentoso hiperplásico com intensa hiperparaqueratose e projeções papilares proeminentes, cristas epiteliais alongadas, sem sinais de displasia epitelial. Subjacentemente, no tecido conjuntivo fibroso, observou-se macrófagos volumosos com citoplasma espumoso (células de xantoma), concentrados nas papilas do tecido conjuntivo e intenso infiltrado inflamatório mononuclear. Com base nas características microscópicas, o diagnóstico final foi de xantoma verruciforme. O paciente foi orientado sobre o seu diagnóstico e, após seis meses de acompanhamento, não houve sinais de recidiva. Embora de ocorrência incomum, o xantoma verruciforme é uma lesão reacional pouco conhecida pelos cirurgiões-dentistas que deve ser incluída ao diagnóstico diferencial de lesões brancas potencialmente malignas da mucosa oral, principalmente quando afeta regiões com maior risco de desenvolvimento de câncer bucal.

Fomento: CAPES (001)

Lesão traumática extensa por uso de prótese total – relato de caso

Victoria Caliman Bordini[1] (0009-0006-8593-2617), Larissa Aparecida G. Meneghini[1] (0009-0004-0503-4506), Marcela Vialogo Marques de Castro[1] (0009-0006-2636-1674),Eliana de Souza Bastos Mazuqueli Pereira[1] (0000-0003-4104-0490), Rachel Gomes Eleutério[1] (0000-0001-8005-9480)

[1] Faculdade de Odontologia da Universidade de Marília, Marília, São Paulo, Brasil

Na prática odontológica, a presença de lesões na mucosa oral de usuários de próteses totais convencionais é uma problemática evidente, em virtude da negligência quanto à higiene, bem como o uso de próteses mal adaptadas. A hiperplasia fibrosa inflamatória está entre as lesões mais frequentes de tecido mole decorrentes de traumas crônicos. Trata-se de um crescimento tecidual, por meio de um agente irritativo frequente e de baixa intensidade, a partir de traumas, podendo ser recorrente caso seu agente traumático não seja removido. As lesões apresentam tamanhos variados, podendo ser pequenas ou atingir centímetros de diâmetro, estando ou não associadas a úlceras em sua superfície. Esse trabalho descreve um relato de caso de tratamento de uma extensa lesão oral em mucosa de um paciente do gênero masculino, portador de prótese total superior há 24 anos, que procurou atendimento para confecção de nova prótese, visto que a dele havia trincado e estava colada provisoriamente. No exame clínico intraoral, notou-se um grande aumento volumétrico do rebordo alveolar superior, nos locais dos remendos das trincas e fraturas da prótese. Foi realizada uma biópsia incisional, seguida de exame histopatológico, confirmando-se o diagnóstico clínico de hiperplasia fibrosa inflamatória. Por questão estética, a prótese recebeu um reparo emergencial de forma adequada, que contribuiu na regressão do restante da lesão e no reparo tecidual. Os pacientes devem ser conscientizados que os tecidos da boca, como quaisquer outros, sofrem constantes mudanças que devem ser acompanhadas pelo dentista, através de visitas periódicas. Por outro lado, o profissional de odontologia deve ao confeccionar uma prótese, evitar sobre e subextensão das bordas e, também,adequando-as para que sejam arredondadas e polidas. É fundamental estar atento a cada caso, para estabelecer um correto diagnóstico e tratamento adequado.

Líquen plano oral com displasia severa: desafios no diagnóstico e tratamento

Mariana Rosolen Gomes[1] (0000-0002-9643-2945), Lukas Mendes de Abreu[1] (0000- 0003-2791-3603), Kaique Alberto Preto[1] (0000-0001-6991-209X) Mariela Peralta Mamani[1,2] (0000-0002-0243-9194), Cássia Maria Fischer Rubira[1] (0000-0003-2119-1144), Paulo Sérgio da Silva Santos[1] (0000-0002-0674-3759)

[1]Departamento de Cirurgia, Estomatologia, Patologia e Radiologia, Faculdade de Odontologia de Bauru, Universidade de São Paulo, Bauru, São Paulo, Brasil
[2] Departamento de Estomatologia, Faculdade do Centro Oeste Paulista, Bauru, São Paulo, Brasil

O líquen plano é uma condição mucocutânea crônica inflamatória de etiologia desconhecida, caracterizada por um mecanismo autoimune que envolve a agregação de linfócitos T às células basais do epitélio da mucosa bucal. O líquen plano oral (LPO) é comumente observado em mulheres de meia idade e pode representar um desafio clínico devido à sua a transformação maligna. Paciente do sexo feminino, branca, 57 anos, hipertensa e diabética, não fumante, não etilista, com queixa de dor e ardência bucal. Ao exame intrabucal observou-se, na mucosa jugal bilateralmente, placas brancas estriadas com áreas eritematosas, áreas erosivas e focos de ulceração nolado direito. Em borda lateral de língua, bilateralmente, e ventre lingual foram notadas áreas com placas esbranquiçadas e estriadas. O diagnóstico presuntivo e diferencial foram, respectivamente, de LPO e carcinoma espinocelular (CEC). Como conduta, foi realizado uma biópsia incisional da mucosa jugal direita. A análise microscópica foi compatível com LPO com displasia severa. Frente ao diagnóstico, foi prescrito à paciente corticoesteroides tópicos, ansiolítico fitoterápico e uma biópsia excisional foi agendada para uma data posterior. O tratamento resultou em melhora clínica significativa, evitando a necessidade de remoção cirúrgica da lesão. No entanto, devido ao risco de transformação maligna e à natureza recorrente do LPO, um acompanhamento clínico regular é mantido. Em conclusão, ressalta-se a importância do diagnóstico precoce e do manejo adequado dessa condição. A eficácia do tratamento com corticosteroides tópicos e medicamentos fitoterápicos na melhora clínica da paciente demonstra a relevância da terapia conservadora em casos selecionados. No entanto, a necessidade de acompanhamento clínico regular é crucial, dada a possibilidade de transformação maligna associada ao LPO.

Fomento: Programa de Educação Tutorial (PET)

Malformação vascular em lábio tratada com escleroterapia: relato de caso clínico

Luana Maria Rodrigues[1] (0009-0009-8127-2924), Ed Campos Vieira Neto[1] (0000-0003- 1445-9771), Verônica Caroline Brito Reia[1] (0000-0003-1352-5474), Mattheus Augusto Siscotto Tobias[1] (0000-0002-4150-4892), Paulo Sérgio da Silva Santos[1] (0000-0002- 0674-3759), Cássia Maria Fischer Rubira[1] (0000-0003-2119-1144)

[1] Departamento de Cirurgia, Estomatologia, Patologia e Radiologia, Faculdade de Odontologia de Bauru, Universidade de São Paulo, Bauru, São Paulo, Brasil

As malformações vasculares são lesões do sistema vascular ou linfático que podem acometer qualquer parte do corpo, com predileção pela região de cabeça e pescoço. Sua etiologia pode estar relacionada a traumas e fatores hormonais que podem induzir o crescimento das lesões. Mulher, 73 anos, branca, com queixa de “lesão no lábio que apareceu há 2 anos”. Na história da doença atual, relatou que sofreu agressão do marido há 33 anos, presença de varizes nos membros inferiores, fratura de coluna há 22 anos e realiza tratamento medicamentoso para hipertensão arterial. Ao exame físico extraoral, houve presença de linfadenopatia sublingual e ao exame intraoral, aumento no volume de coloração arroxeada, séssil, de aproximadamente 2 cm, arredondado, superfície lisa, limites definidos, mole à palpação, localizado no lábio inferior direito. Dada as características clínicas observadas, a hipótese diagnóstica foi de malformação vascular. Para confirmação, foi realizado diascopia ou vitropressão, sendo possível observar mudança de coloração da mucosa com isquemia da lesão e diminuição do volume, confirmando sua natureza vascular. A conduta indicada foi a escleroterapia em duas sessões, utilizando Oleato de Monoetanolamina 5%, 0,7ml diluído em 0,3ml de Mepivacaína, com seringa de insulina e agulha 13x4,5, sendo a solução injetada de forma lenta e gradual, após realização aspiração positiva para confirmar se o agente esclerosante seria depositado dentro da lesão vascular. Após 21 dias, paciente retornou a clínica e pode-se observar remissão completa da lesão na região labial. A escleroterapia vem sendo amplamente considerada como uma opção favorável para o tratamento de malformações vasculares, devido à sua menor toxicidade em comparação com outros agentes, e por oferecer resultados estéticos satisfatórios e conservadores.

Manejo não-cirúrgico de reabsorção cervical invasiva: acompanhamento de 12 anos

Rebeca Nass Durks[1] (0009-0000-2110-6734), Estefany Figueiredo Gonzalez[1] (0009-0001-8216-9701), Gabriela Sofia Noé Bregolin[1] (0009-0007-2731-7656), Jheniffer Genova Costa[1] (0009-0005-5027-9438), Caroline Oliveira Rodrigues Miranda[1] (0009-0002-9259-3669), Yuri Nejaim[1] (0000-0002-0442-2601)

[1] Faculdade de Odontologia da Universidade Federal de Mato Grosso do Sul, Campo Grande, Mato Grosso do Sul, Brasil

Reabsorção Cervical Invasiva (RCI) é um tipo de reabsorção que acomete externamente a região cervical radicular, abaixo do epitélio juncional, e caracteriza-se pela substituição da estrutura mineralizada dentária por um tecido de granulação ou um tecido fibroso. Paciente do sexo masculino, 25 anos, leucoderma, compareceu ao serviço odontológico para realização de radiografia panorâmica para fins de diagnóstico inicial. Nesta, notou-se imagem radiolúcida nos terços cervical e médio de aparência irregular e tortuosa na região radicular do dente 33. Ao exame clínico, o paciente não relatava sintomatologia ou outras alterações. Diante disso, foi solicitado o exame de Tomografia Computadorizada de Feixe Cônico (TCFC) do dente em questão, em que se observou integridade do canal radicular, com reabsorção parcial da dentina radicular nos terços cervical e médio, e ponto de comunicação entre a região de reabsorção e a região do ligamento periodontal, compatível com RCI. Segundo a classificação de Patel, o caso relatado se enquadra na Classe 3. Durante o exame clínico, o paciente relatou uso de aparelho ortodôntico por aproximadamente 4 anos no passado, sendo o possível fator predisponente da RCI. Em relação ao tratamento, a literatura aponta que, independentemente da classificação, a RCI necessita de uma intervenção interna ou externa. Contudo, em comum acordo com o paciente, optou-se pela não intervenção, pois, como não era apresentado sintomatologia e o possível agente causador havia sido removido (aparelho ortodôntico), acreditava-se que a reabsorção não iria progredir. Dessa forma, adotou-se o acompanhamento com exames de imagem periódicos para observar possíveis alterações na lesão. Nos últimos 12 anos, não houve alteração no tamanho e forma da reabsorção. Conclui-se, então, que a proservação pode ser uma das possibilidades de manejo em casos de reabsorções cervicais invasivas.

Manifestações bucais de micoses endêmicas na prática odontológica

Daniel Soares da Silva Neto[1] (0009-0000-4259-2209), Milena Escobar de Carvalho[1] (0009-0008-6304-8104), Rafael Ferreira[1] (0000-0001-5879-2782), Gleyson Kleber do Amaral Silva[1] (0000-0002-6644-3264), Daniella Moraes Antunes[1] (0000-0002-7557- 5461), Gabriela Moura Chicrala[1] (0000-0001-6628-3048)

[1] Faculdade de Odontologia da Universidade Federal de Mato Grosso do Sul, Campo Grande, Mato Grosso do Sul, Brasil

As doenças fúngicas humanas representam um desafio significativo para a saúde global, sendo a mucosa oral frequentemente afetada. Este estudo teve como objetivo identificar a apresentação clínica e as principais manifestações orais de oito micoses endêmicas na prática odontológica. Esta revisão envolveu a busca nas bases de dados PubMed®/Medline® e Scopus®, utilizando os descritores "*aspergillosis*", "*blastomycosis*", "*coccidioidomycosis*", "*cryptococcosis*", "*chromoblastomycosis*", "*histoplasmosis*", "*mucormycosis*" e "*paracoccidioidomycosis*", combinados com o descritor "*oral*" através do operador booleano “AND”. Foram revisados séries e relatos de caso em inglês dos últimos 10 anos, resultando em 64 estudos que preencheram os critérios de inclusão e exclusão, totalizando 71 casos de infecções fúngicas com manifestações orais. Observou-se uma distribuição geográfica variada e uma diversidade no perfil dos pacientes, destacando o Brasil como o país com maior número de publicações nesta revisão. A faixa etária dos indivíduos variou entre 5 e 83 anos, sendo mais comum nas pessoas na quarta década de vida. Predominantemente, os homens foram mais afetados (73%) e as manifestações orais ocorreram principalmente na gengiva/rebordo, palato e língua, apresentando-se como quadros ulcerativos dolorosos com evolução lenta ou rápida. O tratamento padrão envolveu terapia antifúngica sistêmica combinada com a remoção cirúrgica da lesão, adaptando-se à disponibilidade de recursos terapêuticos. Destaca-se a importância dos cirurgiões-dentistas em realizar uma avaliação clínica minuciosa e estarem familiarizados com as possíveis apresentações clínicas das infecções fúngicas. Apesar de serem consideradas incomuns na prática odontológica, essas infecções podem ter impactos sistêmicos graves e até levar ao óbito do paciente. Portanto, os cirurgiões- dentistas desempenham um papel fundamental no diagnóstico precoce e no tratamento eficaz dessas condições.

Manifestações orais da sífilis, a "grande imitadora": uma revisão integrativa da literatura

Amanda Vansan Fernandes[1] (0009-0000-4904-7182), Ludimilla Fernandes Escobar[1], Rafael Ferreira[1] (0000-0001-5879-2782), Gleyson Kleber do Amaral Silva[1] (0000-0002-6644-3264), Daniella Moraes Antunes[1] (0000-0002-7557-5461), Gabriela Moura Chicrala[1] (0000-0001- 6628-3048)

[1] Faculdade de Odontologia da Universidade Federal de Mato Grosso do Sul, Campo Grande, Mato Grosso do Sul, Brasil

A sífilis é uma infecção sexualmente transmissível causada pela bactéria *Treponema pallidum* que, quando sem tratamento adequado, pode levar a problemas neurológicos, cardiovasculares e ósseos. Em todas as fases da infecção, a sífilis pode resultar em manifestações orais variáveis e não patognomônicas, o que faz com que a doença seja conhecida como "a grande imitadora", o que pode ser desafiador ao cirurgião-dentista. Dessa forma, este estudo teve por objetivo identificar as principais características da sífilis quando esta apresenta manifestações orais. Foi realizada uma revisão integrativa da literatura na base de dados PubMed incluindo relatos e séries de casos utilizando os descritores "*syphilis*" e "*oral manifestation*" em inglês dos últimos 10 anos. Após a aplicação dos critérios de inclusão e exclusão, foram selecionados 19 artigos com 37 casos de sífilis com manifestações orais em todas as suas fases de infecção. Os locais mais afetados foram língua, palato e lábio, exibindo lesões como úlceras, placas e nódulos, com leve predileção do sexo masculino e sendo mais diagnosticada na 3ª década de vida na sífilis primária e secundária e acima dos 50 anos na terciária. O tempo de evolução da lesão em boca variou de 1 semana a 6 meses e o tratamento consistiu pincipalmente na administração de penicilina G benzatina de ação prolongada e intramuscular, resultando no desaparecimento das lesões orais. Esta revisão ressalta a complexidade das manifestações orais da sífilis, enfatizando a necessidade de uma abordagem multidisciplinar para o diagnóstico e tratamento. O papel do cirurgião-dentista é destacado como crucial, uma vez que este profissional pode ser o primeiro a identificar sinais sugestivos da doença, o qual permite o diagnóstico precoce e, consequentemente, impacta no prognóstico da doença, na qualidade de vida do paciente e na interrupção do ciclo de transmissão da sífilis.

Papila parotídea comprometida por hiperplasia fibrosa inflamatória – relato de caso

Maria Luiza Ribeiro Borelli[1] (0009-0008-7871-8158), Everton William Peres Moraes[1] (0009-0003-4500-8460), Luan Gabriel Marques Canali[1], Marcela Vialogo Marques de Castro[1] (0009-0006-2636-1674), Eliana de Souza Bastos Mazuqueli Pereira[1] (0000- 0003-4104-0490), Rachel Gomes Eleutério[1] (0000-0001-8005-9480)

[1] Faculdade de Odontologia da Universidade de Marília, Marília, São Paulo, Brasil

A hiperplasia fibrosa inflamatória baseia-se em uma lesão de origem reativa, originada por meio de estímulos crônicos e de baixa intensidade produzidos sobre a mucosa oral. Traumas mastigatórios fazem com que seu local de maior acometimento intraoral seja ao longo da linha oclusal da mucosa jugal, seguido pelo tecido gengival. Esse trabalho relata o caso de um paciente do gênero masculino, 56 anos de idade, leucorderma, que apresentava uma lesão nodular, pediculada, de coloração rosa pálido, em sua mucosa jugal, próxima a região do dente 17, por aproximadamente 20 anos. Foi realizada a biópsia excisional dessa lesão, que apresentava cerca de 1cm de diâmetro, uma vez que se localizava sobre região de papila parotídea, importante estrutura localizada na cavidade oral responsável pela adequada secreção do fluido salivar. Com o exame histopatológico, o diagnóstico foi confirmado como hiperplasia fibrosa inflamatória, descartando-se outras patologias capazes de acometimento da cavidade oral e que se assemelham clinicamente com ela, tais como granuloma piogênico oral, fibroma de células gigantes, fibroma ossificante periférico e lesões periféricas de células gigantes. É importante ressaltar que, os corretos procedimentos de diagnóstico e intervenção permitiram, nesse caso, a adequada secreção salivar pela papila parotídea através da manutenção do ducto de Stensen em cavidade oral.

Paracoccidioidomicose crônica multifocal: o papel da Odontologia no diagnóstico e no cuidado integral do paciente

Bruna Alves Basso Batista[1] (0009-0004-0736-703X), Higor Henrique Carvalho Oliveira[1] (0009-0006-8521-3129), Gleyson Kleber do Amaral[1] (000-0002- 6644-3264), Ellen Cristina Gaetti Jardim[1] (0000-0003-2471-465X), Daniella Moraes Antunes[1] (0000-0002-7557-5461), Gabriela Moura Chicrala[1] (0000-0001-6628-3048)

[1] Faculdade de Odontologia da Universidade Federal de Mato Grosso do Sul, Campo Grande, Mato Grosso do Sul, Brasil.

A paracoccidioidomicose (PCM) é a principal micose sistêmica no Brasil e representa um importante problema de saúde pública devido ao seu alto potencial incapacitante. O objetivo do trabalho é relatar um caso de PCM diagnosticado no Projeto de extensão "Diagnóstico clínico e histopatológico de doenças de boca". Homem, 54 anos, morador de área rural, tabagista (4 cigarros de palha/dia por 45 anos) e ingestão diária de destilado, compareceu ao Projeto com queixa de dor para se alimentar. A história da doença atual revelou mobilidade dentária há 5 meses, evoluindo para lesões dolorosas em boca. Notou perda de peso involuntária e tosse produtiva há 1 mês. Ao exame físico foram observadas lesões moriformes extensas e em lábios, mucosa jugal, gengiva, palato e orofaringe, além de condição bucal ruim e dor na abertura bucal. A hipótese diagnóstica foi de PCM crônica multifocal. Foi realizada biópsia incisional em lábio e solicitada radiografia de tórax. Os cortes microscópicos revelaram fragmentos revestidos por epitélio pavimentoso estratificado com acantose, exocitose e focos de micro-abscessos. No tecido conjuntivo, observou-se intenso infiltrado inflamatório crônico associado à presença de células gigantes multinucleadas, sendo que algumas destas apresentam figuras de leveduras fúngicas grandes com membrana birrefringentes, algumas com brotamentos, confirmando o diagnóstico. A radiografia de tórax revelou infiltrado nodular extenso. No mesmo dia da entrega do laudo, o paciente foi atendido no ambulatório de infectologia do Hospital Universitário Maria Aparecida Pedrossian (Humap-UFMS/Ebserh), onde iniciou protocolo de itraconazol (2 cápsulas/dia). Após 2 meses, houve melhora significativa das lesões em boca e da dor, porém mantém-se queixas de dispneia a médios esforços e segue em acompanhamento. Destacam-se a importância do diagnóstico rápido e da interação do cirurgião-dentista com os demais profissionais de saúde para assegurar o cuidado integral ao paciente.

Tratamento cirúrgico de extenso sialólito em glândula submandibular: relato de caso

Beatriz Mota Andrade Araujo[1], Gustavo Jacobucci Farah[1] (0000-0003-3746-2455), Elen de Souza Tolentino[1] (0000-0002-4352-4694), Angelo José Pavan[1] (0000-0001-7312-642X)

[1] Departamento de Odontologia, Universidade Estadual de Maringá - UEM, Maringá, Paraná, Brasil

A sialolitíase é uma patologia caracterizada pela obstrução do ducto ou da glândula salivar por cálculos chamados sialólitos. Acomete, mais frequentemente, a glândula submandibular. Devido a esta obstrução, um processo inflamatório e infeccioso pode se estabelecer, o que causa dor, ausência de fluxo salivar e/ou presença de material purulento. O tratamento dessa condição é variado, conservador com sialogogos, massagens e cateterismo, ou cirúrgico de acesso intra ou extrabucal (remoção da glândula realizada pelo cirurgião de cabeça e pescoço). A escolha do tratamento deve avaliar a localização e tamanho do cálculo, condições gerais do paciente e experiência do cirurgião. Este trabalho objetiva relatar um caso clínico de excisão cirúrgica de sialólito com grandes dimensões e longo tempo de evolução em glândula submandibular pela técnica intrabucal. Paciente do sexo masculino, 58 anos, compareceu à clínica alegando dor, drenagem de pus em assoalho bucal e nódulo emregião submandibular de início há 8 anos. Feito o exame clínico, constatou-se um nódulo endurecido em ângulo da mandíbula. Optou-se pela realização de uma radiografia panorâmica, que verificou a presença de calcificação nesta região. Ao correlacionar com os achados clínicos, a hipótese diagnóstica foi sialoadenite bacteriana associada à sialolitíase. Foi realizada a prescrição medicamentosa pré-operatória de amoxicilina + clavulanato de potássio e, após 7 dias, a cirurgia com acesso intrabucal foi executada sob anestesia local. Removeu-se o cálculo de dimensões que chegam a 20mm e a sutura do local foi realizada. O material foi encaminhado para exame anatomopatológico, que confirmou a hipótese inicial de sialolitíase. O paciente retornou para acompanhamento, sem sintomas. Conclui-se que, a sialolitíase quando diagnosticada e tratada corretamente, possui um ótimo prognóstico, sem recidivas, o que proporciona ao paciente a resolução completa do desconforto.

A influência de cigarros eletrônicos na saúde oral e desenvolvimento de câncer bucal

Érik César da Silva[1] (0009-0009-4005-4576)

[1] Centro de Ciências da Saúde, Departamento de Odontologia, Universidade Estadual deMaringá, Maringá, Paraná, Brasil

Os cigarros eletrônicos (*E-Cigs*) são hodiernos dispositivos atomizadores em que o usuário ao invés de fumaça ingere vapor com propilenoglicol, glicerina, e geralmente nicotina e aromatizantes e são vendidos como menos prejudiciais que o cigarro e tabaco tradicional, como forma de substituí-lo. Nesse contexto, o tabagismo e etilismo são os principais agentes responsáveis pelo desenvolvimento de câncer de cabeça e pescoço, além de que ouso de cigarros está associado não só a doenças e alterações na cavidade bucal, mas também cardiovasculares e respiratórias. O presente estudo consiste em uma revisão de literatura simples. Foram realizadas buscas nas bases de dados Google Acadêmico, Scielo e PubMed. Ao pesquisar pelo termo *"electronic cigarettes*" na plataforma PubMed foram encontrados 8.172 resultados entre os anos de 2019 e 2024 e vale ressaltar que especialmente a partir de 2017 houve um aumento significativo no número de pesquisas com esse termo. Ademais, outros termos como "câncer bucal" e "saúde bucal" foram utilizados. A proibição do uso de cigarros eletrônicos no Brasil ocorreu por conta da falta de informação a respeito da segurança e eficácia destes dispositivos. O líquido presente nos *E-Cigs* facilita a formação de biofilme e, consequentemente, corrobora na degradação do esmalte dental. Outrossim, o fumo está associado à ligação do DNA com a acroleína, substância cancerígena. Outrossim, um recente estudo com teste de ensaio de micronúcleodemonstrou que o tabagismo é responsável por diminuir a probabilidade de vida de células. Conclui-se que o uso de *E-cigs* resulta em impactos à saúde bucal de seus usuários e, com isso, cabe aos profissionais da saúde informarem a população sobre os conhecimentos existentes acerca do tema.

37º COB

CONGRESSO ODONTOLÓGICO DE BAURU

PROFª DRª LINDA WANG

15 A 18 DE MAIO DE 2024

Estomatologia, Radiologia e Patologia

APRESENTAÇÃO ORAL - PÓS-GRADUAÇÃO
PESQUISA/REVISÃO SISTEMÁTICA

Adenoma Pleomórfico Recidivado Em Palato Duro: Uma Revisão Sistemática

Najara Gomes de Oliveira Marques[1] (0009-0009-1087-7133), Gabriela Lopes-Santos[1] (0000-0001-9976-9511), Kellen Cristina Tjioe[1] (0009-0009-1087-7133), Denise Tostes Oliveira[1] (0000-0002-4628-7129)

[1] Departamento de Cirurgia, Estomatologia e Patologia, Faculdade de Odontologia de Bauru, Universidade de São Paulo, Bauru, São Paulo, Brasil

O adenoma plemórfico consiste em um tumor benigno comum de glândula salivar menor, ocorrendo com maior frequência na região do palato. Embora seja um tumor benigno, apresenta risco de malignização. O objetivo deste trabalho foi realizar uma revisão sistemática da literatura sobre o adenoma plemórfico recidivado, localizado exclusivamente em palato, para analisar suas características clínicas, imaginológicas, microscópicas, tempo da recidiva e índice de malignização. A revisão sistemática foi realizada utilizando 9 basesde dados, encontrando um total de 336 estudos. Após aplicação dos critérios de inclusão e exclusão previamente estabelecidos, foram recuperados 13 artigos. Os resultados mostraram que a maioria dos pacientes (n=18) com adenoma pleomórfico recidivado de palato era do sexo feminino (61.6%), com idade entre 9 e 73 anos, com tempo de recidiva tumoral que variou de 2 a 40 anos, sendo que em 4 pacientes o tumor evoluiu para malignização. Clinicamente o tumor se manifestou como um pequeno nódulo bem delimitado, assintomático e com consistência firme. Nos exames imaginológicos observou-se lesão maxilar hipodensa, geralmente com margens irregulares que se estendiam para o seio maxilar, cavidade nasal e orbitária. Os aspectos microscópicos foram semelhantes ao adenoma pleomórfico primário, exceto quando ocorreu evolução maligna. O risco de recorrência (OR= odds ratio) em 10 anos (OR=5,57; 95% de intervalo de confiança 95%-CI 1.13-27.52) e 20 anos (OR=18.78; 95%CI 3.18-110.84) após o tratamento do adenoma pleomórfico primário foi significativamente maior do que no acompanhamento de um ano. Concluímos que, o a recorrência do adenoma pleomórfico em palato permanece como um evento raro de ocorrência tardia e com risco de malignização, que afeta principalmente, mulheres de meia idade. Embora incomum os pacientes com adenoma pleomórfico em palato devem ser alertados sobre a possibilidade de recorrência tumoral ou evolução maligna em idades avançadas.

Fomento: CAPES

37º COB

CONGRESSO ODONTOLÓGICO DE BAURU

PROFª DRª LINDA WANG

15 A 18 DE MAIO DE 2024

Estomatologia, Radiologia e Patologia

APRESENTAÇÃO ORAL - PÓS-GRADUAÇÃO
CASO CLÍNICO/PROJETO DE EXTENSÃO/REVISÃO DE LITERATURA

Características de imagem do cisto nasopalatino diagnosticado precocemente: relato de caso

Rayanne Neves Pereira[1], Evelin Andressa Ribeiro Molina[1], Adriana Vanessa Starke- Moscoso[2], Stefany da Costa Felipe[1], Ángel Terrero-Pérez[2], Mariela Peralta-Mamani[1] (0000-0002-0243-9194)

[1] Faculdade do Centro Oeste Paulista, Piratininga, São Paulo, Brasil
[2] Faculdade de Odontologia de Bauru, Universidade de São Paulo, Bauru, São Paulo, Brasil

O cisto nasopalatino (CNP) é um cisto não odontogênico, benigno, que se desenvolve no ducto nasopalatino. Ocorre devido a remanescentes epiteliais presentes no ducto nasopalatino. A maioria de pacientes são assintomáticos, no entanto, cistos maiores podem provocar sintomatologia dolorosa, drenagem e formação de fístula na região. O objetivo deste trabalho é apresentar um caso de um adulto com CNP diagnosticado precocemente. Trata-se de um homem de 41 anos de idade, assintomático, que chegou à consulta procurando reabilitação com implantes dentários. Paciente sem alterações sistêmicas, nem hábitos. A radiografia panorâmica mostra uma imagem radiolúcida, bem delimitada em região da linha média, sobreposta ao terço apical dos dentes 11 e 21, com formato de pera invertida medindo aproximadamente 2 x 1,5 cm de diâmetro. A tomografia computadorizada de feixe cônico revela uma área hipodensa, bem delimitada, medindo 11.33 x 10.28 x 14.29 mm, localizada a partir do ducto nasopalatino, provocando o aumento de volume do mesmo, se estendendo até o terço médio do rebordo alveolar, levanto a afinamento da cortical palatina. Sem reabsorção dos dentes adjacentes. Devido à localização e as características de imagem a hipótese diagnóstica foi de CNP. Paciente encaminhado para o cirurgião bucomaxilofacial para remoção cirúrgica da lesão. A microscopia mostra epitélio escamoso estratificado, parede cística com glândulas salivares menores, vasos sanguíneos e feixes nervosos, confirmando a hipótese de CNP. Paciente continua em acompanhamento clínico e radiográfico. Neste caso, o CNP não provocou sintomatologia, nem queixas de líquido salgado na boca. Alguns casos podem provocar dor, afastamento de dentes, reabsorção de dentes adjacentes. Assim sendo, é importante o diagnóstico precoce do CNP para evitar complicações devido ao grande tamanho que poderia alcançar esse tipo de lesão. Os exames de imagem são fundamentais para auxiliar no diagnóstico e plano de tratamento.

Carcinoma espinocelular de lábio: relato de um caso clínico

Gustavo Montini Chammas[1], Elaine Maria Sgavioli Massucato[1], Andreia Bufalino[1], Héricde Souza Camargo[1], Vithor Zago Esteves[1], Cleverton Roberto de Andrade[1]

[1] Faculdade de Odontologia de Araraquara, Universidade Estadual Paulista, Araraquara, São Paulo, Brasil

O carcinoma espinocelular (CEC) é um tumor maligno de origem epitelial, correspondendo cerca de 90% de todas as neoplasias malignas orais. Com relação à etiopatogenia, o tabagismo, o etilismo, a exposição à radiação solar e o papiloma vírushumano (HPV), são considerados como principais fatores de risco. O CEC de lábio inferior pode se desenvolver a partir de desordens potencialmente malignas orais (DPMOs), como a queilite actínica (QA), ou já surgir como uma neoplasia maligna. Paciente do sexo masculino, 67 anos de idade, apresentou-se ao serviço de medicina bucal com queixa de "problema no lábio" há dois meses. Durante a anamnese, em sua história médica, não relatou nenhuma alteração sistêmica ou uso contínuo de medicamentos, porém o paciente declarou ser tabagista há 50 anos e etilista há 10 anos. Ao exame clínico foi observado uma placa branca não raspável, de limites imprecisos, bordas irregulares, não homogênea, superfície rugosa, localizada em toda extensão do lábio inferior. Após o exame clínico, a hipótese diagnóstica foi de queilite actínica com leucoplasia. Foi realizada biópsia incisional da lesão e a análise microscópica do fragmento da lesão revelou queilite actínica com displasia moderada. O paciente foi encaminhado ao cirurgião bucomaxilofacial para vermelhectomia, a peça cirúrgica foi enviada ao patologista e o resultado histopatológico foi de carcinomaespinocelular. Assim, o paciente foi encaminhado ao oncologista de cabeça e pescoço para tratamento. Em uma lesão tão extensa como a do presente caso, é muito importante avaliar qual região deverá ser biopsiada, a localização precisa da biópsia é fundamental para o diagnóstico, tratamento e prognóstico adequados do CEC, principalmente em casos onde o histopatológico já indicava displasia e se caso o paciente continuará se expondo à radiação solar.

Hiperdontia: relato de caso clínico

Amy Stacy Gallegos Soto[1] (0009-0006-0171-1076), Izabel Maria Marchi de Carvalho[1](0000-0003-3092-6106), Otávio Pagin[1] (0000-0002-3189-898X), Carlos Alberto Carvalho Pires[1]

[1] Hospital de Reabilitação de Anomalias Craniofaciais, Universidade de São Paulo, Bauru, São Paulo, Brasil

Múltiplos dentes supranumerários são chamados de hiperdontia. Os dentes supranumerários são aqueles dentes que excedem o número normal na dentição decídua e/ou permanente. Os dentes supranumerários podem apresentar variações em sua localização (mesiodens, distomolar e paramolar); podem causar problemas de má oclusão quando são irrompidos, mas, frequentemente estão retidos e/ou impactados. A divisão de um gene dentário durante a odontogênese e a divisão da lâmina dentária, são as teorias mais aceitas para a origem de um dente supranumerário. O manejo deste caso é de acompanhamento, o exame clínico intrabucal foi feito em uma UBS que encaminhou para o serviço radiológico da Seção de Diagnóstico bucal do HRAC-USP. O objetivo do presente relato clínico e ilustrar um caso de hiperdontia em um adolescente de 12 anos. Na radiografia panorâmica, observou-se que o paciente não apresenta aparelho ortodôntico, radiograficamente dá para perceber que tem diastemas pela separação significativa entre os dentes 11-21,33-34, 42-43, dilaceração 12, 11 e 21; em processo de irrupção 18,28,38 e 48. Se diagnosticou 4 supranumerários na região de 14-15; 16-17; 24-25; 26-17; na maxila. Foram encontrados 5 supranumerários na região de 34-35; 36-37; 44-45; 46-47; na mandíbula. Pela literatura podemos falar que a localidade dos dentes supranumerários e a quantidade deles são variáveis, sendo mais concorrentes na dentição permanente. O tratamento geralmente envolve intervenção cirúrgica. Este trabalho discute a relevância do diagnóstico radiográfico.

Carcinoma espinocelular indiferenciado com invasão óssea em mandíbula: relato de caso

Rafaela Estephania Lopes Braga[1], Bernardo Cesar Rodrigues Pereira[2], Giovanna Pereira Paiva Silva[3], Leticia Liana Chihara[1] (0000-0002-7804-6514), Mariela Peralta- Mamani[4] (0000-0002-0243-9194)

[1] Especialização de cirurgia e traumatologia bucomaxilofacial, Faculdade do Centro Oeste Paulista, Piratininga, São Paulo, Brasil

[2] Graduando em Odontologia, Universidade Veiga de Almeida, Rio de Janeiro, Rio de Janeiro, Brasil

[3] Cirurgiã-dentista no consultório Dra. Rafaela Estephania, Rio de Janeiro, Rio de Janeiro, Brasil

[3] Área de Radiologia e Imaginologia Odontológica, Faculdade do Centro Oeste Paulista, Piratininga, São Paulo, Brasil

O carcinoma espinocelular (CEC) é o câncer mais frequente em boca, associado com o consumo de álcool e tabaco. O objetivo é apresentar um caso com CEC extenso com invasão óssea e metástase. Homem de 53 anos, tabagista (meio maço por dia), com queixa de “dor de dente” e emagrecimento importante nos últimos 2 meses. Foi encaminhado devido a quadro infeccioso após exodontia de molares com mobilidade há 17 dias (16, 47 e 48). Tomou antibióticos (amoxicilina 500 mg, 8/8hrs) por 7 dias e não teve melhora. Apresentava aumento de volume da face do lado direito e trismo. Clinicamente, apresentava lesão exofítica, sangrante ao toque, de aproximadamente 5 x 6 cm, localizado desde o fundo de sulco ao nível do 45 até área de trígono retromolar, envolvendo parcialmente a mucosa jugal e palato mole. Foi pedido o exame de sangue, encontrando proteína C reativa alterada (19,40 mg/dL), presença de bastonetes (6%), segmentados (82%), linfócitos (10%). A tomografia computadorizada com contraste mostrou uma área hipodensa, difusa, comprometendo a região posterior e ramo ascendente da mandíbula até o colo do côndilo, levando à fratura do processo coronóide. Lesão intraóssea media aproximadamente de 7 x 6 cm de diâmetro. Foi visualizado imagem compatível com foco metastático em região de cadeia cervical à direita. Paciente internado na sala vermelha para administração intravenosa de medicações, hidratação e alimentação líquida e/ou pastosa. Dois dias após internação foi feita biopsia incisional, em área de eritroplasia associada a necrose e tecido clinicamente saudável. O exame histopatológico confirmou CEC indiferenciado. Paciente faleceu após 20 dias de internação, aguardando a transferência para o INCA. Conclui-se que a exodontia realizada levou ao crescimento excessivo da lesão, levando a um prognóstico ruim. É importante que o cirurgião-dentista conheça o aspecto clínico e de imagem do carcinoma em boca, para assim realizar a conduta adequada.

Lesão hipodensa envolvendo coroa de incisivo central retido em criança: relato de caso

Eladio Antonio Castro Núñez [1] (0009-0002-2719-9921), Leticia Liana Chihara[1] (0000- 0002-7804-6514), Danilo Furquim Siqueira[2], Denise Oliveira Tostes[3] (0000-0002-4628- 7129), Eduardo Sant'Ana[3] (0000-0001-5994-5453), Mariela Peralta-Mamani[1] (0000-0002-0243-9194)

[1] Faculdade doCentro Oeste Paulista - FACOP, Piratininga, São Paulo, Brasil
[2] Instituto Cecilia Veronezi, Bauru, São Paulo, Brasil
[3] Faculdade de Odontologia de Bauru, Universidade de SãoPaulo, Bauru, São Paulo, Brasil

O folículo pericoronário (FP) caracteriza-se como uma área radiolúcida ao redor de dentes não irrompidos. Alterações do FP podem originar cistos ou tumores odontogênicos. O objetivo é descrever uma lesão envolvendo o dente 11 em um menino de 8 anos, melanoderma, assintomático, que procurou o ortodontista devido à ausência de dentes anteriores na maxila e com histórico de trauma dental nos incisivos superiores decíduos há 6 anos. A documentação ortodôntica mostrou o 11 e 12 retidos. Clinicamente, o 52 e 53 já haviam esfoliado. A tomografia computadorizada de feixe cônico (TCFC) mostrou o 11 em posição transversal, com área hipodensa circunscrita ao redor da coroa (0,5x1 cm), 12 retido, em posição horizontal, coroa para mesial e transposição do 12 e 13. A hipótese diagnóstica foi aumento do FP, cisto dentígero e fibroma odontogênico. Foi feito cirurgia de tracionamento de ambos dentes com a colaboração de uma odontopediatra e um cirurgião bucomaxilofacial que deixou o 12 com a coroa exposta, sem necessidade de colocar botão ortodôntico (BO). Ao abordar o 11, removeu-se o tecido ao redor da coroa (consistência borrachoide) e enviado para análise histopatológica. O BO foi colado na face vestibular e suturou-se com Nylon 3.0. Ao finalizar foi feita laserterapia de baixa potência para cicatrização e analgesia. A microscopia revelou tecido conjuntivo fibroso com aspecto capsular com discretos focos de infiltrado inflamatório mononuclear compatível com FP. Um mês após, foi instalado um aparelho Hyrax para realizar a expansão rápida da maxila e servir de ancoragem para posterior tracionamento dos incisivos. Após 8 meses, uma nova TCFC mostrou menor área hipodensa envolta da coroa do 11. Paciente segue em tratamento ortodôntico. Conclui-se que o cirurgião-dentista deve reconhecer o FP aumentado e realizar diagnóstico diferencial com outras lesões orais. Foi importante a interdisciplinaridade entre a Odontopediatria, Cirurgia e Ortodontia para uma conduta adequada do paciente.

Lesão nodular em língua: um desafio diagnóstico – relato de caso

Michele Di Benedetto[1] (0000-0003-1532-0245), Lukas Mendes de Abreu[1] (0000-0003- 2791-3603), Izabel Fischer Rubira de Bullen[1] (0000-0002-5069-9433), Cássia Maria Fischer Rubira[1] (0000-0003-2119-1144)

[1] Departamento de Cirurgia, Estomatologia, Patologia e Radiologia, Faculdade de Odontologia de Bauru, Universidade de São Paulo, Bauru, São Paulo, Brasil

O lipossarcoma é uma neoplasia maligna de origem mesenquimal rara. Em algumas ocasiões, o lipossarcoma pode ser confundido com uma lesão benigna devido ao seu curso clínico assintomático e indolente. Paciente do sexo feminino, de 51 anos, ex- tabagista e alcoolista, foi encaminhada à clínica de estomatologia de uma universidadepara avaliação de uma lesão nodular em língua com dois anos de evolução. Ao exame físico intrabucal, observou-se um nódulo submucoso em borda lateral de língua direita, de consistência fibrosa e coloração semelhante à mucosa adjacente medindo aproximadamente 0,5 cm no seu maior diâmetro. O diagnóstico clínico foi de hiperplasia fibrosa inflamatória focal. A exérese da lesão foi realizada e a análise histopatológica revelou um lipossarcoma. A paciente foi encaminhada ao Centro de Oncologia Bucal (COB) para seguimento oncológico. Após a realização de exames complementares, o tumor foi classificado em T1N0M0 (estágio I) e uma cirurgia de resgate para ampliação das margens foi realizada. O exame anatomopatológico revelou margens livres de malignidade. Após um ano do tratamento, a paciente segue em acompanhamento clínico pela equipe interdisciplinar do COB. Neste período, não houve recidiva ou o desenvolvimento de novas lesões bucais. O lipossarcoma bucal em estágio inicial pode apresentar características clínicas muito semelhantes àquelas encontradas em lesões nodulares benignas, comumente encontradas na mucosa bucal. Nestes casos, o paciente deve ser encaminhado para seguimento oncológico após o diagnóstico definitivo da neoplasia maligna.

Odontomas complexos presentes em mãe e filha: relatos de caso

Evelin Andressa Ribeiro Molina[1], Rayanne Neves Pereira[1], María Cecilia Aveiga- Zambrano[1], Pedro Javier Caiza-López[1], Ángel Terrero-Pérez[2], Mariela Peralta-Mamani[1](0000-0002-0243-9194)

[1] Faculdade do Centro Oeste Paulista, Piratininga, São Paulo, Brasil

[2] Departamento de Cirirgia, Estomatologia, Patologia e Radiologia, Faculdade de

O odontoma é um tumor odontogênico misto, em etiologia esclarecida. No entanto, traumas, infecções e fatores genéticos têm sido sugeridos como possíveis causas. O objetivo é apresentar 2 casos de odontomas complexos (OC) em mãe e filha. Trata-se de uma mulher de 20 anos, que veio à consulta devido a dor na mandíbula do lado esquerdo há 6 meses, com trismo. Clinicamente, com tumefação no trígono retromolar esquerdo, dura à palpação. A tomografia computadorizada de feixe cônico (TCFC) mostra uma lesão mista (hiperdensa, focos hipodensos), halo hipodenso, distal ao 37, de aproximadamente 2 cm, levando a deslocamento do canal mandibular e o 38 para posterior. Expansão e afinamento da cortical vestibular e lingual. Foi feita enucleação e remoção do 38. O diagnóstico confirmado pela microscopia foi de OC. Após 8 meses, a mãe de 47 anos, compareceu para reabilitação com implantes, assintomática. A TCFC mostrou uma área hiperdensa bem delimitada com halo hipodenso, localizado na região periapical do 33, mesioangulado. A hipótese foi de OC e displasia cemento-óssea focal (estágio avançado). A conduta foi realizar uma biópsia da lesão. Durante a cirurgia foi encontrada uma cápsula de tecido mole envolta, portanto, foi feita enucleação e a peça esbranquiçada foi enviada a análise histopatológica. A microscopia revela uma seção descalcificada de osso cortical lamelar denso com espaços estreitos na medula óssea. Em cortes seriados em vários níveis, são identificados focos ocasionais de dentina mineralizada e matriz de esmalte, confirmando o diagnóstico de OC. Na literatura, não existem muitos casos mostrando OC em familiares. É importante considerar a etiologia genética para esse tipo de lesão. Os odontomas são mais frequentes em pacientes jovens, no entanto, deve-se considerar no diagnóstico diferencial de lesões hiperdensas com halo hipodenso em adultos. A análise histopatológica neste caso, foi fundamental para confirmar o diagnóstico, sugerindo a associação genética do OC.

Tratamento conservador de ameloblastoma em mandíbula de paciente jovem

Alana Crescencio de Oliveira[1] (0009-0005-8145-5916), Gabriela Lopes dos Santos[2] (0000-0001-9976-9511), Marcelo Junior Zanda[2] (0000-0001-7519-5285), Denise Tostes Oliveira[2] (0000-0002-4628-7129)

[1] Hospital de Reabilitação de Anomalias Craniofaciais, Universidade São Paulo, Bauru, São Paulo, Brasil

[2] Departamento de Cirurgia, Estomatologia, Patologia e Radiologia, Faculdade de Odontologia de Bauru, Universidade de São Paulo, Bauru, São Paulo, Brasil

O ameloblastoma consiste em um tumor odontogênico benigno, com crescimento lento, que infiltra os tecidos adjacentes com possibilidade de recidiva após o tratamento. O tratamento do ameloblastoma está correlacionado com o seu tipo histopatológico e, portanto, o acompanhamento a longo prazo do paciente é recomendável para excluir possíveis recidivas. O objetivo deste trabalho é apresentar a conduta clínica e o tratamento conservador de um paciente com ameloblastoma em mandíbula. Paciente sexo masculino, 19 anos, apresentava área radiolúcida/hipodensa multiloculada no corpo da mandíbula, lado esquerdo, envolvendo as raízes dos dentes 34 a 38. Na radiografia panorâmica, notou-se discreta reabsorção radicular do 36. Foi realizada uma punção aspirativa demonstrando um líquido amarelo, transparente e límpido. Uma biopsia incisional foi realizada, com hipótese diagnóstica de ameloblastoma, e enviada para análise histopatológica. Microscopicamente, observou-se cordões e ilhotas de epitélio odontogênico com células periféricas em paliçada, polarização invertida e contendo vacúolos, além de células semelhantes ao retículo estrelado do órgão do esmalte, metaplasia escamosa e formação císticas, em algumas regiões. Notou-se ainda, cavidade cística virtual revestida por epitélio estratificado pavimentoso com camada basal em paliçada, hipercromática e subjacente, áreas de hialinização subepitelial, as vezes com completa separação entre o epitélio e o tecido conjuntivo. Após a marsupialização e curetagem do ameloblastoma, o acompanhamento do paciente por seis meses revelou uma resposta satisfatória ao tratamento, com ausência de recorrência local. Este caso clínico demonstra a eficácia da abordagem terapêutica conservadora adotada no paciente com ameloblastoma, ressaltando a importância do acompanhamento regular para monitorar a evolução do paciente e garantir manutenção do resultado clínico alcançado.

Abordagem cirúrgica de cisto do ducto nasopalatino: relato de caso

Raquel Molina Sanches [1] (0000-0002-9560-9526), Lukas Mendes de Abreu[1] (00000003- 2791-3603) , Isabela Lorrane Mota do Nascimento[1] (0009-0005-6359-9086), Paulo Sergio da Silva Santos[1] (0000-0003-1280-0817), Vanessa Soares Lara[1] (00000003-1986-0003), Cassia Maria Fischer Rubira[1] (0000-0003-2119-1144)

[1] Departamento de Cirurgia, Estomatologia, Patologia e Radiologia, Faculdade de Odontologia de Bauru, Universidade de São Paulo

O cisto do ducto nasopalatino é classificado como um cisto epitelial de desenvolvimento não odontogênico, podendo se desenvolver em qualquer período da vida, sendo mais frequente em homens, em uma faixa etária de 40 a 60 anos. Paciente de sexo masculino, 20 anos de idade, procurou o departamento de Estomatologia e Radiologia a Faculdade de Odontologia de Bauru, com a queixa de um “crescimento no céu da boca”. Paciente informou que não sabia quando iniciou-se a tumefação, mas após 1 mês que iniciou o desconforto procurou um dentista que o encaminhou para FOB. O paciente chegou na clínica com a radiografia oclusal onde apresentou uma área radiolúcida, forma ovoide com os limites bem definidos, localizada na linha média em região anterior superior, entre os ápices dos incisivos superiores, e notou-se a sobreposição da espinha nasal nessa região. O exame físico intra-oral apresentava uma tumefação endurecida, flutuante em no palato duro. O teste de vitalidade pulpar nos dentes próximos a lesão foi positivo. A tomografia computadorizada de feixe cônico (TCFC) apresentou uma área hipodensa, circunscrita, bem delimitada, ausência de reabsorção dentária em região posterior de maxila. Após juntar as informações clínicas e dos exames complementares foi realizado uma enucleação da lesão, e encaminhado para o histopatológico. O resultado da microscopia foi cisto do ducto nasopalatino. O paciente segue em acompanhamento na clínica de estomatologia da FOB. Desse modo, conclui-se a importância da correta solicitação e interpretação dos exames complementares, junto com os exames clínicos para a realização de um correto diagnóstico e abordagem clínica adequada, evitando qualquer tipo de intercorrências durante o tratamento.

Fomento: CAPES (001)

37º COB

CONGRESSO ODONTOLÓGICO DE BAURU

PROFª DRª LINDA WANG

15 A 18 DE MAIO DE 2024

Estomatologia, Radiologia e Patologia

APRESENTAÇÃO PAINEL - GRADUAÇÃO
CASO CLÍNICO/PROJETO DE EXTENSÃO/REVISÃO DE LITERATURA

Sialólito grande em ducto de glândula submandibular: diagnóstico e tratamento cirúrgico

Beatriz Dias Arena[1], Maiara Tomiatti Justulin[1], Stefany Macedo de Luna[1], Lucas Thales Maximino da Silva[1], Taisa Maria Rodrigues Vilardi[1], Bruna Maria Rodrigues Vilardi Morelli[1]

[1] Faculdade do Centro Oeste Paulista, Piratininga, São Paulo, Brasil

A sialolitíase é uma condição que leva a formação de sialólitos, também conhecidos como cálculos salivares, que é uma formação endurecida de minerais nos ductos das glândulas salivares, sendo a glândula submandibular a mais acometida. Radiograficamente, são observadas áreas de densidade aumentada, geralmente de forma oval, dentro dos ductos salivares. Em alguns casos, podem ser vistos como sombras claras rodeadas por sombras escuras de tecido mole. No relato apresentado, temos um caso de múltiplos sialólitos, contendo mais de 15 mm de diâmetro. Cálculo maiores são considerados uma condição mais grave e inusitada, que ocasiona a obstrução dos ductos salivares e consequente sintomatologia dolorosa, aumento volumétrico e dificuldade na deglutição de alimentos e líquidos. O objetivo deste trabalho foi relatar através de um caso clínico a importância do conhecimento profissional para diagnosticar e determinar o melhor tratamento para o paciente. Foi realizado procedimento cirúrgico para a remoção dos sialólitos, biópsia incisional da porção excretora do ducto salivar e instalado um dreno para melhor reparo e evitar oclusões cicatriciais ou obstrução do ducto. O material obtido foi enviado para análise histopatológica e o laudo concluiu sialolitíase. Diante do caso, constatamos que o conhecimento e a conduta do cirurgião dentista é fundamental para um diagnóstico mais preciso e melhor escolha do procedimento a ser executado para que o paciente pudesse ter uma boa recuperação, livre de qualquer complicação.

Sialolitíase reincidente em glândula submandibular: relato de caso clínico

Vinícius Lima Sabbag[1] (0009-0008-8171-49883), Verônica Caroline Brito Reia[2] (0000- 0003-1352-5474), Kaique Alberto Preto[2] (0000-0001-6991-209X), Vanessa Soares Lara[2] (0000-0003-1986-0003), Paulo Sérgio da Silva Santos[2] (0000-0002-0674-3759)

[1] Faculdade de Odontologia de Bauru, Universidade de São Paulo, Bauru, São Paulo, Brasil
[2] Departamento de Cirurgia, Estomatologia, Patologia e Radiologia, Faculdade de Odontologia de Bauru, Universidade de São Paulo, Bauru, São Paulo, Brasil

A sialolitíase é uma condição em que cálculos se formam nos ductos salivares, causando sua obstrução. A glândula submandibular é afetada em 80% dos casos devido à consistência salivar e ao trajeto ascendente do ducto de Wharton. Homem, 53 anos, branco, com queixa de “inchou minha glândula salivar, já tive cálculo antes”. Há 1 mês, relatou inchaço em assoalho de boca do lado esquerdo, tendo o mesmo sintoma há 15 anos. Na história médica, hipertensão arterial em uso de Naprix D®. Ao exame físico intraoral, discreto aumento de volume na região de assoalho de boca do lado esquerdo, mucosa adjacente com coloração normal, consistência firme e sensibilidade dolorosa à palpação bidigital, além de ausência do fluxo salivar ao ordenhar a glândula submandibular. Presença de língua fissurada, saburra lingual e atrofia das papilas filiformes, compatíveis com língua geográfica. A Radiografia Panorâmica e Tomografia Computadorizada de Feixe Cônico (TCFC) revelaram presença de área radiopaca/hiperdensa cilíndrica, de aproximadamente 4 cm, localizada no orifício do ducto de Wharton da glândula submandibular esquerda. Visto as características clínicas e imaginológicas, o diagnóstico presuntivo foi de Sialolitíase. Como conduta, foi realizada a remoção cirúrgica do material calcificado com inserção de hemostático absorvível na ferida e marsupializada suas margens. Foram feitas prescrições medicamentosas e orientações pós-operatórias. Após 7 dias, bom aspectode cicatrização, ausência de edema e eritema local. Após 2 meses, cicatrização completa da região, sem recidiva; foram feitas orientações gerais de saúde bucal e para aumento de ingestão hídrica. A microscopia revelou inúmeras laminações concêntricas de material mineralizado, associadas a agregados de material orgânico, confirmando o diagnóstico clínico. A sialolitíase exige acurácia diagnóstica clínica e imaginológica, confirmação histopatológica e tratamento cirúrgico criterioso para o desfecho bem-sucedido.

Fomento: CAPES (001)

Relevância das características clínicas e microscópicas no diagnóstico de lesãofibro-óssea inicial

Hannah Zomignan Barros[1] (0009-0000-0406-0172), Sarah Costa Braga[2], Gabriela Lopes Santos[1] (0000-0001-9976-9511), Denise Tostes Oliveira[1] (0000-0002-4628-7129)

[1] Departamento de Estomatologia, Radiologia e Patologia, Área de Patologia, Faculdade de Odontologia de Bauru, Universidade de São Paulo, Bauru, São Paulo, Brasil.
[2] Clínica Oral Sin Hortolândia, Hortolândia, São Paulo, Brasil

A displasia cemento-óssea é uma lesão fibro-óssea, assintomática, que afeta as áreas envolvendo os dentes da maxila e mandíbula. Ocorre com maior frequência em mulheres negras de meia idade ou idosas. Geralmente a displasia cemento-óssea é descoberta a partir de exames imaginológicos, e a lesão pode envolver áreas edêntulas ou a região periapical dos dentes com vitalidade pulpar. O objetivo deste trabalho consiste em apresentar um caso clínico de uma paciente negra do sexo feminino, com 42 anos que apresentou em exame radiográfico múltiplas lesões radiolúcidas, circundadas por halos radiopacos, assintomáticas e de aproximadamente 1,5 cm de diâmetro, envolvendo a região periapical dos dentes vitais 16, 36, 37. Foi realizada uma biópsia incisional e o material encaminhado para análise histopatológica. Microscopicamente observou-se tecido conjuntivo fibroso altamente celularizado, com células fusiformes e células com núcleo arredondados, dispostas em algumas regiões em redemoinho envolvendo áreas hemorrágicas. Notou-se ainda material calcificado irregular semelhante ora a cemento dentário, ora a osso de permeio ao tecido fibroso. Com base nas características clínicas, radiográficas e microscópicas, o diagnóstico estabelecido foi de displasia cemento-óssea florida. Embora pouco frequente, a displasia cemento-óssea florida deve ser incluída no diagnóstico diferencial das lesões fibro-ósseas múltiplas afetando os ossos maxilares, sendo a análise histopatológica importante para o estabelecimento do seu diagnóstico em estágio inicial e um monitoramento adequado do paciente.

Reabilitação com próteses imediatas após ressecções maxilares extensas

Thauany Faria dos Santos[1] (0009-0003-2259-5076), Amália Moreno[2] (0000-0002-3474-2091), Francisca Daniele Moreira Jardilino[2] (0000-0003-4212-5322), Amanda Leal Rocha[2] (0000- 0002-4362-7386)

[1] Faculdade de Odontologia, Universidade Federal de Minas Gerais, Belo Horizonte, Minas Gerais, Brasil
[2] Departamento de Clínica, Patologia e Cirurgia Odontológicas, Faculdade de Odontologia, Universidade Federal de Minas Gerais, Belo Horizonte, Minas Gerais, Brasil

As próteses imediatas são dispositivos instalados no intraoperatório de maxilectomias decorrentes de neoplasias benignas ou malignas. O objetivo principal é bloquear a comunicação buconasal produzida para ressecção do tumor, além de funcionar como um tampão cirúrgico, diminuindo o risco de contaminação e infecção do leito cirúrgico e servir como um guia para cicatrização dos tecidos. As pacientes K.S.B e T.P.L , 62 e 81 anos, com diagnóstico de carcinoma de células escamosas em rebordo anterior e região posterior da maxila respectivamente, foram encaminhadas para o Projeto de Extensão Reabilitação Protética em Pacientes com Perda de Substância na Região de Cabeça e Pescoço da Faculdade de Odontologia (FAO) da Universidade Federal de Minas Gerais (UFMG) para confecção de próteses imediatas. Previamente à cirurgia de ressecção tumoral, foram realizadas moldagens dos maxilares e obtidos os modelos de trabalho. Após, foi demarcada a região correspondente à ressecção cirúrgica e então realizado o desgaste nos modelos. As próteses imediatas foram confeccionadas em resina acrílica autopolimerizável, uma retida a grampo para paciente parcialmente dentada e a outra perfurada para ser fixada utilizando suturas na mucosa. A adaptação dos dispositivos ocorreu em bloco cirúrgico, imediatamente após a ressecção dos tumores. As próteses foram reembasadas em boca utilizando material resiliente para maior adaptação e vedamento do defeito cirúrgico. As pacientes permaneceram em uso das próteses durante o período pós-operatório e, após a alta hospitalar o seguimento foi realizado na FAO UFMG. Após trinta dias, a consulta de acompanhamento foi realizada para reembasamento e ajustes das próteses. A partir destes relatos podemos inferir que as próteses imediatas auxiliam no restabelecimento da alimentação via oral, viabilizam a fala, diminuem o tempo da utilização de vias alternativas de alimentação e reduzem o impacto psicossocial.

Fomento: Fundep (30201*6)

Penfigóide das membranas Mucosas: diagnóstico e tratamento - Um relato de caso

Yasmim Zinezi[1], Lukas Mendes de Abreu[1] (0000-0003-2791-3603), Ana Carolina Carneiro Cardoso[1] (0009-0008-3192-4405), Raquel Molina Sanches[1] (0000-0002-9560- 9526), Vanessa Soares Lara[1,2] (0000-0003-1986-0003), Cássia Maria Fischer Rubira[1,2] (0000-0003-2119-1144)

[1] Faculdade de Odontologia de Bauru, Universidade de São Paulo, Bauru, São Paulo, Brasil
[2] Departamento de Cirurgia, Estomatologia, Patologia e Radiologia da Faculdade de Odontologia de Bauru, Universidade de São Paulo, Bauru, Brasil

O penfigóide das membranas mucosas (PMM) é uma doença autoimune bolhosa crônica, que se insere no grupo das afecções mucocutâneas autoimunes, caracterizada pela formação de bolhas nas mucosas e na pele. Afeta principalmente mulheres de meia idade e pode envolver diversas mucosas, incluindo a bucal, conjuntival, nasal, esofágica, laríngea, vaginal e a pele. Neste relato, descrevemos o caso de uma paciente do sexo feminino, 69 anos, leucoderma e onicofágica, que apresentou-se na clínica de Estomatologia da Faculdade de Odontologia de Bauru (FOB - USP) com queixas de bolhas recorrentes na boca, há 5 meses. Ao realizar o exame físico extrabucal pode-se observar ressecamento dos lábios. No exame intrabucal, observaram-se duas úlceras, uma na gengiva e mucosa alveolar entre os dentes 14 e 21, e outra na mucosa jugal esquerda. Ambas apresentavam leito fibroso, forma e contorno irregulares, bordas planas e sensibilidade dolorosa. A gengiva acometida pela lesão apresentava sinal de Nikolsky positivo. Durante o atendimento, a paciente relatou sensibilidade dolorosa compatível com 8 na escala visual analógica (EVA) nas lesões. O diagnóstico presuntivo foi de PMM, com diferenciação do pênfigo vulgar. Foi programada uma biópsia e prescrito propionato de clobetasol 0,05% em spray, 4 vezes ao dia, por um mês. A biópsia da úlcera na mucosa jugal esquerda confirmou o diagnóstico de PMM. A paciente foi orientada sobre o diagnóstico e instruída a manter o acompanhamento semestral, além de buscar outras especialidades médicas em caso de aparecimento de outras manifestações. Este caso ressalta a importância do reconhecimento precoce e manejo adequado do PMM, visando melhorar a qualidade de vida e evitar complicações decorrentes das lesões. Além disso, o acompanhamento e a busca por outras especialidades médicas em caso de novas manifestações são fundamentais para um cuidado abrangente e contínuo da paciente.

Osteossarcoma dos maxilares: Relato de Caso

Sofia Laura Costa Sejópoles[1] (0009-0004-6993-4255)[1], Gleyson Kleber do Amaral[1] (000-0002-6644-3264), Ellen Cristina Gaetti Jardim[1] (0000-0003-2471-465X), Gabriela Moura Chicrala[1] (0000-0001-6628-3048), Gustavo Franca da Silva[1], Daniella Moraes Antunes[1] (0000-0002-7557-5461)

[1] Faculdade de Odontologia da Universidade Federal deMato Grosso do Sul, Campo Grande, Mato Grosso do Sul, Brasil

Osteossarcoma é uma neoplasia maligna rara de alto grau em que células neoplásicasproduzem osso. O grupo mais acometido são jovens entre 0 a 25 anos e o tumor geralmente se desenvolve em ossos longos como fêmur, tíbia e úmero. Os maxilares estão no quarto lugar de incidência, com cinco casos a cada um milhão de pessoas. Mais comumente a lesão apresenta-se como aumento de volume de crescimento rápido, com dor ou parestesia, mobilidade de dentes, expansão de corticais, assimetriafacial e obstrução nasal. Radiograficamente os tumores podem apresentar aspecto de “raio de sol” que caracterizam uma lesão com traços radiopacos e radiolúcidos. Histopatologicamente as células demonstram atipias e deposição de matriz osteóide. O tratamento principal é a ressecção cirúrgica com ampla margem de segurança. Relatamos caso de paciente do sexo feminino, leucoderma de 29 anos, que apresentou aumento de volume em maxila com mobilidade dentária e evolução de quatro meses, porém crescimento mais rápido nos últimos 2 meses. Nos cortes tomográficos observou-se lesão hiper e hipodensa, de aproximadamente 5 cm, com destruição das corticais vestibular e lingual, parede nasal e assoalho da órbita. As hipóteses de diagnóstico foram: sarcoma, tumor odontogênico adenomatóide, tumor odontogênico epitelial calcificante, fibroma ossificante central e cementoma ossificante. Após biópsia incisional, os cortes histológicos revelaram fragmento de neoplasia maligna com proliferação de células mesenquimais atípicas secretando secretam matriz osteóide eosinofílica e amorfa, confirmando o diagnóstico de osteossarcoma convencional. A paciente foi encaminhada para o serviço de oncologia do hospital universitário e aguarda atendimento. O diagnóstico precoce do osteossarcoma é fundamental para que sejam possíveis ressecções menos extensas e prevenção de metástases, aumentando assim o tempo de sobrevida dos pacientes.

Odontoma composto: uma abordagem cirúrgica em adolescente

Julia Pereira Bicalho[1] (0000-0001-8261-189X), Lukas Mendes de Abreu[1] (0000-0003- 2791-3603), Raquel Molina Sanches[1] (0000-0002-9560-9526), Cássia Maria Fischer Rubira[1,2] (0000-0003-2119-1144)

[1] Faculdade de Odontologia de Bauru, Universidade de São Paulo, Bauru, São Paulo, Brasil
[2] Departamento de Cirurgia, Estomatologia, Patologia e Radiologia, Faculdade de Odontologia de Bauru, Universidade de São Paulo

O odontoma composto é uma lesão odontogênica benigna que se desenvolve durante a formação dos tecidos dentários, sendo o tipo mais comum de odontoma e geralmente assintomático. Caracteriza-se pela presença de uma massa composta por estruturas dentárias desorganizadas, como esmalte, dentina, cemento e polpa. Os odontomas são subdivididos em dois tipos: composto, formado por múltiplas estruturas pequenas semelhantes a dentes, e complexo, consistindo em uma massa amorfa de esmalte e dentina, semelhante a uma massa disforme. Relatamos um caso de um paciente do sexo masculino, 13 anos, que compareceu ao ambulatório de bucomaxilofacial com queixa de não erupção do dente 21. Ao exame físico, foi observado um abaulamento discreto na região desdentada à palpação. A tomografia computadorizada revelou uma imagem hiperdensa, amorfa, bem definida na maxila esquerda, associada ao dente 21 impactado, próximo ao seio maxilar e à cavidade nasal esquerda. Após planejamento com o ortodontista, foi realizada a remoção cirúrgica do dente incluso e da lesão, compatível com provável odontoma composto. A cirurgia transcorreu sem intercorrências, e o resultado histopatológico confirmou o diagnóstico. O paciente evoluiu bem e foi encaminhado à ortodontia para a manutenção do espaço desdentado e subsequente reabilitação. Este caso ressalta a importância do diagnóstico precoce e tratamento adequado do odontoma composto, visando evitar complicações e garantir uma reabilitação eficaz. A abordagem multidisciplinar entre cirurgiões bucomaxilofaciais e ortodontistas desempenha um papel fundamental no sucesso do tratamento e na boa evolução do paciente.

Odontoma composto em região anterior de maxila associado a múltiplas anomalias dentárias: relato de caso

Victoria Ynara Vidal de Souza[1], Anderson Ismael Zumba-Escobar[1], Mitsushi Matsumoto[1], Ángel Terrero-Pérez[2], Mariela Peralta-Mamani[1] (0000-0002-0243-9194)

[1] Faculdade do Centro Oeste Paulista, Piratininga, São Paulo, Brasil
[2] Departamento de Cirurgia, Estomatologia Patologia e Radiologia, Faculdade de Odontologia de Bauru, Universidade de São Paulo, Bauru, São Paulo, Brasil

O odontoma composto (OC) é um tumor odontogênico misto, composto de dentículos, frequentemente diagnosticado como achado incidental durante a avaliação de dentes retidos. O objetivo é apresentar um caso de OC provocando a retenção de um incisivo central e associado com múltiplas anomalias dentárias. Paciente do sexo feminino, 10 anos de idade, chegou à consulta devido à falta de erupção do incisivo central esquerdo (dente 11). Na história médica, não apresentava nenhuma doença sistêmica,nem hábitos. A radiografia panorâmica mostra os dentes 17 e 27 com fusão das raízes, taurodontismo do 16, 26, 37 e 47, agenesia do 15 e 25. Além disso, a presença de uma área radiopaca, bem delimitada com borda radiolúcida, medindo aproximadamente 1 cm de diâmetro, sobreposta parcialmente à borda incisal do dente 21 retido. A tomografia computadorizada de feixe cônico (TCFC) mostra duas áreas hiperdensas com densidade similar a dente, com halo hipodenso, localizado na face palatina da borda incisal do dente 21 retido, se estendendo até a crista óssea alveolar. Um deles mede 5.94x4.8x4.62 mm e o outro 2.07x2.75x1.84 mm. Além disso, observa-se aumento do folículo pericoronário do 21, osteoesclerose na região periapical do dente 34 (6.44x7.32 mm) e confirmou-se a todas as anomalias dentárias (agenesia, taurodontismo e fusão radicular). A hipótese diagnóstica foi de OC e anomalias dentárias associadas. A conduta foi a remoção cirúrgica do OC, durante a cirurgia foi visualizado uma cápsula fibrosa e dentro 2 peças com aspecto de dente com alteração de forma. Paciente continua em tratamento ortodôntico e acompanhamento clínico e radiográfico. Neste caso, os pais do paciente foram informados com relação a todos esses achados incidentais. Conclui-se que em pacientes com odontomas é importante realizar uma avaliação de toda a TCFC podendo encontrar mais achados incidentes. O OC pode estar associado a diferentes anomalias dentárias.

Odontoma composto em maxila e mandíbula de uma paciente adolescente: relato de caso

Laís da Silva Ribeiro[1] (0009-0002-3051-6553), Letícia Del Rei de Faria[1] (0009-0001-8213-7216), Ana Carolina Carneiro Cardoso[2] (0009-0008-3192-4405), Renato Yassutaka Faria Yaedú[2] (0000-0002-2576-7887), Denise Tostes Oliveira[2] (0000-0002-4628-7129), Izabel Regina Fischer Rubira Bullen[2] (0000-0002-5069-9433)

[1] Faculdade de Odontologia de Bauru, Universidade de São Paulo, Bauru, São Paulo, Brasil

[2] Departamento de Cirurgia, Estomatologia, Patologia e Radiologia, Faculdade de Odontologia de Bauru, Universidade de São Paulo, Bauru, São Paulo, Brasil

O odontoma composto é um tumor odontogênico originado da hamartoplasia dos tecidos epitelial e mesenquimal, caracterizado pelo seu comportamento benigno e assintomático. É formado por múltiplas estruturas semelhantes à dentículos e é geralmente detectado durante as primeiras décadas de vida na região anterior de maxila, através de exames radiográficos para outros fins. Paciente do sexo feminino de 12 anos de idade, foi encaminhada ao Departamento de Estomatologia da Faculdade de Odontologia de Bauru com suspeita de lesão intraóssea nos maxilares. Clinicamente observou-se a ausência dos dentes 11 e 42, nestas regiões a gengiva apresentava-se eritematosa e com aumento de volume de consistência endurecida. A radiografia panorâmica exibiu a retenção dos dentes 11 e 42 associados a uma lesão mista e corticalizada com imagens semelhantes à dentículos no seu interior. Adicionalmente, a tomografia computadorizada de feixe cônico mostrou rompimento da cortical palatina na região do 11, expansão do assoalho da fossa nasal direita e das corticais ósseas justapostas às lesões. Ademais, os dentes adjacentes apresentavam-se íntegros. A paciente foi submetida à excisão cirúrgica das lesões. A análise histopatológica revelou diversos dentículos apresentando túbulos dentinários, polpa dentária, camada odontoblástica, pré-dentina e matriz de esmalte com tecido conjuntivo fibroso circunjacente. O diagnóstico de odontoma foi confirmado e a correlação com as características radiográficas e tomográficas confirmou o subtipo odontoma composto. Os exames radiográficos possuem papel imprescindível no diagnóstico do odontoma e na classificação dos seus subtipos em virtude do seu comportamento assintomático, portanto, conhecê-lo é fundamental para o correto manejo do paciente.

Odontologia e o câncer orofaríngeo – relato de caso

Ana Carolina Donato[1], Tiago Carvalho dos Santos[1], Wagner José Sousa Carvalho[1], Valdey Suedam[1] (200.489.518-70), Camila Lopes Cardoso[2] (221.981.948-56)

[1] Centro de Ciências da Saúde, Centro Universitário Sagrado Coração, Bauru, São Paulo, Brasil
[2] Departamento de Cirurgia, Estomatologia, Patologia e Radiologia, Faculdade de Odontologia de Bauru, Universidade de São Paulo, Bauru, São Paulo, Brasil

Paciente do sexo masculino, leucoderma, 74 anos, compareceu ao Ambulatório de Lesões Bucais com a queixa de “caroço na garganta”. Durante anamnese o paciente relatou ser músico e levar um estilo de vida boêmio, fazendo uso de cigarro (um maço/dia) por mais de cinquenta anos e etilista (um litro de vodka/dia), ainda persistente. O exame físico intrabucal revelou lesão nodular exofítica com superfície rugosa, localizada no pilar amigdaliano direito, 2cm, assintomática, mas atrapalhando a deglutição, com evolução de 6 meses. Além disso, apresentava linfoadenopatia submandibular do mesmo lado, o que sugeria uma lesão com aspectos de malignidade. Diante dos aspectos clínicos, o diagnóstico presuntivo foi de Carcinoma de Células Escamosas e a conduta inicial adotada foi realizar uma biópsia incisional. O laudo microscópico confirmou a suspeita e o paciente foi encaminhado para tratamento oncológico. Devido ao tamanho e localização do tumor o tratamento de escolha foi a radioterapia. Após oito meses em tratamento, evoluiu com as sequelas da radioterapia, principalmente xerostomia/hipossalivação e nos procurou novamente para assisti-lo. No momento, segue em acompanhamento, com ausência clínica da doença. Confeccionou novas próteses totais (superior e inferior) e foi orientado a fazer uso de saliva artificial para reduzir o incômodo e auxiliar na retenção e estabilidade da prótese. Em especial, o presente trabalho ilustra uma conduta de biópsia de difícil acesso executada pelo dentista e também destaca a importância das fases de diagnóstico e tratamento oncológico.

O impacto do narguilé no surgimento do câncer oral: uma revisão de literatura

Jhennyfer Ribeiro Brizola[1] (0000-0001-6559-7416), Amanda Vansan Fernandes[1] (0009-0000-4904-7182), Rafael Ferreira[1] (0000-0001-5879-2782), Gabriela Moura Chicrala[1] (0000-0001- 6628-3048)

[1] Faculdade de Odontologia da Universidade Federal de Mato Grosso do Sul, Campo Grande, Mato Grosso do Sul, Brasil

O câncer de boca é uma neoplasia maligna que afeta os lábios e as estruturas orais, apresentando-se clinicamente de aspectos variados e inicialmente indolor. Sua origem é multifatorial, sendo o tabagismo e o consumo de bebidas alcoólicas os principais fatores de risco. Atualmente, há um aumento significativo no número de usuários de narguilé em todo o mundo, representando um potencial problema de saúde pública com sinais crescentes de uma epidemia global. A presente revisão de literatura objetiva esclarecer a relação existente entre o narguilé e o câncer oral através de busca na base de dados PubMed®. Acredita-se que a popularização do narguilé está relacionada à crença de que as substâncias tóxicas são filtradas ao passar pela tigela do dispositivo. Contudo, o vapor penetra de forma mais intensa do sistema pulmonar carregando consigo compostos tóxicos e cancerígenos. A fumaça produzida pelo aparato transporta também compostos do carvão associado concomitantemente ao tabaco e alto teor de monóxido de carbono. A introdução de aromatizantes e a permissão de utilização em locais públicos favorecem seu uso indiscriminado, principalmente por adolescentes e adultos jovens. A fumaça produzida possui cerca de70 substâncias cancerígenas e várias outras são promotoras de tumores causando danos a fumantes ativos e passivos. Entre elas, destaca-se a presença de nicotina, monóxido de carbono, nitrosaminas, hidrocarbonetos poliaromáticos, aldeídos voláteis e metais pesados. Além disso, estes usuários apresentam maiores chances de apresentar mutação p53 quando comparados a não fumantes. Quanto à equivalência em relação aos cigarros convencionais, uma sessão de 60 minutos de fumo de narguilé corresponde ao consumo de aproximadamente 100 cigarros, e os usuários podem inalar até 40 vezes mais litros de fumaça. É fundamental que os cirurgiões-dentistas estejam atentos para diagnosticar precocemente lesões orais, além de alertar a população sobre o risco do uso recreativo do narguilé.

Miofibroma Mandibular em Criança: Um Relato de Caso

Wagner José Sousa Carvalho[1] (0000-0002-3184-085X), Giuliano Saraceni Issa Cossolin[1,2] (0000-0003-4264-2661), Jorge Esquiche León[1,3] (0000-0002-9668-5870), Heitor Albergoni da Silveira[1,4] (0000-0002-6724-3504), Marcos Martins Curi[1] (0000-0001-8216-3564), Camila Lopes Cardoso[4] (0000-0001-9545-6809)

[1] Faculdade de Odontologia, Centro Universitário Sagrado Coração, Bauru, São Paulo, Brasil
[2] Centro de Estomatologia e Cirurgia Oromaxilofacial, Hospital Tatuapé, São Paulo, São Paulo, Brasil
[3] Departamento de Estomatologia, Saúde Coletiva e Odontologia Legal, Faculdade deOdontologia de Ribeirão Preto, Ribeirão Preto, São Paulo, Brasil
[4] Departamento de Cirurgia, Estomatologia, Patologia e Radiologia, Faculdade de Odontologia de Bauru, Universidade de São Paulo, Bauru, São Paulo, Brasil

Paciente com 6 anos de idade, sexo masculino, feoderma, compareceu ao Pronto Socorro da CTBMF em dezembro de 2018, trazido pela mãe que relatava edema em face há 40 dias. À ectoscopia notava-se aumento de volume discreto em mandíbula do lado direito e à oroscopia apresentava expansão do fórnix entre os dentes 84 e 42, com coloroção normal da mucosa, consistência fibro-elástica e indolor à palpação. Solicitados exames de imagem cuja radiografia panorâmica evidenciava imagem radiolúcida no corpo da mandíbula, envolvendo ápice das raizes ainda não completamente formadas do 46, o germe do 44 e 45. Na tomografia observava-se imagem osteolítica, medindo aproximadamente 35 mm, com expansão e destruição do cortical vestibular do corpo da mandíbula, e adelgaçameto da lingual e basilar. A biópsia incisional revelou lesão de origem mesenquimal benigna. A técnica imunoistoquímica revelou positividade para AML e H- caldesmon. O diagnóstico de miofibroma foi estabelecido. O miofibroma é um raro tumor benigno que afeta mais crianças, porém não é muito comum na mandíbula. O paciente encontra-se bem, em acompanhamento clínico e, após 5 anos, não há evidência de recidiva.

Melanoma primário da mucosa bucal: uma apresentação clínica atípica – relato de caso raro

Tiago Carvalho dos Santos[1] (0000-0002-4276-4354), Rafael Rodrigues Dias[2], Jorge Esquiche León[3] (0000-0002-9668-5870), Heitor Albergoni da Silveira[2] (0000-0002-6724- 3504), Camila Lopes Cardoso[4] (0000-0001-9545-6809)

[1] Centro Universitário Sagrado Coração, Bauru, São Paulo, Brasil
[2] Centro Universitário Estácio Ribeirão Preto, Ribeirão Preto, São Paulo, Brasil
[3] Departamento de Estomatologia, Saúde Coletiva e Odontologia Legal, Faculdade de Odontologia de Ribeirão Preto, Universidade de São Paulo, Ribeirão Preto, São Paulo, Brasil
[4] Departamento de Cirurgia, Estomatologia, Patologia e Radiologia, Faculdade de Odontologia de Bauru, Universidade de São Paulo, Bauru, São Paulo, Brasil

O melanoma oral (MO) é raro, representando menos de 1% de todas as malignidades orais. É caracterizado pela proliferação de melanócitos malignos ao longo da junção entre os tecidos epitelial e conjuntivo, bem como dentro do tecido conjuntivo. Paciente do sexo feminino, leucoderma, 95 anos, procurou o serviço uma Unidade Básica de Saúde com queixa de dor em gengiva póstero-inferior direita. O exame clínico revelou lesão nodular ora acastanhada ora enegrecida, medindo 1,5cm de diâmetro, envolvendo as raízes residuais dos dentes 45, 46, estendendo-se em forma macular pigmentada irregular em direção ao rebordo até a mucosa alveolar. O exame radiográfico revelou reabsorção óssea e envolvimento do ligamento periodontal. Diante dos achados clinico-radiográficos a hipótese diagnóstica foi de melanoma. Todavia, foi observada uma lesão pigmentada circunscrita na mucosa labial interna do lado esquerdo, sugerindo lesão satélite. Foi realizada biópsia incisional da lesão. O exame microscópico evidenciou proliferação de melanócitos neoplásicos de aparência epitelióide e plasmocitóide, hipercromatismo e pleomorfismo celular foram notados. O diagnóstico de melanoma foi estabelecido. A paciente foi encaminhada ao serviço de oncologia de um centro de referência, foi descartada a presença de metástase e a mesma se encontra em tratamento paliativo. O cirurgião dentista tem papel fundamental no diagnóstico precoce e encaminhamento de pacientes com diagnóstico de MO, considerando que o prognóstico é sombrio e a taxa de sobrevida em 5 anos são menores que 15%.

Manifestações orais das arboviroses urbanas provenientes do vírus transmitidos pelo Aedes Aegypti

Wagner José Sousa Carvalho[1] (0000-0002-3184-085X), Eliana Maria Minicucci[1,2] (0000- 0002-4664-6929), Sebastião Pires Ferreira Filho[1,3] (0000-0002-0024-0763) Rodolfo Fortunato de Oliveira[1] (0000-0002-2177-4684), Camila Lopes Cardoso[1,4] (0000-0001- 9545-6809)

[1] Centro de Ciências da Saúde, Centro Universitário Sagrado Coração, Bauru, São Paulo, Brasil
[2] Departamento de Odontologia, Faculdade Medicina de Botucatu, Botucatu, SãoPaulo, Brasil
[3] Departamento de Infectologia, Dermatologia, Diagnóstico por Imagem e Radioterapia,Faculdade Medicina de Botucatu, Botucatu, São Paulo, Brasil.
[4] Departamento de Cirurgia, Estomatologia, Patologia e Radiologia, Faculdade de Odontologia de Bauru, Universidade de São Paulo, Bauru, São Paulo, Brasil

As doenças transmitidas pelo mosquito Aedes aegypti são um desafio significativo para a saúde pública. A Dengue destaca-se como a arbovirose mais crítica nas Américas, causada pelo vírus DENV com quatro sorotipos distintos. A febre Chikungunya, causada pelo vírus CHIKV, é uma artrite viral com genoma de RNA de cadeia simples, muito comum no Brasil e transmitida pelos mosquitos Aedes aegypti e Aedes albopictus. O vírus ZIKV, outro arbovírus com genoma de RNA de cadeia simples, tem formas de transmissão além da picada de mosquito, incluindo transfusão de sangue, transplante de órgãos e contato sexual. O objetivo desta revisão foi analisar manifestações bucais das arboviroses transmitidas pelo Aedes aegypti, com foco nos agentes patogênicos da Dengue, Zika e Chikungunya. A presente análise consistiu em uma revisão integrativa realizada por meio da coleta de estudos provenientes das bases de dados SciELO, BVS, PubMed, Web of Science, Scopus, Google Scholar, Lilacs e Biblioteca Cochrane. A amostra final desta análise compreendeu dezesseis (16) artigos científicos. Dentre esses dez artigos, (10) consistiram em relatos de casos de indivíduos em fase aguda ou em período de recuperação, enquanto seis (6) abordaram levantamentos das manifestações clínicas, incluindo as orais. Nas infecções por Dengue tipos A e B, observa-se manifestações mucocutâneas, vermelhidão e edema nas mucosas. Na dengue tipos C e D, é comum o sangramento gengival e focos hemorrágicos na mucosa bucal. Na Zika, há presença de úlceras aftosas, paralisia facial e complicações bucais associadas à microcefalia. Jána infecção por Chikungunya, sintomas incluem dores, queimação e sangramento gengival, dificuldade de deglutição e mastigação, halitose e dor ao abrir a boca. Identificou-se que as manifestações bucais podem ser importantes na avaliação clínica de pacientes com sintomas dessas patologias, ajudando a prevenir complicações.

Manifestações concomitantes no lábio inferior: relato de caso de papiloma oral e mácula melanótica

Brendon Henrique Palhota Dias[1] (0009-0003-4910-0758), Lukas Mendes de Abreu[1] (0000-0003-2791-3603), Raquel Molina Sanches[1] (0000-0002-9560-9526), Denise Tostes Oliveira[1,2] (0000-0002-4628-7129), Paulo Sérgio da Silva Santos[1,2] (0000-0002-0674-3759), Cassia Maria Fischer Rubira[1,2] (0000-0003-2119-1144)

[1] Faculdade de Odontologia de Bauru, Universidade de São Paulo, Bauru, São Paulo,Brasil
[2] Departamento de Cirurgia, Estomatologia, Patologia e Radiologia, Faculdade de Odontologia de Bauru, Universidade de São Paulo

O papiloma oral é uma proliferação benigna do epitélio pavimentoso estratificado induzida pelo Papilomavírus Humano (HPV), resultando em uma lesão papilar ou verruciforme. Enquanto mácula melanótica oral é uma pigmentação plana e castanha da mucosa produzida pelo acúmulo focal de melanina e, possivelmente, um concomitante aumento do número de melanócitos. Este trabalho tem como objetivo relatar o caso de uma paciente, mulher de 33 anos com leucoderma e histórico de hipertireoidismo, foi encaminhada pelo dentista de uma Unidade Básica de Saúde (UBS) para avaliação na clínica de Estomatologia da Faculdade de Odontologia de Bauru (FOB USP), em razão do surgimento de duas lesões no lábio inferior. Ambas as lesões estavam sendo monitoradas pelo cirurgião-dentista da UBS, que, diante do aumento de tamanho, encaminhou a paciente para a FOB USP. Ao exame físico intrabucal, observou-se no lábio inferior uma mancha única, de cor acastanhada e superfície lisa, que evoluiu ao longo de 6 meses. Além disso, foi identificado um nódulo único, pediculado, de superfície papular, coloração rosada e consistência resiliente, com evolução de 2 meses. Ambas as lesões eram assintomáticas, com forma e contorno irregulares. A mancha media aproximadamente 1,5 cm no seu maior comprimento e o nódulo, 0,5 cm. O diagnóstico presuntivo e a conduta para as lesões foram de papiloma oral, com biópsia excisional para o nódulo, e de mácula melanótica,com biópsia incisional para a mancha. O procedimento cirúrgico foi realizado sob anestesia local, sem intercorrências. A análise microscópica revelou compatibilidade com Papiloma Oral para o nódulo e Mácula Melanótica para a mancha. A paciente foi orientada quanto ao diagnóstico. Em conclusão, este caso destaca a importância da abordagem cuidadosa e do manejo preciso das lesões concomitantes, como o papiloma oral e a mácula melanótica. O diagnóstico correto e o tratamento adequado são fundamentais para garantir o melhor prognóstico para os pacientes.

Lesão osteolítica extensa em maxila com intensa sintomatologia dolorosa: relatode caso

Gabriel Bispo Botari[1], Yeltsin Arsenio López-Ortiz[1], Fernanda Gabriela Guimarães[1], Thiago Henrique dos Santos Antunes Albertassi[2], Ángel Terrero-Pérez[3], Mariela PeraltaMamani[1] (0000-0002-0243-9194)

[1] Faculdade de Odontologia do Centro Oeste Paulista, Piratininga, São Paulo, Brasil
[2] Hospital de Reabilitação de AnomaliasCraniofaciais, Universidade de São Paulo, Bauru, São Paulo, Brasil
[3] Faculdade de Odontologia de Bauru, Universidade de São Paulo, Bauru, São Paulo, Brasil

Lesões osteolíticas extensas em maxila podem levar ao comprometimento de seio maxilar (SM), corticais ósseas e fossas nasais. O objetivo é apresentar um caso de lesão extensa infectada com sintomatologia dolorosa. Homem de 26 anos, feoderma, com queixa de “dor na metade do rosto”. Paciente com histórico de trauma há 2 semanas, devido a queda de 1.5 metros, durante o trabalho. Apresentava aumento de volume desde a região orbicular esquerda até a comissura bucal, vermelhidão, dor intensa à palpação e dificuldade respiratória da fossa nasal esquerda. Clinicamente, tumefação no fundo de sulco, desde o 12 até o 24, 11 com mobilidade, dor à palpação, percussão e fístula no periápice do 21. A radiografia periapical mostra ausência de lâmina dura do 11, 21, 22, 23, 24. A radiografia panorâmica revela lesão radiolúcida circunscrita, unilocular, desde a região periapical do 25 até a mesial do dente 13, sobreposto ao terço médio dos dentes adjacentes. A tomografia computadorizada de feixe cônico (TCFC) evidencia uma extensa lesão hipodensa, irregular, borda parcialmente corticalizada, reabsorção radicular externa do 21, 22, 24, 25, afinamento, expansão e alguns pontos com rompimento das corticais vestibular e palatina, rompimento da parede anterior do SM esquerdo, adelgaçamento do assoalho da fossa nasal e SM, medindo 4 x 3.0 x 3.5 cm. A hipótese foi de cisto periapical (CP) e queratocisto odontogênico. Foi feito drenagem pela fístula e abertura coronal do 21 (saindo exsudato purulento) e prescrito medicamentos (antibióticos e analgésicos). A biopsia confirmou o diagnóstico de CP e foi indicado realizar tratamento endodôntico dos dentes adjacentes e cirurgia para marsupialização e enucleação. A TCFC contribuiu no diagnóstico e plano de tratamento. Observou-se a compressão das conchas nasais inferiores, levando a dificuldade respiratória. Portanto, o CP em maxilapode comprometer SM, fossas nasais e reabsorção de dentes. Quando infectado, pode levar à sintomatologia dolorosa.

Lesão metastática gengival: relato de caso

Vanessa do Nascimento Santos[1] (0009-0001-6729-9495), Stefan Gabriel Gonçalves Martiniano[2] (0009-0009-0425-7595), Aline Joana Linhares Gurski Seco[2] (0000-0002- 6348-2145), Gabriela Moura Chicrala[1] (0000-0001-6628-3048), Daniella Moraes Antunes[1] (0000-0002-7557-5461), Gleyson Kleber do Amaral Silva[1] (0000-0002-6644- 3264)

[1] Faculdade de Odontologia, Universidade Federal de Mato Grosso do Sul, Campo Grande, Brasil
[2] Hospital Universitário Maria Aparecida Pedrossian, Universidade Federal de Mato Grosso do Sul, Campo Grande, Brasil

As metástases para a cavidade oral são raras, representando cerca de 1% das neoplasias malignas encontradas em boca e que, geralmente, se manifestam como lesões intraósseas em região posterior da mandíbula. O envolvimento gengival é extremamente incomum, podendo ser confundido como desordens inflamatórias. O presente trabalho consiste no relato de caso de uma mulher de 41 anos em situação de rua com histórico de sífilis tardia, uso crônico de substâncias psicoativas, etilismo e que foi encaminhada ao serviço hospitalar devido a uma fratura em fêmur. Durante a internação, a paciente apresentou complicações sistêmicas e evoluiu para um quadro de coma, passando a receber cuidados multiprofissionais, inclusive odontológicos. Ao exame físico, foi observada a presença de uma massa em região cervical direita e de uma lesão nodular de base séssil, eritematosa, fibrosa a palpação, medindo aproximadamente 2 cm em sua maior extensão e localizada em gengiva inserida entre os dentes 12 ao 14, com aspecto semelhante ao granuloma piogênico. A lesão foi submetida à biópsia incisional e enviada para análise histopatológica, revelando-se como uma neoplasia maligna indiferenciada constituída pela proliferação de células epiteliais atípicas e de morfologia glandular. Os exames tomográficos evidenciaram múltiplas lesões metastáticas pulmonares e cerebrais, além de uma lesão hepática com suspeita de tratar-se como sendo o tumor primário. Após 27 dias de internação, a paciente veio a óbito devido às complicações do seu quadro clínico. Embora raras, as metástases de cânceres para a gengiva são sinais clínicos que indicam a progressão agressiva da doença e que podem representar um diagnóstico desafiador por mimetizarem condições inflamatórias, como um granuloma piogênico. Embora exista asuspeita da ocorrência de um adenocarcinoma hepático metastático no presente relato, investigações adicionais envolvendo estudo imunohistoquímico ainda serão realizados para a definitiva conclusão do caso.

Lesão fibro-óssea central em mandíbula com características incomuns

Dhara Schrok Monteiro de Ataide[1] (0009-0001-0349-9463), Kaique Alberto Preto[1] (0000-0001-6991-209X), Gabriela Lopes Dos Santos[1] (0000-0001-9976-9511), Marcelo Junior Zanda[2] 0000-0001-7519-5285, Denise Oliveira Tostes[1] (0000-0002-4628-7129)

[1] Departamento de Cirurgia, Estomatologia, Patologia e Radiologia, Faculdade de Odontologia de Bauru, Universidade de São Paulo, Bauru, São Paulo, Brasil
[2] Centro de Pesquisa Clínica, Faculdade de Odontologia de Bauru, Universidade deSão Paulo, Bauru, São Paulo, Brasil

O fibroma ossificante central é uma lesão fibro-óssea rara associada às células multipotentes do ligamento periodontal, capazes de formar cemento, osso lamelar e tecido conjuntivo fibroso, afetando uma ampla faixa etária e ocorrendo principalmente na mandíbula de pacientes do sexo feminino. Uma mulher de 44 anos foi encaminhada ao cirurgião dentista com queixa principal de lesão na mandíbula. O exame físico revelou um aumento de volume firme à palpação, normocorado, de superfície lisa e bem delimitado, assintomático, na região dos dentes 35, 34 e 33. Uma tomografia computadorizada de feixe cônico revelou uma área hipodensa com focos hiperdensos envolvendo as raízes dos dentes afetados, com expansão e ruptura da cortical óssea vestibular. Foi realizada uma biópsia incisional e o material encaminhado para análise histopatológica. Microscopicamente, foi observado um tecido conjuntivo altamente celularizado, contendo tecido mineralizado com padrão semelhante a osso e cemento dentário, além de amplos espaços císticos preenchidos com sangue e sem revestimento endotelial na região central da lesão. O diagnóstico estabelecido foi de fibroma ossificante central associado a um cisto ósseo aneurismático. Realizou-se a enucleação da lesão e não foram detectados sinais de recidiva no controle periódico de 6 meses. Este caso clínico ilustra a ocorrência incomum de fibroma ossificante central associado a um cisto ósseo aneurismático, destacando a importância da correlação entre as características clínicas, radiográficas e microscópicas para um diagnóstico preciso das lesões fibro-ósseas.

Fomento: CAPES (001)

Importância de diagnóstico diferencial de lesões radiolúcidas e reparos anatômicos de mandíbula: relato de caso

Fernanda Gabriela Guimarães[1], Gabriel Bispo Botari[1], Elisângela Contiero[1], Claudia Akemi Nacamura[2], Mariela Peralta-Mamani[1] (0000-0002-0243-9194)

[1] Faculdade de Odontologia do Centro Oeste Paulista, Piratininga, São Paulo, Brasil

O cisto ósseo simples (COS) é um pseudocisto que acomete ossos longos e mandíbula. Apresenta-se em paciente jovens. O objetivo é apresentar uma menina de 11 anos com lesão osteolítica em lado direito da mandíbula e fóvea submandibular esquerda confundida por outro dentista com lesão periapical. Leucoderma, assintomática, sem histórico de trauma, chegou à Clínica de Odontopediatria para realizar endodontia do 35 e 45. No exame intrabucal, apresentava boa higiene bucal, mucosa normocorada, sem alterações. A radiografia panorâmica mostra os germes dos dentes 18, 28, 38 e 48, e ápice aberto dos caninos, pré-molares e segundos molares. Observou-se uma área radiolúcida bem delimitada, com bordas corticalizadas, localizada na região periapical do dente 45, medindo aproximadamente 2,0 x 1,5 cm, aproximadamente. Na região periapical do dente 35 se estendendo até a região periapical do dente 36, observou-se uma área radiolúcida difusa, compatível com a fóvea submandibular. A radiografia periapical do 45, mostra espaço periodontal e lâmina dura sem alterações. Foi realizado teste de sensibilidade pulpar dos dentes 35 e 45, resultando positivo. A hipótese diagnóstica foi de cisto ósseo simples e fóvea submandibular, não sendo necessário tratamento endodôntico em nenhum dos dentes.Após 6 meses, a tomografia computadorizada de feixe cônico, mostra imagem hipodensa unilocular, circunscrita medindo 14,6x8.9x15 mm, provocando leve expansão e afinamento das corticais vestibular e lingual. A conduta é realizar acompanhamento clínico e radiográfico a cada seis meses. Neste caso, a área radiolúcida no periápice do 35 foi confundido com lesão periapical, sendo um reparo anatômico radiolúcido na região posterior. Conclui-se que é importante reconhecer os reparos anatômicos em mandíbula e realizar testes complementares para definir a conduta clínica, evitando assim iatrogenias. O COS deve ser considerado no diagnóstico diferencial de lesões osteolíticas em mandíbula de pacientes jovens.

Granuloma piogênico em língua como complicação de cirurgia oral com laser de alta potência

Lidia Aguiar Pascoalino[1] (0009-0001-3167-8987), Kaique Alberto Preto[1] (0000-0001-6991-209X), Verônica Caroline Brito Reia[1] (0000-0003-1352-5474), Vanessa Soares Lara[1] (0000-0003-1986-0003), Paulo Sérgio da Silva Santos[1] (0000-0002-0674-3759), Denise Tostes Oliveria[1] (0000-0002-4628-7129)

[1] Departamento de Cirurgia, Estomatologia, Patologia e Radiologia, Faculdade de Odontologia de Bauru, Universidade de São Paulo, Bauru, São Paulo, Brasil

Cirurgias orais utilizando laser de diodo de alta potência apresentam alguns benefícios clínicos. Entretanto, existem complicações associadas a esse procedimento que não estão esclarecidas na literatura, como o desenvolvimento de granulomas piogênicos nas feridas cirúrgicas orais de cirurgias a laser. Mulher branca, 67 anos, relatou uma lesão na língua com 6 meses de evolução. Na anamnese, ela relatou ter parado de fumar há 14 anos. Ao exame físico, uma placa branca, não destacável, com margens imprecisas, foi detectada na borda lateral posterior da língua, lado direito, medindo cerca de 1,5 cm. Nenhum fator causal local foi detectado e o diagnóstico presuntivo foi de leucoplasia. Uma biópsia excisional foi realizada usando laser de diodo de alta potência de 980 nm, a 3,5W de potência, emissão pulsátil e o material encaminhado para análise histopatológica. Microscopicamente, foi observado um epitélio estratificado pavimentoso com hiperparaqueratose, cristas em forma de gota e discreto pleomorfismo e hipercromatismo. Subjacente, no tecido conjuntivo fibroso notou-se infiltrado inflamatório mononuclear. O diagnóstico estabelecido foi de leucoplasia com displasia epitelial leve. No pós-operatório de 7 dias, observou-se cicatrização normal da ferida. No entanto, após 15 dias, notou-se um nódulo, eritematoso, de superfície irregular, sangrante à manipulação, medindo aproximadamente 1,0 cm, pediculado, resiliente e sensível à palpação no local em que a cirurgia anterior foi realizada. Realizou-se a excisão cirúrgica da lesão com bisturi frio e a histopatologia confirmou o diagnóstico de granuloma piogênico. No acompanhamento de 1 mês, a região estava cicatrizada e a paciente continua sendo acompanhada. A ocorrência de granuloma piogênico após cirurgias orais com laser de alta potência é uma complicação não esclarecida na literatura e o seu reconhecimento pode evitar diagnóstico e/ou conduta clínica incorretos.

Fomento: CAPES (001)

Eficácia do laser cirúrgico no tratamento de papiloma oral em frênulo lingual de paciente idoso

Henrique Narcizo Dumalak Saters[1] (0009-0001-5943-7501), Kaique Alberto Preto[1] (0000-0001-6991-209X), Denise Tostes Oliveria[1] (0000-0002-4628-7129), Paulo Sérgioda Silva Santos[1] (0000-0002-0674-3759)

[1] Departamento de Cirurgia, Estomatologia, Patologia e Radiologia, Faculdade de Odontologia de Bauru, Universidade de São Paulo, Bauru, São Paulo, Brasil

O Papiloma oral é uma neoplasia epitelial benigna induzida pelo HPV que, clinicamente, manifesta-se como uma lesão exofítica de aspecto papilar, ocorrendo majoritariamente no palato, língua ou lábio. A excisão cirúrgica é o tratamento de escolha e pode ser realizada com o uso do laser de diodo de alta potência (LDAP). Além de proporcionar hemostasia local, o LDAP elimina a necessidade de suturas. Paciente do sexo masculino, 61 anos, com hipertensão arterial sistêmica, com lesão na língua com tempo de evolução de 7 meses. Clinicamente, observou-se um nódulo de coloração normal, aspecto verrucoso, contornos regulares, bem delimitado e pediculado no frênulo lingual, medindo 9,0x8,5mm, assintomático, mas com histórico de trauma local. O diagnóstico presuntivo foi de papiloma oral. Como conduta clínica, foi realizada uma biópsia excisional da lesão, com o uso do LDAP a 980nm, emissão contínua, sob potência de 2,5W e as amostras foram encaminhadas para exame anatomopatológico. A análise histopatológica revelou mucosa bucal constituída por epitélio estratificado pavimentoso hiperparaqueratinizado com projeções digitiformes e presença de coilócitos. Além disso, no tecido conjuntivo fibroso, vasos sanguíneos congestos, ácinos e ductos de glândulas salivares mucosas, tecido adiposo, áreas hemorrágicas. O diagnóstico foi de papiloma oral. No acompanhamento de 15 dias, o paciente apresentava boa cicatrização da ferida cirúrgica, relatou um pós-operatório sem desconfortos e foi orientado quanto à sua condição. Este caso clínico ilustra os benefícios do laser de diodo de alta potência no tratamento de papiloma oral em frênulo lingual, proporcionando um pós-operatório mais confortável e eliminando a necessidade de suturas, favorecendo a rápida recuperação para ingestão alimentar normal, que é relevante para o idoso.

Fomento: CAPES (001)

Displasia cemento-óssea florida: relato de caso

Letícia Del Rei de Faria[1] (0009-0001-8213-7216), Laís da Silva Ribeiro[1] (0009-0002-3051-6553), Ana Carolina Carneiro Cardoso[2] (0009-0008-3192-4405), Paulo Sérgio da Silva Santos[2] (0000-0002-0674-3759), Izabel Regina Fischer Rubira Bullen[2] (0000-0002-5069-9433)

[1] Faculdade de Odontologia de Bauru, Universidade de São Paulo, Bauru, São Paulo, Brasil
[2] Departamento de Cirurgia, Estomatologia, Patologia e Radiologia, Faculdade de Odontologia de Bauru, Universidade de São Paulo, Bauru, São Paulo, Brasil

A displasia cemento-óssea florida (DCOF) é uma lesão fibro-óssea benigna, caracterizada pela substituição de tecido ósseo por tecido conjuntivo fibroso. Geralmente, é assintomática, multifocal e acomete os ossos gnáticos com predileção por mulheres negras de meia-idade. A DCOF é diagnosticada através de exames radiográficos sem necessidade de tratamento suplementar. Paciente do sexo feminino de 55 anos de idade e melanoderma, foi encaminhada para avaliação com uma radiografia panorâmica para fins de diagnóstico. Clinicamente, observou-se um discreto aumento de volume na mandíbula ao lado direito. A paciente havia realizado exodontia recente, então uma nova radiografia panorâmica evidenciou múltiplas áreas radiopacas difusas circunscritas por halos radiolúcidos, que se estendiam em toda a extensão do osso alveolar da mandíbula envolvendo o periápice dos dentes inferiores, bem como, o periápice do dente 12. Descartada a possibilidade de lesão de origem endodôntica por teste de vitalidade pulpar, o aspecto radiográfico de lesão fibro-óssea aliado às características clínicas e epidemiológicas do caso, conduziram ao diagnóstico final de DCOF. A paciente fará acompanhamento radiográfico semestral para avaliar o estágio de maturação da lesão e prevenção de infecções. Uma vez que a DCOF apresenta progressão silenciosa e aspectos radiográficos diferentes durante oseu desenvolvimento, conhecê-la possibilita em estágios iniciais diferenciá-la radiograficamente de outras lesões radiolúcidas e consequente assertividade no diagnóstico.

Diagnóstico e tratamento de hiperplasia fibrosa focal em lábio inferior: relato de caso

Gabriel Bispo Botari[1], Graciane Silva de Sousa[1], Cristhian Alfonso Mejia-Farez[1], Mariela Peralta-Mamani[1] (0000-0002-0243-9194)

[1] Faculdade de Odontologia do Centro Oeste Paulista, Piratininga, São Paulo,Brasil

A hiperplasia fibrosa focal (HFF) ou fibroma traumático é uma das alterações mais prevalentes da mucosa bucal devido a trauma ou irritação crônica. É mais frequente em mulheres, entre a 4° e 6° décadas de vida. O objetivo deste trabalho foi apresentar um caso de HFF devido a trauma de lábio inferior em um paciente jovem. Trata-se de um homem, de 22 anos de idade, feoderma, sem doenças sistêmicas, assintomático e sem hábitos deletérios. A queixa foi de “bolinha no lábio há muitos anos”. No exame físico intrabucal, apresenta um nódulo, normocorado, de 5 mm de diâmetro, com bordas regulares, formato circular, inserção pedunculada, localizada na mucosa labial do lado esquerdo, próximo ao dente 33, consistência mole, superfície lisa, assintomático à palpação e tempo de evolução desconhecido. A hipótese diagnóstica foi de fibroma traumático e lipoma. A conduta foi realizar biopsia excisional e a peça foienviada para análise histopatológica. A microscopia mostra mucosa bucal constituída por epitélio pavimentoso escamoso estratificado paraqueratinizado com áreas hiperplásicas. Subjacente, observa-se tecido conjuntivo densamente colagenizado com escasso infiltrado inflamatório mononuclear subepitelial, confirmando o diagnóstico de HFF. Paciente retornou após 10 dias para remoção de pontos, mostrando ótima cicatrização. No controle de 8 meses, não havia recidiva da lesão. Assim, o paciente obteve alta. Neste caso, o paciente procurou atendimento devido ao incômodo durante a mastigação e fala. O paciente não lembrava quando apareceu a lesão e talvez foi devido a mordiscamento da região. A HFF são lesões de tecido mole,benignas que podem ser provocadas por trauma da mucosa bucal e apresentam-se com um tempo de evolução lento. Conclui-se que é importante conhecer o aspecto clínico e conduta desse tipo de lesões. Após a excisão cirúrgica, deve ser realizado o acompanhamento clínico e remoção da causa para evitar recidivas.

Diagnóstico e tratamento conservador de queratocisto odontogênico: relato de caso

Vitória Chiquim do Amaral[1] (0009-0007-4034-0711) , Alana Oswaldina Gavioli Meira dos Santos[1] (0000-0002-5591-5262), Francielly Thomas Figueiredo[1] (0000-0003-0196-1172), Gustavo Silva Pelissaro[1] (0000-0003-3475-6001), Ellen Cristina Gaetti Jardim[1] (0000- 0032471-465X)

[1] Faculdade de Odontologia da Universidade Federal de Mato Grosso do Sul, Campo Grande, Mato Grosso do Sul, Brasil

O queratocisto constitui-se como cisto odontogênico de desenvolvimento, geralmente assintomático, de crescimento lento, de comportamento agressivo, infiltrando-se nos tecidos circundantes, e com grande tendência à recorrência após sua remoção. O presente trabalho objetiva relatar o caso de um homem de 32 anos, encaminhado para o Serviço de Cirurgia e Traumatologia Bucomaxilofacial da Faculdade de Odontologia da Universidade Federal do Mato Grosso do Sul, devido ao achado radiográfico de lesão radiolúcida circunscrita a terceiro molar (38) em inclusão horizontal. Na anamnese, o mesmo não relatou nenhuma comorbidade ou queixa referente a lesão. Aos exames físicos extra e intraoral, não foi observada nenhuma alteração digna de nota. Foi solicitado um novo exame de radiografia panorâmica, no qual encontrou-se uma lesão radiolúcida, de aproximadamente 2 cm em seu maior diâmetro, comprometendo ângulo e corpo de mandíbula do lado direito, envolvendo os dentes 36,37 e 38. Foi realizada biópsia incisional, remoção do 38 e instalação de dispositivo de borracha para descompressão. O diagnóstico diferencial foi de queratocisto odontogênico (QO), ameloblastoma e granuloma central de células gigantes. O exame histopatológico revelou se tratar do QO. Aos 21 dias de pós-operatório foi removida a borracha de descompressão, seguido de acompanhamento radiográfico. Após 6 meses de acompanhamento pós-operatório, observou-se uma regressão significativa da lesão, ausência de qualquer sintomatologia e programada tomografia computadorizada para avaliação da necessidade de enucleação total do remanescente císticos. Com o caso, é possível inferir que o tratamento inicialmente conservador, apesar do elevado índice de recidiva do QO, é ainda considerado adequado e evita fragilização mandibular ou mesmo, sua descontinuidade. O paciente segue aos cuidados e até o momento, o tratamento se mostrou satisfatório.

Uso do laser de diodo de alta potência no tratamento de lesões bucais traumáticas em paciente idoso

Gabriela Cocato Carvalho, Kaique Alberto Preto[1] (0000-0001-6991-209X), Verônica Caroline Brito Reia[1] (0000-0003-1352-5474), Gabriela Lopes Dos Santos[1] (0000-0001-9976-9511), Paulo Sérgio da Silva Santos[1] (0000-0002-0674-3759), Denise Tostes Oliveria[1] (0000-0002-4628-7129)

[1] Departamento de Cirurgia, Estomatologia, Patologia e Radiologia, Faculdade de Odontologia de Bauru, Universidade de São Paulo, Bauru, São Paulo, Brasil

A hiperplasia fibrosa inflamatória é uma lesão reacional da mucosa bucal decorrente de traumas crônicos, como a utilização de próteses dentárias mal adaptadas. O objetivo deste trabalho é relatar o caso clínico de um paciente com múltiplas hiperplasias fibrosas inflamatórias, associadas a prótese dentária mal ajustada, tratadas com o uso do laser de diodo de alta potência. Paciente do sexo masculino, 61 anos, usuário de prótese total superior e dentado parcial inferior, foi encaminhado devido a duas lesões bucais com tempo de evolução de 3 anos. Clinicamente, foram detectados dois nódulos normocorados, bem delimitados, de superfície lisa, pediculados, firmes à palpação, um assintomático e na borda lateral da língua e o outro sensível à palpação e no fundo de sulco vestibular superior anterior. Além disso, detectou-se que ambas as lesões estavam associadas ao trauma por prótese mal ajustada e o diagnóstico presuntivo foi de hiperplasia fibrosa inflamatória. Como conduta clínica, optou-se por realizar a excisão cirúrgica das duas lesões, com o uso de laser cirúrgico de diodo a 980nm, na potência de 2,5W, modo de emissão pulsátil. As amostras foram encaminhadas para análise histopatológica que revelou mucosa bucal constituída por epitélio estratificado pavimentoso hiperplásico paraqueratinizado e tecido conjuntivo densamente colagenizado e com infiltrado inflamatório mononuclear difuso, ambas compatíveis com o diagnóstico de hiperplasia fibrosa inflamatória. Por fim, o paciente foi encaminhado para realização de nova prótese, a fim de eliminar o fator agressor, e informado quanto à possibilidade de recidiva caso o trauma permaneça. O laser destaca-se como uma opção segura e confortável aos pacientes idosos com múltiplas lesões bucais benignas, proporcionando um pós-operatório mais confortável, excluindo a necessidade da realização de suturas.

Fomento: CAPES (001)

Cisto ósseo simples em maxila: um relato de caso

Beatriz Dias Arena[1], Maiara Tomiatti Justulin[1], Taisa Maria Rodrigues Vilardi[1], Bruna Maria Rodrigues Vilardi Morelli[1]

[1] Faculdade de Odontologia do Centro Oeste Paulista, Piratininga, São Paulo, Brasil

O cisto ósseo simples é uma lesão benigna que se desenvolve dentro do osso. No contexto maxilofacial, embora as características clínicas possam variar, comumente é encontrado em mandíbula com aspecto assintomático. Quando há sintomatologia é localizada, e está associada ao toque e expansão óssea. Radiograficamente, se apresenta como uma lesão radiolúcida bem definida, podendo ou não possuir uma área radiopaca no centro, formando cúpulas ao circundar as raízes dos dentes. O objetivo deste trabalho foi analisar e descrever um relato de caso clínico de paciente com crescimento em terço anterior e médio de palato duro, que obteve o diagnóstico de cisto do ducto nasopalatino através dos exames de imagem, entretanto, ao realizar a punção aspirativa e biópsia excisional, foi possível observar características que indicavam a natureza do cisto como sendo ósseo simples. A confirmação do diagnóstico ocorreu com a análise histopatológica. Neste caso, destacamos a necessidade do conhecimento das lesões bucais, da realização de um bom exame clínico e conduta profissional para um melhor diagnóstico e tratamento dos pacientes. Ressaltamos também a imprescindibilidade de solicitação de exames complementares e análise histopatológico, pois mostram-se como ferramentas cruciais para diferenciação entre lesões ósseas, tendo em vista que mesmo análises avançadas como a tomografia computadorizada podem não ser conclusivas por si só, enfatizando a importância da integração de diferentes exames complementares para alcançar um diagnóstico preciso, evitar recidivas e garantir um plano de tratamento adequado.

Cisto cirúrgico ciliado em região de mandibular – uma lesão incomum pouco conhecida

Guilherme Vilchenski Silva[1] (0009-0009-6466-6550), Gabriela Lopes dos Santos[1] (0000-0001-9976-9511), Hugo Nary Filho[2] (0000-0002-5194-0938), Denise Tostes Oliveira[1] (0000-0002-4628-7129)

[1] Departamento de Cirurgia, Estomatologia, Patologia e Radiologia, Faculdade de Odontologia de Bauru, Universidade de São Paulo, Bauru, São Paulo, Brasil
[2] Instituto Hugo Nary, Bauru, São Paulo, Brasil

O cisto cirúrgico ciliado mandibular consiste em um cisto não odontogênico de ocorrência rara, geralmente encontrado em pacientes que foram previamente submetidos à cirurgia ortognática incluindo osteotomia maxilar e genioplastia. Sua patogênese tem sido associada a implantação acidental do epitélio respiratório durantea genioplastia. O objetivo deste trabalho é descrever um raro caso clínico de cisto cirúrgico ciliado mandibular. Paciente de 45 anos, sexo feminino, com história de cirurgia ortognática há 15 anos (osteotomia Le Fort I e genioplastia), apresentou dor e edema em região de sínfise mandibular. Radiograficamente, foi observada uma lesão intraóssea radiolúcida, unilocular, na região mandibular onde foi realizada a genioplastia. Na tomografia computadorizada de feixe cônico identificou-se uma área hipodensa bem delimitada e com ruptura de cortical óssea vestibular na região anteriorda mandíbula. A hipótese de diagnóstico foi de cisto odontogênico. A lesão foi enucleada e enviada para análise histopatológica. Os cortes microscópicos revelaram cavidade cística revestida por epitélio pseudo-estratificado ciliado e com células mucosas e cápsula fibrosa com ausência de inflamação. O diagnóstico estabelecido foide cisto cirúrgico ciliado mandibular. Embora de ocorrência rara e pouco conhecido pelos cirurgiões dentistas, o cisto cirúrgico ciliado mandibular deve ser incluído no diagnóstico diferencial de lesões intra-ósseas mandibulares em pacientes submetidos previamente a cirurgias ortognáticas envolvendo simultaneamente a maxila e a mandíbula.

Fomento: CAPES (001)

Carcinoma espinocelular moderadamente diferenciado em cavidade bucal: Relato de caso

Maiara Tomiatti Justulin[1], Beatriz Dias Arena[1], Taisa Maria Rodrigues Vilardi[1], Bruna Maria Rodrigues Vilardi Morelli[1]

[1] Faculdade de Odontologia do Centro Oeste Paulista, Piratininga, São Paulo, Brasil

O câncer de boca é um conjunto de neoplasias malignas que afetam diversos sítios anatômicos na região de cabeça e pescoço, e possui incidência considerável em todo o mundo. O mais comum é o carcinoma espinocelular (CEC), responsável por mais de 90% dos casos. Os fatores de risco incluem tabagismo associado ao etilismo, infecção pelo papilomavirus humano (HPV), exposição à radiação ultravioleta etc. O diagnóstico de CEC se dá pela presença de uma lesão característica, especialmente em lábio inferior, língua e assoalho da boca, seguida de biópsia e exame histopatológico. O objetivo desse trabalho foi analisar e descrever um relato de caso de um paciente com essa neoplasia e ressaltar a importância do conhecimento do Cirurgião dentista para um diagnóstico precoce. Paciente masculino, 62 anos, tabagista e exetilista, utiliza prótese total há 20 anos. Ao exame físico intraoral, apresentava úlcera de bordas elevadas com aproximadamente 3 centímetros, fazendo uso tópico corticoide, sem melhora do quadro. Foi realizada biopsia incisional, sob anestesia local, sendo extraídas 2 peças irregulares, com cerca de 1,5 x 1,0 x 0,6 centímetros em conjunto, de coloração normocrômica encaminhadas para anatomopatológico. No laudo histopatológico concluiu-se que se trata de Carcinoma espinocelular invasivo, moderadamente diferenciado e ulcerado, de mucosa bucal, e o paciente foi encaminhado para tratamento oncológico. Observa-se a importância de uma anamnese, exame físico bem executados e do conhecimento dos cirurgiões dentista das lesões bucais para o diagnóstico precoce, implicando num tratamento adequado, evitando a evolução da doença, tratamentos equivocados e até mesmo aqueles de caráter agressivo ou mutilado.

Características clínicas e imaginológicas do queratocisto odontogênico em mandíbula: relato de caso

Stefany da Costa Felipe[1], Daniel Yuier Pérez-Arenas[1], Leticia Liana Chihara[1] (0000-0002-7804-6514), Eduardo Sant'Ana[3] (0000-0001-5994-5453), Mariela Peralta-Mamani[1] (0000-0002-0243-9194)

[1] Faculdade de Odontologia do Centro Oeste Paulista, Piratininga, São Paulo, Brasil
[2] Faculdade de Odontologia de Bauru, Universidade de São Paulo, Bauru, São Paulo, Brasil

O queratocisto odontogênico (QO) é uma lesão benigna com comportamento agressivo, frequentemente localizado na parte posterior da mandíbula. O objetivo é apresentar um caso de QO descoberto devido à sintomatologia dolorosa em mandíbula e se mostra a eficácia da marsupialização após 1 ano de acompanhamento. Homem de 50 anos, compareceu à clínica de cirurgia bucomaxilofacial queixando-se de "dor e inflamação na mandíbula". No exame físico intrabucal, foi observado um aumento de volume duro à palpação na região vestibular da mandíbula, especificamente entre o dente 32 a 44. O paciente apresentava dor e negou parestesia. A radiografia panorâmica (RP), mostrou a presença de uma imagem radiolúcida, unilocular, circunscrita, localizada na região periapical do dente 31 até o 45, com halo radiopaco, medindo aproximadamente 3 x 4 cm. Dentes 43 e 44 apresentavam afastamento das raízes. A tomografia computadorizada de feixe cônico (TCFC) evidencia imagem hipodensa bem delimitada, com expansão e afinamento da cortical vestibular. A hipótese diagnóstica foi queratocisto odontogênico e ameloblastoma. Como tratamento, decidiu-se pela marsupialização e posterior enucleação da lesão. A punção aspirativa mostrou um líquido esbranquiçado e uma parte da cápsula cística foi enviado a análise histopatológica. A microscopia confirmou o diagnóstico de QO. Após 2 meses, foi realizada uma nova RP mostrando uma diminuição da lesão. Após 7 meses, a TCFC mostra uma considerável redução da lesão, presente apenas entre os dentes 43 e 44. Após 3 meses foi feita uma nova RP mostrando a redução da lesão e foi agendada a enucleação. Neste paciente, foi feito ocontrole clínico e radiográfico para controlar a diminuição da lesão para posterior enucleação. Conclui-se que em casos de QO pode-se tomar uma conduta conservadora, realizando marsupialização para descompressão e diminuição da lesão, facilitando a enucleação. No entanto, é importante o acompanhamento periódico devido à alta taxa de recidiva.

Câncer oral e sua relação com os dispositivos eletrônicos de fumo: revisão de literatura

Amanda Vansan Fernandes[1] (0009-0000-4904-7182), Jhennyfer Ribeiro Brizola[1] (0000-0001-6559-7416), Rafael Ferreira[1] (0000-0001-5879-2782), Gabriela Moura Chicrala[1] (0000-0001-6628-3048)

[1] Faculdade de Odontologia da Universidade Federal de Mato Grosso do Sul, Campo Grande, Mato Grosso do Sul, Brasil

O câncer de boca, um tumor maligno que afeta lábios e estruturas orais, tem sua origem em múltiplos fatores, destacando-se o tabagismo como o mais significativo. Os cigarros eletrônicos (CE), introduzidos em 2003, prometiam ser uma alternativa menosprejudicial em comparação aos cigarros convencionais (CC), visando à redução de riscos à saúde e auxiliando na luta contra o vício da nicotina. Contudo, sua crescente popularidade acendeu um alarme quanto ao aumento do tabagismo entre os jovens. Esta revisão de literatura simples busca esclarecer a associação entre o uso de dispositivos eletrônicos de fumo e o desenvolvimento do câncer bucal, além de discutir outros impactos negativos à saúde oral e sistêmica. Foi realizada busca na base de dados PubMed® a partir dos descritores “ECigarette Vapor”, “Electronic Nicotine Delivery Systems” e “Mouth Neoplasms”. A partir da análise dos artigos encontrados, identificou-se que os CE contêm compostos com potencial carcinogênico, incluindo subprodutos dos umectantes (formaldeído, acetaldeído, acroleína, acetona), aromatizantes e metais pesados, os quais podem induzir inflamação, estresse oxidativo e quebras da cadeia de DNA. Seus principais atrativos são baixo custo, sabor, aroma e imagem social. A complexidade e variabilidade dos ingredientes dificultam a determinação precisa da toxicidade e dos riscos associados ao seu uso. Os efeitos adversos à saúde bucal incluem xerostomia, sensação de queimação, ulcerações, estomatite nicotínica, língua pilosa, queilite angular, doenças periodontais, queimaduras térmicas, risco elevado de cárie e alterações na coloração dos dentes. Jásão encontrados na literatura relatos de caso associados ao uso de CE. Conclui-se que os riscos associados ao uso desses dispositivos são evidentes, demandando dos profissionais de saúde, especialmente cirurgiões-dentistas, o compromisso de informarseus pacientes e diagnosticar precocemente possíveis lesões.

Câncer bucal – Mais um triste episódio de atraso no diagnóstico

Bianca de Andrade Idalgo[1], Tiago Carvalho dos Santos[1], Estela Franzolin Pires de Almeida[1], Clara Ferrari Frasson[1], Wagner José Sousa Carvalho (0000-0002- 3184-085X)[1], Camila Lopes Cardoso[1,2] (0000-0001-9545-6809)

[1] Centro de Ciências da Saúde, Centro Universitário Sagrado Coração, Bauru, São Paulo, Brasil
[2] Departamento de Cirurgia, Estomatologia, Patologia e Radiologia, Faculdade de Odontologia de Bauru, Universidade de São Paulo, Bauru, São Paulo, Brasil

Paciente do sexo feminino, 57 anos, apresentava a queixa de “dor ao engolir que irradiava para o ouvido”. Na história da doença atual ela havia procurado um otorrinolaringologista havia 6 meses, que não constatou alteração e encaminhou para um dentista tratar de uma possível desordem na ATM. Passou por uma dentista que extraiu alguns dentes para fazer uma prótese nova e quando a protesista foi moldar, observou uma lesão e assim nos encaminhou para diagnóstico. Ao exame físico intrabucal, apresentava uma lesão ulcerada de 2,5 cm com bordas elevadas, em base da língua do lado esquerdo, firme à palpação, muito dolorida. No questionário de saúde, o paciente relatou não ser etilista e não fumante. Diante da suspeita de carcinoma espinocelular, foi feito uma biópsia incisional e o diagnóstico confirmou a suspeita. Foi encaminhada com urgência para tratamento. Imagem de ressonância magnética revelava a invasão da lesão no soalho de boca, pilar amigdaliano, glândula submandibular do mesmo lado. Diante do tamanho da lesão, a modalidade de tratamento foi quimioterapia e radioterapia. Após iniciar as terapias, evoluiu com infecções oportunistas e mucosite grau 2 e 3. No projeto de extensão de lesões bucais foi dado suporte ao tratamento oncológico da paciente com orientações de higienização, laserterapia diária, tratamento das infecções oportunistas e acompanhamento. Em apenas 1 semana de laserterapia, houve melhora significativa do aspecto clínico e sintomas. Paciente finalizou as terapias propostas inicialmente, entretanto continuará em acompanhamento com a odontologia e oncologia. Atualmente paciente está realizando novos exames e com nova biópsia agendada.

A importância do diagnóstico precoce de desordens com potencial de malignização

Isamara Borin da Cunha[1], Wagner José Sousa Carvalho[1], Lucas Frabetti de Figueiredo[1], Yasmin Monges Vantin[1], Leandro Holgado de Andrade[1], Camila Lopes Cardoso[2]

[1] Centro Universitário Sagrado Coração, Bauru, São Paulo, Brasil
[2] Faculdade de Odontologia de Bauru, Universidade de São Paulo, Bauru, São Paulo, Brasil

Paciente do sexo masculino, leucoderma, 59 anos, compareceu à Extensão de Lesões Bucais com a queixa de "mancha branca". Na história da doença atual, relatou ser fumante e etilista. O exame físico intrabucal revelou placa branca com superfície rugosa, no ventre da língua esquerdo, 1,5cm, assintomática, sem causa aparente. Diante dos aspectos clínicos, o diagnóstico presuntivo foi de leucoplasia e a conduta foi de realizar uma biópsia incisional. O laudo microscópico revelou leucoplasia com displasia de alto grau e o paciente foi encaminhado para ressecção da lesão. Após um ano de acompanhamento, somente observamos uma área de cicatriz. Segue em acompanhamento e está fazendo tratamento odontológico. A leucoplasia é classificada como uma desordem com potencial de malignização, ou seja, é uma alteração que apresenta uma chance maior de transformação maligna quando comparado com os tecidos clinicamente sadios. A odontologia tem um papel muito relevante no diagnóstico de desordens com potencial de malignização, no intuito de evitar a transformação maligna dessas lesões, resultando em mais vida ao paciente.

Avaliação multidimensional da halitose e seu efeito nas relações interpessoais: estudo de caso

Maria Lívia Rodrigues de Menezes[1] (0009-0004-0549-1846), Mailon Cury Carneiro[2] (0000-0003-3952-6002), Paulo Sérgio da Silva Santos[2] (0000-0002-0674-3759)

[1] Faculdade de Odontologia de Bauru, Universidade de São Paulo, Bauru,São Paulo, Brasil
[2] Departamento de Estomatologia, Patologia e Radiologia, Faculdade de Odontologia de Bauru, Universidade de São Paulo, Bauru, São Paulo, Brasil

A saúde bucal é essencial para a socialização e comunicação. A halitose afeta significativamente as relações interpessoais, sendo influenciada por diversos fatores. Este relato explora o impacto da halitose na qualidade de vida, destacando a
importância de compreender suas causas e percepções. Uma mulher de 45 anos apresentou queixa de halitose persistente, conforme relatado por sua chefe. A paciente informou ser alérgica a diversos elementos, o que levou a uma relutância por parte dos profissionais em atendê-la, embora ela não soubesse especificar a quais substâncias era alérgica. A investigação inicial revelou uma condição bucal preocupante: dentes com mobilidade severa, soltos no rebordo alveolar, cercados por extenso acúmulo de cálculo dentário e múltiplas ausências dentárias. Essa situação forçava a paciente a usar máscara constantemente, particularmente no trabalho, onde a interação direta com o público transformava seu problema bucal em um obstáculo tanto pessoal quanto profissional. Avaliação diagnóstica com o OralChroma™ revelaram altos níveis de compostos sulfurados voláteis, com concentrações elevadas de sulfeto de hidrogênio e metilmercaptana, ultrapassando os limites normais, confirmando a halitose. No entanto, o uso do questionário Halitosis Associated Life-Quality Test revelou uma discrepância entre a severidade clínica da halitose e a percepção da paciente sobre sua influência na qualidade de vida. Apesar dos desafios significativos e da urgência de tratamento, a paciente não percebeu um impacto negativo tão grande em sua vida, indicando uma dissonância entre a avaliação clínica e a experiência pessoal. A paciente foi encaminhada a um alergologista para testes alergênicos detalhados, assegurando um tratamento bucal seguro. Este caso destaca a necessidade de uma abordagem integral no tratamento da halitose, combinando cuidado clínico e apoio psicossocial para uma recuperação completa e melhor qualidade de vida.

Fomento: Programa de Educação Tutorial (PET)

Correlação entre os exames de imagem e laboratoriais em paciente comdisplasia fibrosa - relato de caso

Adriana Nogaroto Pinguello[1], Rainã Souza Dias[1], Paulo Eduardo Alves Silveira[1], Mariel Ruivo Biancardi[2] (0000-0001-6766-642X), Izabel Regina Fischer Rubira Bullen[3] (0000-0002-5069-9433)

[1] Faculdade de Odontologia de Bauru, Universidade de São Paulo, Bauru, São Paulo, Brasil
[2] Departamento de Cirurgia, Estomatologia, Patologia e Radiologia, Faculdade de Odontologia de Bauru, Universidade de São Paulo, Bauru, São Paulo, Brasil

A displasia fibrosa é um distúrbio ósseo raro e benigno que afeta principalmente crianças e adultos jovens, onde o osso normal é substituído por tecido ósseo desorganizado e fibroso. Pode afetar um único osso (monostótica), comumente encontrado nos ossos da face, ou vários ossos (poliostótica). A forma poliostótica pode também estar relacionada com a Síndrome de McCune Albright, que se caracteriza pela pigmentação café com leite na pele, endocrinopatias e altos níveis de fosfatase alcalina sérica. Um paciente do sexo masculino, 15 anos de idade, compareceu à clínica da graduação, encaminhado de uma unidade básica de saúde (UBS), com queixa de inchaço indolor na região inferior esquerda do rosto. Após a anamnese, exame clínico e radiográfico, observou-se assimetria facial e aumento de volume na região da mandíbula esquerda, processo mastóide e na região do temporal. Na tomografia computadorizada facial (TCFC), foi identificado um aspecto de "vidro despolido" na região da mandíbula posterior do lado esquerdo, maxila esquerda e zigomático. O paciente realizou uma biópsia dois meses antes, revelando trabéculas ósseas de formato irregular, com focos de osteoblastos na periferia, sugerindo a hipótese de displasia fibrosa. Foram solicitados exames de fosfatase alcalina/ácida, paratormônio, GH, fósforo, cálcio, creatinina e hemograma a fim de confirmar o diagnóstico, bem como o tipo da manifestação (poliostótica, monostótica ou síndrome de McCune-Albright). Após a avaliação dos exames, somente a fosfatase alcalina apresentou-se em níveis elevados. O paciente foi encaminhado novamente ao endocrinologista e solicitado novos exames de sangue. A displasia fibrosa requer uma investigação minuciosa e acompanhamento multiprofissional, a fim de correlacionar achados clínicos e exames complementares para o diagnóstico final, garantindo o tratamento adequado e melhor prognóstico.

37º COB

CONGRESSO ODONTOLÓGICO DE BAURU

PROFª DRª LINDA WANG

15 A 18 DE MAIO DE 2024

Estomatologia, Radiologia e Patologia

APRESENTAÇÃO PAINEL - GRADUAÇÃO
PESQUISA/REVISÃO SISTEMÁTICA

O manejo do trismo associado ao tratamento do câncer de cabeça e pescoço

Thauany Faria dos Santos[1] (0009-0003-2259-5076), Aline Araújo Sampaio[2] (0000-0002- 8704-5994), Amália Moreno[2] (0000-0002-3474-2091), Francisca Daniele Moreira Jardilino[2] (0000-0003-4212-5322), Amanda Leal Rocha[2] (0000-0002-4362-7386)

[1] Faculdade de Odontologia, Universidade Federal de Minas Gerais, Belo Horizonte, Minas Gerais, Brasil
[2] Departamento de Clínica, Patologia e Cirurgia Odontológicas, Faculdade de Odontologia, Universidade Federal de Minas Gerais, Belo Horizonte, Minas Gerais, Brasil

O trismo, caracterizado pela limitação da abertura bucal associada ou não à dor, é uma das complicações mais comuns em pacientes submetidos ao tratamento do câncer de cabeça e pescoço. A limitação de abertura bucal afeta negativamente a fala, a deglutição e influencia diretamente o aporte nutricional e a qualidade de vida. Dentre as modalidades terapêuticas utilizadas para o manejo do trismo em pacientes oncológicos, a fotobiomodulação emerge como uma alternativa segura, eficaz e de fácil aplicação. Sendo assim, trata-se de um estudo clínico, longitudinal e prospectivo em que o objetivo é avaliar o efeito da fotobiomodulação por meio da laserterapia de baixa intensidade no tratamento do trismo secundário a complicações relacionadas à terapia do câncer da região de cabeça e pescoço. Foram incluídos indivíduos com idade superior a 18 anos, de ambos os sexos, que tiveram o diagnóstico de neoplasia maligna na região de cabeça e pescoço e apresentaram trismo, caracterizado pela abertura bucal máxima ≤ 35 mm, após o tratamento antineoplásico. Foram excluídos indivíduos com recidiva local ou lesão não tratada. Os pacientes foram submetidos a 4 sessões de laserterapia utilizando a luz infravermelha (808 nm), 0,1W de potência, 3J de energia, 3,6W/cm2, 30 segundos (≈107 J/cm2) por ponto, com intervalo de sete dias. Os cinco pontos de eleição foram: superior (1), posterior (2) e anterior (3) ao côndilo, intra-auricular (4) e intra-bucal posteriormente ao trígono retromolar (5). A abertura bucal foi mensurada em dois tempos, um exame inicial (T1) e uma semana após a quarta sessão de tratamento (T2). Seis indivíduos foram incluídos no estudo piloto. A abertura bucal média dos indivíduos avaliados no T1 foi de 22,86 mm e foi observado um aumento médio de 2,10 mm após as 4 sessões de laserterapia (T2). Os resultados deste estudo indicam que o uso da fotobiomodulação pode auxiliar no manejo do trismo associado ao tratamento do câncer na regiãode cabeça e pescoço.

Fomento: Fundep (30201*6)

Prevalência de xerostomia, saúde bucal e uso de fármacos em pacientes com transtornos mentais e comportamentais

Gabriel Tonetti[2] (0009-0008-0237-2664), Leonardo Marques de Oliveira[2] (0009-0007-7472- 1440), Thiago Gomes da Silva[3] (0000-0001-9000-8193), Antonio Adilson Soares de Lima[1] (0000-0002-9522-6832)

[1] Departamento de Estomatologia da Universidade Federal do Paraná, Curitiba, Paraná, Brasil
[2] Curso de Odontologia, Setor ciências da Saúde da Universidade Federal do Paraná, Curitiba, Paraná, Brasil
[3] Departamento de Física da Universidade Federal do Paraná - UFPR,Curitiba, Paraná, Brasil

Este trabalho avaliou a prevalência da xerostomia autodeclarada, a saúde bucal e o impacto da medicação administrada na saúde bucal de pacientes internados em um hospital na região metropolitana de Curitiba/PR. Os dados foram coletados por meio de exame clínico, dos quais foram separadas informações sobre alterações que podem ter relação com a xerostomia. Cinquenta indivíduos do sexo masculino com média de 30,4 anos de idade em tratamento hospitalar para complicações de TMCs fizeram parte da amostra. A prevalência da xerostomia foi de 54% (n=27). Ao exame físico, os pacientes com xerostomia revelaram 67 alterações bucais, sendo elas: cárie (n=14), dentes perdidos (n=12), doença periodontal (n=10), raízes residuais (n=9), indutos (n=8), erosão (n=3), língua saburrosa (n=5) e língua pilosa (n=6). Apenas raízes residuais, indutos, língua pilosa e saburrosa foram mais prevalentes nos pacientes com xerostomia, em relação àqueles sem a queixa. Os medicamentos mais usados foram antipsicóticos (n=23), anticonvulsivantes (n=17) e ansiolíticos (n=13), com polifarmácia em 70,4% dos casos. O coeficiente de correlação de Pearson revelou uma correlação positiva fraca entre a presença de raízes residuais (r=0,1), indutos (r=0,1), língua saburrosa (r=0,1) e a xerostomia. Em relação aos medicamentos, o estudo também apresentou correlação positiva fraca entre xerostomia e uso de psicóticos (r=0,1), mas negativa com o uso de anticonvulsivantes (r=-0,1) e ausente com ansiolíticos (r=0). Conclui-se que a prevalência de xerostomia autodeclarada se mostrou alta nos pacientes com TMCs e que as alterações bucais eram mais prevalentes nos pacientes com a queixa desta condição. Além disso, houve uma correlação entre a xerostomia com algumas alterações bucais. Alguns medicamentos usados no tratamento dos pacientes com TMCs contribuem para o desenvolvimento da hipossalivação e, consequentemente, para a queixa de xerostomia, sendo necessária uma avaliação da dose e tempo de uso dos mesmos.

37º COB

CONGRESSO ODONTOLÓGICO DE BAURU

PROFª DRª LINDA WANG

15 A 18 DE MAIO DE 2024

Estomatologia, Radiologia e Patologia

APRESENTAÇÃO PAINEL - PÓS-GRADUAÇÃO
CASO CLÍNICO/PROJETO DE EXTENSÃO/REVISÃO DE LITERATURA

Carcinoma espinocelular em lateral de língua em paciente não-fumante: relato de caso clínico

Naiara A Marega[1], Luana Paula Borges da Costa e Silva[1], Andreia Bufalino[1], Jorge Esquiche León[1], Túlio MorandinFerrisse[1], Elaine Maria Sgavioli Massucato[1]

[1] Departamento de Diagnóstico e Cirurgia, Faculdade de Odontologia de Araraquara, Universidade Estadual Paulista Júlio Mesquita Filho, Araraquara, São Paulo, Brasil

O câncer oral é o sexto tipo de neoplasia maligna mais frequente no Brasil, sendo 94%dos casos representado pelo carcinoma espinocelular (CEC). A incidência do CEC na língua está diretamente relacionada a fatores socioculturais e hábitos de vida, especialmente a o u s o crônico do tabaco e do álcool e, em alguns casos ao papilomavírus humano (HPV). Sua maior prevalência é em pacientes do sexo masculino acima dos 50 anos. O objetivo do presente trabalho é relatar um caso de CEC de língua num paciente sem fatores de risco (não fumante e não alcoolista). Paciente do sexo masculino, 57 anos, compareceu ao Serviço de Medicina Bucal encaminhado por cirurgião-dentista queixando-se do aparecimento de lesão em língua há nove meses, sem causa aparente. Notou que a lesão teve aumento de tamanho e começou a apresentar sintomatologia dolorosa ao acordar. Relatava não ser fumante nem alcoolista. Na história médica pregressa constava hipertensão e pré-diabetes, utilizando anti-hipertensivo e hipoglicemiante oral, respetivamente. Ao exame clínico extra-oral não se observavam linfonodos palpáveis. Ao exame intraoral notava-se nódulo único ulcerado de 2 cm, com coloração avermelhada em seu leito e bordas elevadas e endurecidas à palpação, associadas a áreas esbranquiçadas áreas esbranquiçadas. Diante do quadro, a hipótese diagnóstica foi de CEC, portanto foi realizada biópsia incisional. O laudo histopatológico foi de CEC bem diferenciado e invasivo. Diante do resultado, o paciente foi encaminhado ao cirurgião de cabeça e pescoço para ressecção do tumor. Não houve necessidade de tratamentos adjuvantes, apenas proservação. Como conclusão, ressalta-se a importância de elencar CEC como hipótese diagnóstica clínica mesmo na ausência de fatores de risco clássicos, para este tipo de tumor, além disso, como nesses pacientes o fator etiológico é desconhecido é imprescindível o acompanhamento próximo do paciente após o tratamento antineoplásico.

Cistoadenoma papilífero intraoral: relato de caso

Gabriele Prospero Nakamura[1] (0000-0002-7572-9299), João Paulo Gonçalves de Paiva[2] (0000-0002- 0079-2373), Hélen Kaline Freitas Bezerra[2] (0000-0002-5236-8988), Pablo Agustin Vargas[2] (0000- 0003-1840-4911)

[1] Clínica Odontológica Inovally, São Paulo, São Paulo, Brasil

[2] Departamento de Diagnóstico Oral, Faculdade de Odontologia de Piracicaba, Universidade Estadual de Campinas, Piracicaba, São Paulo, Brasil

O cistoadenoma papilífero (CAP) é uma lesão benigna das glândulas salivares raro que acomete predominantemente a glândula parotida. Histologicamente o CAP é caracterizado por múltiplos cistos revestidos por epitélio que eventualmente pode gerar proliferações papilares ao interior do lúmen. Geralmente se apresenta como uma massa indolor na região da glândula salivar afetada, de crescimento lento e predileção pelo sexo masculino. O presente trabalho tem o objetivo de relatar o caso clínico de uma paciente do sexo feminino diagnosticada com um CAP em glândula salivar menor intraoral. Paciente 66 anos, leucoderma , aposentada, compareceu em consulta em agosto de 2022 com queixa de 2 nódulos durossà palpação de 1cm aproximadamente, bem delimitado em região de mucosa jugal à esquerda próximo dos dentes 34 e 35. Relatou que foi submetida a aplicação de ácido hialurônico e após 7 dias notou aumento de volume na região com ausência de dor. A mesma retornou na profissional que realizou o procedimento e foi feita a hialuronidase sem melhora. Foi optado então realizar a biópsia excisional. A análise histopatologica evidenciou a presença de um crescimento multicístico, bem delimitado, revestido por epitélio variavel entre cuboidal achatado e oncocítico formando projeções papilares intraluminais. Em algumas regiões era possível observar metaplasia de células colunares ciliadas, células apócrinas e células mucosas. A lesão foi intensamente positiva para as reações imunoistoquímicas para CK7 e p63, o que definiu o diagnostico de cistoadenoma papilífero de glândula salivar menor. O CAP é uma lesão benigna incomum, pobremente relatada na literatura que clinicamente e histopatologicamente pode mimetizar outras lesões de glândulas salivares e outras lesões benignas e malignas da cavidade oral, e diante disso, ao observar nódulos submucosos em região de glândulas salivares menores, deve-se considerá-lo como diagnóstico diferencial.

Diagnóstico precoce de carcinoma espinocelular: relato de caso clínico

Luana Paula Borges da Costa e Silva[1], Héric de Souza Camargo[1], Vithor Zago Esteves[1], Elaine Maria Sgavioli Massucato[1], Andreia Bufalino[1], Jorge Esquiche León[2]

[1] Departamento de Diagnóstico e Cirurgia, Faculdade de Odontologia de Araraquara, Universidade Estadual Paulista Julio Mesquita Filho, Araraquara, São Paulo, Brasil
[2] Departamento de Estomatologia, Saúde Coletiva e Odontologia Legal, Faculdade de Odontologia de Ribeirão Preto, Universidade de São Paulo, Ribeirão Preto, SãoPaulo, Brasil

O carcinoma epidermóide ou espinocelular representa mais de 90% das neoplasias malignas orais. A causa deste carcinoma é multifatorial e nenhum agente ou fator (carcinógeno) etiológico único tem sido definido, sendo provável que mais de um fator seja necessário para o seu desenvolvimento. Os fatores extrínsecos mais comuns incluem o fumo e o álcool, principalmente o destilado. Este trabalho objetiva relatar um caso clínico de diagnóstico precoce de carcinoma espinocelular em assoalho bucal. Paciente do sexo masculino, 56 anos, leucoderma, compareceu ao Serviço de Medicina Bucal relatando a presença de placa branca em assoalho há seis meses e observou aumento da lesão ao longo do tempo. Relatou ainda ser fumante e etilista. Ao exame intraoral foi observado placa branca difusa em assoalho bucal e ventre de língua, não destacável, com limites indefinidos e superfície não homogênea. Diante do caso, a hipótese diagnóstica levantada foi de leucoplasia e a conduta realizada foi biópsia incisional. O laudo histopatológico foi de carcinoma espinocelular, então o paciente foi encaminhado ao oncologista de cabeça e pescoço para tratamento que foi a ressecção cirúrgica de toda lesão. Pelo fato de ter sido diagnosticado num estágio inicial, não foi necessária a complementação do tratamento com radioterapia e/ou quimioterapia. Conclui-se que é muito importante o diagnóstico precoce do câncer bucal para que haja um melhor prognóstico, permitindo assim uma melhor qualidade de vida e maior taxa de sobrevida ao paciente.

Fibroma odontogênico periférico em uma paciente pediátrica: um relato de caso

Maria Paula Novaes Camargo Manna[1] (0000-0002-9315-1507), Matheus de Castro Costa[2] (0000-0001-7689-2226), Sara Ferreira dos Santos Costa[3] (0000-0001-5150-9227), Felipe Fornias Sperandio[4] (0000-0003-3134-7659), Marina Lara de Carli[5] (0000-0002-1133-6242)

[1] Departamento de Dentística, Faculdade de Odontologia de São Paulo, Universidade de São Paulo, São Paulo, São Paulo, Brasil
[2] Departamento de Dentística, Endodontia e Materiais Odontológicos, Faculdade de Odontologia de Bauru, Universidade de São Paulo, Bauru, São Paulo, Brasil
[3] Departamento de Patologia e Parasitologia, Universidade Federal de Alfenas, Alfenas, Minas Gerais, Brasil
[4] Departamento de Patologia Oral, Universidade de Saskatchewan, Saskatoon, Saskatchewan, Canadá
[5] Departamento de Periodontia, Universidade Federal de Alfenas, Alfenas, Minas Gerais, Brasil

O Fibroma Odontogênico Periférico (FOP) é uma neoplasia benigna rara, de origem mesenquimal odontogênica que acomete principalmente indivíduos nas 2ª e 4ª décadas de vida. Este relato de caso teve por objetivo divulgar dados clínicos de um FOP acometendo uma criança de 10 anos de idade, do sexo feminino. A queixa principal da paciente foi o surgimento de um inchaço indolor na gengiva, em região anterior de mandíbula. O exame intraoral revelou um nódulo único de base séssil, firme à palpação e normocorado, localizado entre os dentes 32 e 33 na face lingual. Os achados radiográficos exibiram áreas radiopacas no interior da lesão, sugestivas de calcificação, restritas aos tecidos moles e sem ruptura da cortical óssea. O tratamento realizado consistiu na excisão cirúrgica da lesão. Na análise histopatológica foi observado um epitélio escamoso estratificado paraqueratinizado, com áreas de hiperplasia. Focos de material calcificado estavam presentes no tecido conjuntivo, acompanhados por um infiltrado inflamatório mononuclear. Não foram observados sinais clínicos de recorrência após um mês de acompanhamento. No entanto, é necessário um acompanhamento mais prolongado dos pacientes, visto que as taxas de recorrência desta lesão são altas. Além disso, por sua baixa frequência, o conhecimento desta lesão é importante para que os odontopediatras realizem um diagnóstico e manejo correto, visto que o FOP pode se assemelhar a outras lesões gengivais.

Fomento: CAPES (88887.877799/2023-00)

Fibroma ossificante periférico atípico: relato de caso clínico

Héric de Souza Camargo[1], Elaine Maria Sgavioli Massucato[1], Andreia Bufalino[1], Claudia Maria Navarro[1], Jorge Esquiche León[2], Eduardo Hochuli Vieira[1]

[1] Departamento de Diagnóstico e Cirurgia, Faculdade de Odontologia de Araraquara, Universidade Estadual Paulista Julio de Mesquita Filho, Araraquara, São Paulo, Brasil
[2] Departamento de Estomatologia, Saúde Coletiva e Odontologia Legal, Faculdade de Odontologia de Ribeirão Preto, Universidade de São Paulo, Ribeirão Preto, São Paulo, Brasil

O fibroma ossificante periférico é uma lesão tecidual não neoplásica fibro-extraóssea que ocorre predominantemente na região da maxila, exclusivamente na gengiva e papila interdental, sendo caracterizada por um processo inflamatório crônico. Sua etiologia é pouco esclarecida, mas alguns fatores irritativos são considerados como possíveis fatores causais. Paciente do sexo feminino, 14 anos de idade, compareceu ao Serviço de Medicina Bucal com queixa de “pelota” em região de palato duro anterior, que surgiu após a instalação do aparelho ortodôntico. Ao exame clínico foi observado um nódulo avermelhado de aproximadamente 2 cm de diâmetro, bem delimitado, pediculado, indolor, de superfície rugosa, sangrante e à palpação apresentava consistência fibrosa, localizado no palato duro anterior na região de papila interdental que se estendia do dente 12 ao dente 21. Ao exame radiográfico panorâmico, não foram encontradas alterações na região dos dentes envolvidos. Dessa forma, após o exame clínico, a hipótese diagnóstica foi de granuloma piogênico. Como conduta, optou-se pela biópsia excisional da lesão e curetagem interdental. Após análise histopatológica, o diagnóstico foi de fibroma ossificante periférico. Observa-se, no caso mencionado, uma similaridade no aspecto clínico da lesão com ogranuloma piogênico, sendo a primeira suspeita diagnóstica. Alguns autores afirmam que o fibroma ossificante periférico pode ser erroneamente diagnosticado como granuloma piogênico em estágios iniciais. Assim, apenas os achados clínicos não são suficientes para o diagnóstico. Pode-se concluir que o fibroma ossificante periférico, quando apresentado de forma atípica, representa um desafio diagnóstico, sendo fundamental realizar uma abordagem cirúrgica e terapêutica adequada, após análise histopatológica para confirmação do diagnóstico, correlacionando-o com os achados clínicos e radiográficos. O acompanhamento do paciente torna-se essencial, dada a alta probabilidade de recidiva da lesão.

Fomento: CAPES (001)

Leucoplasia verrucosa proliferativa: um desafio diagnóstico na prática clínica

Vithor Zago Esteves[1] (0009-0006-1174-1105), Mariana Paravani Palaçon[1] (0000-0002-8317-2531), Jorge Esquiche León[2] (0000-0002-9668-5870), Cláudia Maria Navarro[1] (0000-0002-3185-2826), Elaine Maria Sgavioli Massucato[1] (0000-0002-1121-7868), Andreia Bufalino[1] (0000-0002-6714-6253)

[1] Departamento de Diagnóstico e Cirurgia, Universidade Estadual Paulista Julio de Mesquita Filho, Faculdade de Odontologia de Araraquara, Araraquara, São Paulo
[2] Departamento de Estomatologia, Saúde Oral Pública e Perícia Forense Odontologia, Faculdade de Odontologia de Ribeirão Preto, Universidade de São Paulo, Ribeirão Preto, São Paulo, Brasil

Desordens potencialmente malignas orais (DPMOs) com displasia epitelial são frequentemente associados à transformação maligna para carcinoma espinocelular oral (CEC). Neste contexto, a leucoplasia verrucosa proliferativa (LVP) apresenta-se como uma placa branca que tende a se tornar multifocal com comportamento agressivo, progressivo e irreversível. As lesões tendem a seguir um curso clínico severo com alta taxa de transformação maligna quando comparada com outras DPMOs. A fase precoce da LVP pode apresentar características clínicas e microscópicas liquenóide levando a um diagnóstico errôneo de líquen plano oral (LPO)ou lesão liquenóide oral, dificultando o processo de diagnóstico desta lesão. Paciente do sexo masculino 58 anos, não fumante e não alcoolista, apresentava queixa de mancha branca na mucosa jugal presente há 1 ano, com sintomatologia dolorosa, e diagnóstico prévio de LPO. No exame clínico intraoral foi observado placa branca localizada em mucosa jugal bilateral, gengiva superior e inferior na região de molares se extendendo para a região de orofaringe. Foi realizado uma biopsia incisional na mucosa gengival vestibular direita e as hipóteses diagnósticas LPO e LVP. O exame histopatológico revelou a presença de displasia epitelial confirmando o diagnóstico de LVP. Após 5 anos de acompanhamento, o paciente apresentou mudanças dos aspectos clínicos da lesão presente no rebordo alveolar posterior direito. Foi realizada uma nova biopsia e o diagnóstico foi de CEC. Desta forma, o curso clinico da LVP é desafiador, pois em sua fase inicial pode mimetizar outras DPMOs, além de apresentarresposta inadequada a todas as modalidades de tratamento, não diminuindo as recidivas e sua progressão maligna. Portanto, é de extrema importância o acompanhamento periódico dos pacientes uma vez que não é possível prever quais lesões de fato irão progredir para uma neoplasia maligna.

Fomento: CAPES (001)

Manifestação oral de pênfigo vulgar tratado com corticoide associado à dapsona: relato de caso

Naiara Alves Marega[1], Héric de Souza Camargo[1], Vithor Zago Esteves[1], Cláudia Maria Navarro[1], Andreia Bufalino[1], Elaine Maria Sgavioli Massucato[1]

[1] Faculdade de Odontologia de Araraquara, Universidade Estadual Paulista Julio de Mesquita Filho, Araraquara, São Paulo, Brasil

O pênfigo vulgar (PV) é uma doença imunomediada, mucocutânea com baixa incidência na população e que pode apresentar lesões em mucosa oral. As regiões mais afetadas são a língua, a mucosa jugal, a mucosa interna do lábio, o ventre da língua e a gengiva. O PV não tem prevalência sobre gênero e é mais comum em pessoas da região do Mediterrâneo, Sul da Ásia e/ou com descendência judaica, na faixa etária de cinquenta anos. Os auto-anticorpos produzidos nesta doença tem como alvo principal algumas glicoproteinas de superfície dos desmossomos. Paciente do sexo masculino, não etilista e não tabagista, da raça branca, com 35 anos foi encaminhado por um otorrinolaringologista para nosso departamento, com queixa de "lesão na garganta", em tratamento com anti-inflamatórios e antibióticos há alguns meses, havendo progressiva piora. Trouxe consigo laudo de biópsia indicando pênfigo vulgar. Em sua história médica relatou uso contínuo de anti-hipertensivo e histórico de diabetes na família. Ao exame clínico observou-se múltiplas ulcerações de leito avermelhado e bordas irregulares, muito dolorosas e algumas áreas esbranquiçadas que se assemelhavam a "vesículas rompidas". Iniciou-se o tratamento com corticóide sistêmico e foi solicitado exame de níveis de G6DP (glicose 6-fosfato dehidrogenase) e o resultado foi dentro dos valores de referência. Foi receitado Dapsona associada ao corticóide e o paciente apresentou melhora do quadro e a possibilidade de diminuição da dose do corticóide. Importante salientar que a possibilidade do uso da Dapsona associada ao corticóide é muito importante, principalmente em pacientes que podem apresentar complicações pelo uso do corticoide sistêmico como neste caso em que o paciente é hipertenso. Concluímos que o acompanhamento estomatológico de pacientes com doenças imunomediadas é muito importante para que o paciente tenha uma melhor qualidade de vida.

Miofibroma atípico intraoral pode mimetizar sarcoma miofibroblástico de baixo grau

Marcelo Borges Marques[1], Magdalena Raquel Torres Reyes[2], Sandra Guadalupe Góngora Renderos[2], Andreia Bufalino[1], Florence Juana Maria Cuadra Zelaya[2], Jorge Esquiche León[2]

[1] Departamento de Diagnóstico e Cirurgia, Faculdade de Odontologia de Araraquara, Universidade Estadual Paulista Julio de Mesquita Filho, Araraquara, São Paulo, Brasil
[2] Departamento de Estomatologia, Saúde Coletiva e Odontologia Legal, Faculdade de Odontologia de Ribeirão Preto, Universidade de São Paulo, Ribeirão Preto, São Paulo, Brasil

Miofibromas são tumores miofibroblásticos benignos, frequentemente afetando bebês e crianças do sexo masculino na região de cabeça e pescoço. A microscopia típica é uma neoplasia bem circunscrita com padrão estrutural bifásico flanqueado por nódulos mióides. Por imunohistoquímica, a maioria dos tumores mostra positividade para actina de músculo liso, calponina, variavelmente para desmina, enquanto h-caldesmon é uniformemente negativo. Relevantemente, um pequeno grupo (cerca de 10%) dos miofibromas exibem características atípicas, o que pode sugerir sarcoma de baixo- grau. No entanto, seguem um curso benigno. Assim, a distinção é crítica, porque se não adequadamente reconhecidos podem ser tratados com abordagens cirúrgicas amplas, sendo desnecessário. Caso 1: paciente do sexo masculino, de 17 anos de idade, apresentou uma lesão de rápido crescimento no lado direito da mandíbula há 1 mês. O diagnóstico clínico diferencial incluiu granuloma piogênico e lesão periférica de células gigantes. Após biópsia, a microscopia revelou áreas bifásicas, com células fusiformes permeadas por nódulos mioides, rodeadas por vasos em arranjo hemagiopericítico, típico de miofibroma. Caso 2: paciente de sexo feminino, 12 anos de idade, apresentou uma extensa lesão osteolítica, com deslocamento dentário, na maxila do lado esquerdo, com tempo de evolução de várias semanas. O diagnóstico clínico diferencial incluiu granuloma piogênico e lesão periférica de células gigantes. Após biópsia, a microscopia mostrou hipercelularidade, mitoses, nódulos mioides ausentes e padrão de crescimento infiltrativo, suspeito para malignidade de células fusiformes. Entretanto, a estrita correlação histopatológica favoreceu miofibroma atípico. Pela imunohistoquímica, α-SMA, calponin and Ki-67 (case 1, <1%; case 2, 6%) foram positivos. Em ambos os casos, após 1 ano de acompanhamento, não há alterações.

Osteoma como achado incidental em seio maxilar: um relato de caso em tomografia computadorizada

Alana Crescencio de Oliveira[1] (0009-0005-8145-5916), Otávio Pagin[1] (0000-0002-3189 - 898X)

[1] Hospital de Reabilitação de Anomalias Craniofaciais da Universidade São Paulo, Seção de Diagnóstico Bucal, Bauru, São Paulo, Brasil

De seu caráter benigno, crescimento lento e sendo um tumor não odontogênico, os osteomas se apresentam como uma deposição atípica de osso compacto ou esponjoso. Existem teorias que afirmam que seu surgimento pode ser causado por infecções ou traumatismos, sendo o desenvolvimento do osteoma na região craniofacial um evento ainda mais raro. Mulher, 25 anos de idade, negra, apresentava fissura completa de palato corrigida previamente, foi encaminhada para exame de tomografia computadorizada de feixe cônico em decorrência de queixa respiratória obstrutiva. O exame obtido dos seios paranasais revelou desvio de septo nasal a esquerda e cornetos assimétricos, mostrando acentuada redução do meato nasal inferior e médio. Como achado incidental foi observado no terço inferior do seio maxilar direito um conteúdo bem delimitado por halo hiperdenso semelhante a tecido ósseo corticalizado e internamente de aspecto misto, com áreas de maior densidade que remete a trabéculas ósseas, permeado por áreas de menor densidade, conferindo um aspecto de osso medular, medindo cerca de 2 cm no sentido ântero-posterior e 1 cm no sentido látero- lateral. Frente à característica imaginológica do achado e por se tratar de um tumor benigno e de crescimento autolimitante na maioria das vezes, foi dado o diagnóstico presuntivo de osteoma. Dadas as características de benignidade e por ser assintomática, a lesão pode ser proservada, com o objetivo de monitorar um eventual crescimento, bem como seu potencial efeito de deformação em estruturas adjacentes, diante o avanço do seu tamanho.

Osteorradionecrose de mandíbula: Relato de caso clínico

Nathalia Caetano Marques[1] (0000-0003-4059-5136), Elaine Maria Sgavioli Massucato[1] (0000-0002-1121-7868), Andreia Bufalino[1] (0000-0002-6714-6253), Jorge Esquiche León[2] (0000-0002-9668-5870), Mário Francisco Real Gabrielli[1] (0000-0002-7636- 8069), Valfrido Antonio Pereira Filho[1] (0000-0001-8736-7507)

[1] Departamento de Diagnóstico e Cirurgia, Faculdade de Odontologia de Araraquara, Universidade Estadual Paulista Julio de Mesquita Filho, Araraquara, São Paulo, Brasil
[2] Departamento de Estomatologia, Saúde Coletiva e Odontologia Legal, Faculdade de Odontologia de Ribeirão Preto, Universidade de São Paulo, Ribeirão Preto, São Paulo, Brasil

A osteorradionecrose é definida como osso exposto que não cicatriza espontaneamente durante um período de 3 meses ou mais em pacientes submetidos à radioterapia em região de cabeça e pescoço. O objetivo deste trabalho é relatar o caso clínico de um paciente do sexo masculino, pardo, 67 anos, que foi encaminhado por seu médico ao nosso Serviço de Medicina Bucal. Relatou que foi submetido à extração de um dente após tratamento radioterápico para tratamento de um tumor oculto na região de cabeça e pescoço. Ao exame clínico extrabucal, o paciente apresentava dor à palpação em região cervical. No exame intrabucal, apresentava área de ulceração e exposição de osso necrótico em região de corpo mandibular do lado direito, com ausência dos molares da região. Frente aos achados clínicos e história médica prévia, a hipótese diagnóstica foi de osteorradionecrose, sendo esta confirmada após exames de imagem, e iniciou-se o tratamento local por meio do protocolo PENTO, associado à antibioticoterapia por via oral. No decorrer das consultas, a lesão foi se estendendo, com aumento da área de osso necrótico exposto e dor local. Dessaforma, iniciou-se a aplicação de laserterapia (PDT) com a utilização de azul de metileno, semanalmente, mas este tratamento também não se mostrou eficaz e, observou-se piora do quadro clínico com aumento da dor, edema e trismo. Diante disso, tentou-se encaminhamento para realização da ressecção do segmento necrótico e reabilitação com enxerto microvascularizado, mas não houve essa possibilidade, culminando com fratura patológica da mandíbula. Então, o paciente foi submetido ao procedimento de hemimandibulectomia parcial. Após o tratamento realizado, o paciente se encontra em acompanhamento semanal, sem nenhuma sintomatologia dolorosa e se alimentando normalmente. Dessa forma, conclui-se que mesmo após as tentativas de tratamento conservador e a execução do tratamento mais radical, houve melhora na qualidade de vida do paciente.

Papulose linfomatoide tipo C intraoral simulando linfoma anaplásico de grandes células

Marcelo Borges Marques[1], Camila de Oliveira Barbeiro[1], Roberto Henrique Barbeiro[1], Andreia Bufalino[1], Fernando Chahud[2], Jorge Esquiche León[2]

[1] Departamento de Diagnóstico e Cirurgia, Faculdade de Odontologia de Araraquara, Universidade Estadual Paulista Julio de Mesquita Filho, Araraquara, São Paulo, Brasil
[2] Departamento de Estomatologia, Saúde Coletiva e Odontologia Legal, Faculdade de Odontologia de Ribeirão Preto, Universidade de São Paulo, Ribeirão Preto, São Paulo, Brasil

Estudos anteriores demonstraram que um subgrupo da úlcera eosinofílica da mucosa oral representa uma desordem linfoproliferativa (DLP) CD30+, com outros autores considerando que alguns desses casos representam a contraparte da papulose linfomatoide (PLi) da pele. Microscopicamente, há uma infiltração difusa de células linfoides atípicas de pequeno para grande tamanho, frequentemente expressando CD30, que é típico de PLi, cujo espectro clinicopatológico incluem os tipos A, B, C, D, E e PLi com rearranjo DUSP22/IRF4. Até o momento, cerca de 27 casos de PLi intraoral foram publicados. Deles, 7 casos foram diagnosticados como PLi tipo C, frequentemente confundido com linfoma anaplásico de grandes células (LAGC). Um homem de 60 anos de idade foi referido com uma úlcera sintomática na língua, há um mês. Após biópsia incisional, foram encontradas células grandes atípicas suspeitas para LAGC, a qual foi imunopositiva para CD3, CD4, CD30, e TIA-1. O Ki-67 destacou as células grandes. EBER foi negativo. CD56 e ALK foram negativos. Após 3 semanas, a lesão regrediu completamente. Considerando o exame clínico, histopatológico e imunohistoquímico, o diagnóstico final foi de PLi tipo C. O PLi tipo C é uma rara DLP com curso indolente, porém, o acompanhamento deve permanecer constante. O diagnóstico diferencial entre a papulose linfomatoide tipo c e linfoma anaplásico de grandes células é prioritariamente no aspecto clínico, tendo impacto no tratamento e prognóstico.

Queratocisto odontogênico em maxila com sintomatologia dolorosa: relato decaso

Ingrid Claudia Karen Rejas-Uska[1], Cristhian Alfonso Mejia-Farez[2], Victoria Ynara Vidal de Souza[2], Mariela Peralta-Mamani[2] (0000-0002-0243-9194)

[1] Instituto Mondelli de Odontologia, Bauru, São Paulo, Brasil

[2] Faculdade de Odontologia do Centro Oeste Paulista, Piratininga, São Paulo, Brasil

O queratocisto odontogênico (QO) acomete na maioria dos casos a região posterior demandíbula, frequentemente assintomático. O objetivo é apresentar um caso com QO em maxila e sintomatologia dolorosa devido ao grande tamanho da lesão. Mulher de 45 anos, feoderma, relatou “dor e sensação de pressão interna”. Lesão osteolítica comtempo de evolução de 6 anos e dor no último mês. Clinicamente, apresenta discreto apagamento do sulco nasogeniano do lado direito. A radiografia panorâmica, mostra uma área radiolúcida bem delimitada em maxila. A tomografia computadorizada de feixe cônico (TCFC) revela uma lesão hipodensa, unilocular, bem delimitada, localizada na região periapical do dente 16 até a região do 22, provocando expansão, afinamento e rompimento das corticais vestibular e palatina. O diagnóstico presuntivo foi QO, cisto periapical e ameloblastoma. A punção aspirativa mostrou um líquido misto (sangue e líquido amarelo citrino). Uma parte da cápsula cística foi enviada para análise histopatológica, foi realizada marsupialização para descompressão do cisto e orientações para higienização após as refeições. A microscopia revelou cavidade cística revestida por epitélio pavimentoso escamoso estratificado paraqueratinizado, sem cristas epiteliais. Células da camada basal hipercromáticas e na parede do tecido conjuntivo há discreto infiltrado mononuclear perivascular, confirmando o diagnóstico de QO. O controle de 10 dias e 1 mês mostrou boa cicatrização. Após 3 e 6 meses foi feito uma nova radiografia panorâmica onde se observa diminuição do tamanho da lesão. Paciente continua em acompanhamento. Conclui-se que o cirurgião-dentista deve conhecer as características clínicas e de imagem do QO para tomar uma conduta adequada. QO grande podem levar a sintomatologia dolorosa devido à compressão de estruturas adjacentes. Nesses casos, é importante realizar marsupialização para descomprimir o cisto e consequentemente realizar a enucleação de uma forma mais conservadora.

Características de imagem de cisto residual em paciente adulto: relato de caso

Ingrid Claudia Karen Rejas-Uska[1], Julio Antonio Soriano-Isidor[2], Juliana Scatola Machado[2], Gabriel Bispo Botari[2], Ángel Terrero-Pérez[3], Mariela Peralta-Mamani[2] (0000-0002-0243-9194)

[1] Instituto Mondelli de Odontologia, Bauru, São Paulo, Brasil

[2] Faculdade de Odontologia do Centro Oeste Paulista, Piratininga, São Paulo, Brasil

[3] Faculdade de Odontologia de Bauru, Universidade de São Paulo, Bauru, São Paulo, Brasil

O cisto residual (CR) é um cisto de origem inflamatória presente em áreas edêntulas, se desenvolve pelo tecido inflamatório periapical que não foi corretamente curetado após a extração de um dente. É uma lesão benigna, muitas vezes descoberto como um achado incidental. O objetivo é apresentar um caso de CR em região anterior de um paciente adulto, assintomático. Homem de 59 anos, fenoderm, compareceu à clínica porque queria colocar prótese e ser reabilitado. Na história médica, apresentava hipertensão. No exame físico intrabucal, foi observado perda de papila dos dentes, recessão gengival e atrofia em todos os dentes, assintomático. A radiografia panorâmica mostrou reabsorção óssea horizontal, além de uma área radiolúcida, bem delimitada, formato circular, medindo aproximadamente 1,5 cm de diâmetro, localizada na região edêntula do 22. A tomografia computadorizada de feixe cônico evidencia uma área hipodensa, bem definida na área do dente 22, se estendendo para mesial, na região periapical do dente 21, em contato com o ducto nasopalatino, medindo 1,5 x 1,8 cm de diâmetro e afinamento da cortical vestibular. Na região inferior da lesão, apresenta área hipodensa que continua até o rebordo alveolar. Tempo de evolução desconhecido. A hipótese diagnóstica foi de cisto residual devido ao histórico de exodontia do 22. Foi realizado enucleação da lesão e a peça enviada a exame histopatológico, confirmando o diagnóstico de CR. Nosso achado foi descoberto devido à radiografia panorâmica realizada para avaliação inicial da reabilitação oral. O paciente não lembrava há quanto tempo tinha extraído os dentes. Cistos pequenos podem ser removidos em uma única cirurgia, no entanto, em casos de cistos maiores pode ser necessário realizar primeiramente o marsupialização para diminuir a lesão. Conclui-se que o CR pode ser visualizado como achado incidental em exames de imagem. É importante a curetagem após as exodontias para evitar o desenvolvimento deste cisto em áreas edêntulas.

37º COB

CONGRESSO ODONTOLÓGICO DE BAURU

PROFª DRª LINDA WANG

15 A 18 DE MAIO DE 2024

Estomatologia, Radiologia e Patologia

APRESENTAÇÃO PAINEL - PÓS-GRADUAÇÃO
PESQUISA/REVISÃO SISTEMÁTICA

Uso dos filtros bloqueadores de luz azul para detecção de lesão periapical em radiografias digitais

Michelle Chang[1] (0000-0003-1340-4234), Julia Beatriz Tonon[2] (0009-0001-2730-9054), Júlia Moreira Biokino[2], Gabriel Luiz Freire Torres[2], Amanda Farias Gomes[3] (0000-0002- 4707-4838), Hugo Gaêta Araujo[4] (0000-0001-5087-5022)

[1] Departamento de Materiais Dentários e Prótese, Faculdade de Odontologia de Ribeirão Preto, Universidade de São Paulo, Ribeirão Preto, São Paulo, Brasil
[2] Faculdade de Odontologia de Ribeirão Preto, Universidade de São Paulo, Ribeirão Preto, São Paulo, Brasil
[3] Departamento de Diagnóstico Oral, Faculdade de Odontologia de Piracicaba, Universidade Estadual de Campinas, Piracicaba, São Paulo, Brasil
[4] Departamento de Estomatologia, Saúde Coletiva e Odontologia Legal, Faculdade de Odontologia de Ribeirão Preto, Universidade de São Paulo, Ribeirão Preto, São Paulo, Brasil

A exposição constante a luzes emitidas por telas de computador é uma realidade encontrada nos radiologistas durante o processo de diagnóstico, causando assim, a fadiga visual desses profissionais. Com o intuito de amenizar esse problema, um filtro bloqueador de luz azul foi desenvolvido no próprio sistema operacional dos computadores, entretanto, tal ferramenta pode gerar alguma alteração na cor da imagem visualizada a depender da sua intensidade. O objetivo do presente estudo foi avaliar a influência do filtro bloqueador de luz azul, em diferentes intensidades, no diagnóstico de lesão periapical em radiografias digitais intraorais. Foram simulados alvéolos dentários para adaptação de um dente unirradicular em costelas bovinas frescas. Lesões apicais foram simuladas a partir de técnica mecânica e de desmineralização. Imagens radiográficas digitais foram adquiridas com placas de fósforo e em seguida renomeadas e aleatorizadas para avaliação. A interpretação das imagens contou com cinco examinadores, aplicando-se quatro condições diferentes de intensidade do filtro em momentos distintos: desligada, 20%, 40% e 60%. Para cada imagem avaliada foi atribuído um escore quanto a presença ou ausência da lesão de acordo com uma escala de 5 pontos. Valores de diagnóstico foram calculados e comparados entre as variáveis pela análise de variância com nível de significância de 5%. Não houve diferença estatisticamente significante na performance de diagnóstico entre o filtro desligado com o filtro aplicado na alta intensidade ($p>0.05$). No entanto, os valores de diagnóstico foram menores nas intensidades baixa e intermediária ($p\leq0.05$) em comparação ao modo desligado. Conclui-se que o uso dos filtros bloqueadores de luz azul pode influenciar na detecção da lesão periapical, sendo que as intensidades baixa e intermediária apresentarampior desempenho no diagnóstico.

37º COB

CONGRESSO ODONTOLÓGICO DE BAURU

PROFª DRª LINDA WANG

15 A 18 DE MAIO DE 2024

Harmonização Orofacial e Pacientes com Necessidades Especiais

APRESENTAÇÃO ORAL - GRADUAÇÃO
PESQUISA/REVISÃO SISTEMÁTICA

Agenesia dentária associada ao taurodontismo em sujeitos com fissuras orofaciais: prevalência e caracterização

Angela Aparecida de Oliveira Gonzalez[1] (0009-0001-1931-6684), Otávio Pagin[2] (0000-002-3189-898X), Lucimara Teixeira das Neves[1,3] (0000-0003-4137-0334)

[1] Departamento de Ciências Biológicas da Faculdade de Odontologia de Bauru, Universidade de São Paulo, São Paulo, Brasil.
[2] Seção Técnica de Diagnóstico Bucal. Hospital de Reabilitação de Anomalias Craniofaciais, Universidade de São Paulo, Bauru, São Paulo, Brasil.
[3] Programa de pós-graduação em Ciências da Reabilitação. Hospital de Reabilitação de Anomalias Craniofaciais, Universidade de São Paulo, Bauru, São Paulo, Brasil.

O objetivo deste estudo foi analisar a prevalência e o padrão da ocorrência de agenesia dentária associada ao taurodontismo em sujeitos com fissuras orofaciais. O projeto foi aprovado pelo Comitê de Ética em Pesquisa do HRAC/USP (58818022.0.0000.5441). Este estudo transversal retrospectivo foi realizado a partir da avaliação das radiografias arquivadas (panorâmicas convencionais ou digitais) de pacientes diagnosticados com fissuras orofaciais não sindrômicas matriculados no HRAC-USP. Nas imagens foram diagnosticados os fenótipos agenesia dentária e taurodontismo seguindo critérios estabelecidos na literatura. Foram analisados 120 indivíduos, distribuídos conforme os 3 principais tipos de fissuras: 40 sujeitos com fissuras de lábio unilateral (FL); 40 sujeitos com fissuras de lábio e palato unilateral (FLP) e 40 sujeitos com fissuras de palato completa (FP). Os dados coletados foram tabulados em uma planilha do Microsoft Excel e analisados por meio de estatística descritiva. Como resultado constatou-se a presença de agenesia dentária associada ao taurodontismo em 11,66% da amostra (21,42% no sexo feminino e 78,57% no sexo masculino), indicando uma tendência de predileção pelo sexo masculino. Em relação a ocorrência dos fenótipos distribuídos entre os diferentes tipos de fissuras, o grupo FLP apresentou a maior prevalência dos fenótipos associados. O arco mais acometido foi a maxila e os dentes mais acometidos foram o segundo molar superior esquerdo para o taurodontismo, e o incisivo lateral superior esquerdo para a agenesia dentária. Este estudo pioneiro demonstrou que a agenesia dentária pode estar cursando com o taurodontismo em sujeitos com fissuras orofaciais e que essa associação deve ser considerada na caracterização de subfenótipos desse grupo de sujeitos. Assim, diante desta simultaneidade, é importante estar atento ao diagnóstico precoce para indicar um plano de tratamento específico proporcionando melhoria na qualidade de vida destes pacientes.

Fomento: CNPQ – PIBIC 01/09/2022 a 31/08/2023. Código do projeto: 2022-1042

37º COB

CONGRESSO ODONTOLÓGICO DE BAURU

PROFª DRª LINDA WANG

15 A 18 DE MAIO DE 2024

Harmonização Orofacial e Pacientes com Necessidades Especiais

APRESENTAÇÃO ORAL - GRADUAÇÃO
CASO CLÍNICO/PROJETO DE EXTENSÃO/REVISÃO DE LITERATURA

Abordagem cirúrgica periodontal com aplicação de toxina botulínica A para correção do sorriso gengival: relato de caso

Guilherme Loubet Melo[1] (0009-0000-9634-2117), Vinícius Cezak Santos[1], José Peixoto Ferrão Júnior[1], Isabella Miotello Ferrão[1] (0000-0002-2109-3010), Yuri Nejaim[1] (0000- 0002-0442-2601), Rafael Ferreira[1] (0000-0001-5879-2782)

[1] Faculdade de Odontologia, Universidade Federal de Mato Grosso do Sul, Campo Grande, Mato Grosso do Sul, Brasil

O sorriso gengival (SG) pode ter etiologia multifatorial, sendo necessário um correto diagnóstico para a elaboração de um plano de tratamento preciso. O objetivo deste trabalho é relatar o caso de uma paciente com SG com queixa de exposição excessiva de gengiva e volume ósseo durante o ato de sorrir. A paciente do sexo feminino, leucoderma, 20 anos de idade, sem comorbidades ou comprometimentos sistêmicos, procurou atendimento na Faculdade de Odontologia da Universidade Federal de Mato Grosso do Sul (UFMS). Ao exame físico intra e extra oral, notou-se crescimento vertical da maxila com presenças de coroas clínicas curtas e hiperatividade do músculo elevador do lábio superior. O diagnóstico por imagens a partir de tomografia computadorizada de feixe cônico juntamente com a sondagem periodontal evidenciaram a presença de erupção passiva alterada associada à erupção ativa alterada tipo I. Após preparo inicial, paciente foi submetida à cirurgia de aumento de coroa clínica, onde houve remoção detecido gengival e ósseo dos dentes 13 ao 23 e nos dentes 15 ao 25 houve regularização da arquitetura óssea da tábua óssea vestibular para remoção das exostoses. Posteriormente ao ato cirúrgico, visando a uniformidade dos músculos associados ao sorriso, foi realizada a aplicação de toxina botulínica tipo A (TB) na região do músculo elevador do lábio superior e da asa do nariz bilateralmente (2,5 unidades em cada ponto) e no músculo abaixador do septo nasal (2,5 unidades), totalizando 7,5 unidades. O tratamento foi complementado com clareamento caseiro. Portanto, fatores etiológicos distintos do SG exigem abordagens mútuas e interdisciplinares visando a harmonia e otimização da estética do sorriso e a associação de cirurgia periodontal com TB apresentam uma opção terapêutica menos invasiva, rápida, segura, eficaz, melhorando a autoestima e impactando positivamente na vida do paciente.

Abordagem conservadora para correção do sorriso gengival utilizando cirurgias periodontais e toxina botulínica

Carlos Eduardo Costa Kirch[1] (0009-0006-9874-1238), José Peixoto Ferrão Júnior, Alan Augusto Kalife Coelho, Rafael Ferreira[1] (0000-0001-5879-2782)

[1] Faculdade de odontologia, Universidade Federal de Mato grosso do Sul,Campo Grande, Brasil

Uma exposição acentuada de gengiva ao sorrir (sorriso gengival – SG) necessitam de intervenções interdisciplinares para seu manejo e podem ser um desafio clínico visando uma abordagem conservadora (AC). Este estudo teve por objetivo realizar um levantamento bibliográfico do tratamento do SG com aplicação de toxina botulínica (TB) associada com as cirurgias periodontais para uma AC. Foi realizada uma busca da literatura na base de dados PubMed com os descritores: “Botulism toxin”, “Gum”, “Gum smile”, “Lip reposition”, “Augmentation of the width” e “gingivoplasty”. Foram encontrados 85 artigos com seleção de 7 estudos. Diversas causas têm sido apontadas para o SG, como o aumento vertical da maxila, a erupção passiva alterada (podendo estar associada com erupção ativa alterada) e hiperfunção dos músculos associados ao sorriso, podendo ser isolados ou associados, necessitando de intervenções interdisciplinares. O tratamento do SG pela AC baseiam-se em procedimentos como gengivectomia, cirurgia de reposicionamento labial e despigmentação gengival, estando todos associados à aplicação de TB. As aplicações de TB podem ser realizadas de duas formas: tanto no pré e/ou pós-operatório, como também apenas no pós-operatório. Os estudos trazem acompanhamento de 6 meses a 2 anos do procedimento e com pequenos índices de recidiva, favorecendo o manejo do SG pela indesejada exposição da linha alta do sorriso. Tais procedimentos em conjunto favorecem na otimização da estética do sorriso, principalmente frente a procedimentos mais invasivos, como alternativa à realização de cirurgia ortognática ou desgastes acentuados de osso em cirurgias de aumento de coroa clínica. Portanto, o uso da TB como coadjuvante dos procedimentos periodontais pode oferecer melhor cicatrização e resultados estáveis devido à diminuição da tração muscular sendo uma técnica menos invasiva, mais rápida, mais segura e eficaz, contribuindo para a estéticado sorriso a partir de uma AC.

Abordagem integral e atendimento odontológico na síndrome de kunze-riehm e doença de pompe: relato de dois casos

Leonardo Marques de Oliveira[2] (0009-0007-7472-1440), Amanda Kerin Alves Cavalheiro[1] (0000-0003-3906-2148), Gabriel Tonetti[2] (0009-0008-0237-2664), Marjoryê da Silva Ribeiro[2] (0009-0003-5402-8615) João Rodrigo Sarot[1] (0000-0001-6968-8067), Yasmine Mendes Pupo[1] (0000-0003-4755-7191)

[1] Departamento de Odontologia Restauradora, Programa de Pós-graduação Universidade Federal do Paraná, Curitiba, Paraná, Brasil
[2] Graduando de Odontologia, Departamento Ciências da Saúde da Universidade Federal do Paraná, Curitiba, Paraná, Brasil

A Síndrome de Kunze-Riehm, conhecida como Síndrome do Bebê Michelin, é uma condiçãorara caracterizada por múltiplas dobras circunferenciais simétricas da pele, enquanto a Doença de Pompe é uma condição genética que leva ao acúmulo de glicogênio em diversos tecidos. O presente relato de caso expõe condutas de manejo e atendimento odontológico de pacientes diagnosticadas com a Síndrome do Bebê Michelin associada à Doença de Pompe. Paciente J.G.P.F., de 8 anos, e A.J.G.F, de 6 anos, ambas do sexo feminino, duas irmãs, foram encaminhadas para atendimento odontológico na Universidade Federal do Paraná (UFPR) pelo neurologista do Hospital de Clínicas da UFPR. No laudo médico, descreveu-se que as pacientes foram diagnosticadas com a Síndrome do Bebê Michelin associada a Doença de Pompe, confirmado em análise sequencial e teste de deleção/duplicação de 48 genes listados na “Invitae Comprehensive Lysosomal Storage Disorders Panel”. Devido à falta de colaboração, sintomatologia dolorosa e dificuldade na higienização bucal, foi proposto atendimento odontológico sob anestesia geral, em ambiente hospitalar. A paciente J.G.P.F. passou por exodontias e tratamento restaurador atraumático,seguido de acompanhamento
por teleconsulta, enquanto sua irmã não foi submetida à cirurgia devido receio materno, sendo apenas acompanhada por teleconsultas periódicas. Otransoperatório e pós-operatório ocorreram sem intercorrências e as crianças permanecem em acompanhamento. A sedação intravenosa proporcionou um relaxamento e controle da dor, ideal para o caso das irmãs. As teleconsultas, por sua vez, estabelecem vínculos entre pacientes e profissionais de saúde, promovem práticas de higiene bucal e conscientizam sobre hábitos saudáveis. Nessa lógica, a anestesia geral, teleconsulta e colaboração interdisciplinar foram essenciais para garantir eficácia e monitoramento do tratamento odontológico, ressaltando a importância de um cuidado integrado para pacientes com condições médicas complexas.

Alteração da coloração dentária associada à hiperbilirrubinemia neonatal e acompanhamento de 6 anos- relato de caso

Isabela Ficagna Oshiro[1] (0009-0003-2829-5023), Carmen Regina Coldebella[1], Gleyson Kleber do Amaral Silva[1] (0000-0002-6644-3264), Mariane Emi Sanabe[1] (0000-0003-1082-7952)

[1] Universidade Federal de Mato Grosso do Sul, Campo Grande, Mato Grosso do Sul, Brasil

A hiperbilirrubinemia é caracterizada pelo excesso de bilirrubina sérica que causa alteração de cor nos tecidos. Tais modificações são a icterícia, pigmentação temporária da pele, que regride com a taxa basal de bilirrubina, e a pigmentação dentária permanente, considerada uma condição rara, podendo variar de coloração: verde, amarelo, marrom ou cinza. A intensidade e a extensão da pigmentação estão relacionadas aos níveis séricos encontrados e ao período de calcificação dos dentes. Este trabalho tem como foco a apresentação do achado clínico odontológico e a conscientização dos profissionais da área da saúde sobre essa alteração. Assim, foi realizado um relato de caso de uma criança nascida prematura com paralisia cerebral e anomalias congênitas, como sífilis, microcefalia e hidrocefalia. O paciente apresentou presença de pigmentação dentária esverdeada na dentição decídua devido à hiperbilirrubinemia neonatal e foi realizado acompanhamento até os 6 anos de idade na dentição mista, até o presente momento. Durante o tempo de acompanhamento, foram realizadas consultas trimestrais para profilaxia, instrução de higiene aos responsáveis, radiografias e selante ionométrico nos molares, sem qualquer intervenção estética. Com a troca da dentição, foi possível observar que a dentição permanente não possuía a alteração na coloração como a dentição decídua. Conclui-se que o período de calcificação e de desequilíbrio metabólico influenciaram no aprisionamento de pigmentos na dentição. Conforme o crescimento da criança, os níveis séricos de bilirrubina se normalizaram devido aos intensos cuidados em geral (pediatra, nefrologista, fisioterapeuta e fonoaudióloga) assim, a dentição permanente irrompida até o momento não foi impactada por esta alteração.

Bichectomia e lipoaspiração mecânica da região submentoniana

Giovanna Delgado Jacoia[1] (0000-0003-2813-7159), Bruno Gomes Duarte[2] (0000- 0003-3995-3696), Ana Beatriz Freitas Cazari[2], Elizandra Paccola Moretto Almeida[2,3](0000-0003-4890-2591)

[1] Graduanda de Odontologia, Faculdade de Odontologia de Bauru, Universidade deSão Paulo
[2] Professores da especialização de Harmonização Orofacial do Instituto Mondelli de Odontologia (IMO)
[3] Departamento de Ciências Biológicas, Faculdade de Odontologia de Bauru, Universidade de São Paulo

No novo contexto da sociedade contemporânea, a busca pela estética é uma realidade que vem crescendo a cada ano. Os pacientes estão procurando tratamentos que reduzam o volume e melhorem o contorno facial e cervical, como a bichectomia e a lipoaspiração mecânica da região submentoniana. O acúmulo adiposo nessa região está associado a genética e ao envelhecimento fisiológico, comprometendo a estética. Neste relato de caso clínico, foi realizada a lipoaspiração mecânica na região submentoniana e, em seguida, a bichectomia, na mesma sessão. Primeiramente, foi realizada a lipoaspiração mecânica. Para isso, foi feito um pertuito no centro da área submentoniana e injetada a solução de Klein (bicarbonato de sódio, adrenalina, lidocaína e soro) para anestesia intumescente da região. Em seguida, foi descolado o tecido com uma cânula "bico de pato" e, então, foi utilizada uma cânula Mercedes para realizar a lipoaspiração da gordura com uso de bomba a vácuo. Após a cirurgia, foi feita a sutura do tecido com fio de nylon. Logo em seguida, foi realizada a bichectomia, que é um procedimento cirúrgico intraoral, que consiste na remoção do corpo adiposo de Bichat. Essa estrutura adiposa é histologicamente similar à gordura encontrada em outras regiões do corpo, contudo, ela não tem seu volume reduzido em casos de emagrecimento, o que impulsiona diversos indivíduos a optarem por sua remoção. Para essa cirurgia, foi feita uma incisão abaixo e posteriormente ao ducto da glândula parótida, expondo a gordura do corpo adiposo de Bichat. Então, o tecido foi divulsionado e a gordura foi removida utilizando uma pinça hemostática e realizando movimentos circulares. Por fim, foi realizada a sutura da região com fio de nylon. Pode-se concluir com esse caso, que a bichectomia associada a lipoaspiração da região submentoniana se mostra uma promissora conduta cirúrgica de tratamentos na área de Harmonização Orofacial, reduzindo o volume e melhorando o contorno cervicofacial.

Questionando verdades sobre a hipomineralização molar incisivo

Kamilly Foloni[1] (0000-0003-1911-0667), Daiana da Silva Martins[1] (0000-0001- 54223996), Fabiana Giuseppina Di Campli Regnault[1] (0000-0003-4577-9436), Isabella Claro Grizzo[1] (0000-0002-2095-7753), Rafaela Aparecida Caracho[1] (0000-0002-3750- 1955), Daniela Rios[1] (0000-0002-9162-3654)

[1] Departamento de Odontopediatria, Ortodontia e Saúde Coletiva, Faculdade de Odontologia de Bauru, Universidade de São Paulo, Bauru, São Paulo, Brasil

A hipomineralização molar incisivo (HMI) corresponde a um defeito de desenvolvimento de esmalte de origem multifatorial com componente genético. Como resultado o esmalte se apresenta mais poroso, devido ao maior conteúdo orgânico e menor conteúdo mineral. Há duas décadas esse tema vem sendo abordado, mas ainda existem muitos conhecimentos que precisam ser melhor esclarecidos. O objetivo dessa revisão de literatura será evidenciar verdades da HMI que podem ser questionadas por meio de conhecimentos a respeito de outras alterações ou doenças. Clinicamente a HMI se apresenta como uma opacidade demarcada com coloração que varia de branco-creme à amarelo-marrom, por se tratar de uma hipomineralização vários autores sugerem tratamentos para remineralização das opacidades, tornando-as inclusive mais resistentes à fratura. Entretanto diferentemente da lesão de cárie em que há desmineralização, na HMI não como ocorre remineralização o que pode ocorrer é uma maturação pós eruptiva do esmalte. Outra característica da HMI é a sintomatologia dolorosa em 30% dos pacientes, muitos autores a denominam de hipersensibilidade dentinária, o que está incorreto, pois pode haver sensibilidade sem exposição dentinária. Afirma-se também que esses dentes são mais susceptíveis ao desenvolvimento de lesão de cárie, o que também deve ser revisto pois hoje se sabe que o desenvolvimento da cárie é açúcar dependente e que só um maior risco ao acúmulo de biofilme não pode ser considerado maior risco à cárie. Por fim, todo tratamento restaurador é realizado tendo como base o tratamento da cárie dentária, o que tem acarretado em altas taxas de insucesso, e talvez o caminho seja tratar a HMI de forma distinta da cárie dentária. Por meio desta revisão podemos concluir que vários conhecimentos tidos como verdades devem ser discutidos para que novos conceitos surjam resultando em novas terapias que tem o potencial de beneficiar os pacientes acometidos pela HMI.

Fomento: CNPq (310424/2021-6)

Reabilitação bucal multidisciplinar em paciente com displasia ectodérmica: relato de caso clínico

Tais Barbieri[1] (000-0002-7562-1288), Isadora Ricarda Azevedo e Silva[1] (0000-0001- 6328-7350), Isabela do Carmo Custodio[1] (0000-0003-0995-7696), Bianca Katsumata de Souza[1] (0000-0002-6181-5890), Thiago Cruvinel[1] (0000-0001-7095-908X), Natalino Lourenço Neto[1] (0000-0003-0227-0349).

[1] Departamento de Odontopediatria, Ortodontia e Saúde Coletiva, Faculdade de Odontologia de Bauru, Universidade de São Paulo.

A displasia ectodérmica é uma doença genética rara que afeta o desenvolvimento de estruturas ectodérmicas, tais como a pele, unhas, cabelo e dentes. O impacto na qualidade de vida destes pacientes é significativo, afetando a saúde bucal, com agenesias, dificuldade na mastigação e fonação, bem como uma baixa autoestima geral desses indivíduos. O objetivo desse trabalho é de apresentar um relato caso de reabilitação bucal multidisciplinar de um paciente com displasia ectodérmica. Paciente, sexo masculino, 11 anos de idade, compareceu à clínica de Odontopediatria da FOB- USP com queixa principal estética e que não conseguia mastigar alimentos mais sólidos. Após anamnese e exame clínico, notou-se a presença de alguns elementos dentários, e inserção baixa do freio labial superior. Ao exame radiográfico, constatou-se a presença de dentes intraósseos, e optou-se pelo acompanhamento radiográfico anual do desenvolvimento destes. Um plano de tratamento multidisciplinar foi elaborado, onde primeiramente foi realizada a frenectomia labial superior, visando melhorar a inserção em fundo de sulco das futuras próteses e obtenção de espaço para reanatomização dos dentes 11 e 21, seguido da moldagem anatômica para confecção das moldeiras funcionais. Após a moldagem funcional, foram obtidas as chapas de prova em cera, realizado o registro de mordida e montagem dos arcos em articulador. Em seguida foi realizado um enceramento diagnóstico e a reanatomização com resina composta dos dentes presentes 11, 21, 53, 63, 73 e 83, em conjunto com a prova dos dentes em cera das próteses do paciente. Ao final foram instaladas as próteses parciais removíveis superior e inferior confeccionadas em resina acrílica devolvendo estabilidade oclusal e dimensão vertical, além da melhora na qualidade de vida do paciente, com aprimoramento da mastigação e elevação da autoestima. Esses resultados destacam a importância da reabilitação protética na qualidade de vida de pacientes com displasia ectodérmica.

Sedação consciente com óxido nitroso para realização de procedimentos estéticos de harmonização orofacial

Marina Martins Maluf[1], Heloisa Nunes Martins Maluf[2], Camila Slompo[3], Elizandra Paccola Moretto de Almeida[2,4]

[1] Graduanda do curso de Odontologia, Faculdade de Odontologia de Bauru, Universidade de São Paulo, Bauru, São Paulo, Brasil

[2] Professora do curso de especialização Harmonização Orofacial do Instituto Mondelli de Odontologia

[3] Mestranda do Departamento de Ciências Biológicas, Faculdade de Odontologia de Bauru, Universidade de São Paulo, Bauru, São Paulo, Brasil

[4] Doutoranda do Departamento de Ciências Biológicas, Faculdade de Odontologia de Bauru, Universidade de São Paulo, Bauru, São Paulo, Brasil

O óxido nitroso é o agente sedativo mais comumente utilizado em atendimentos odontológicos. O gás é absorvido e distribuído pelo corpo devido ao gradiente de pressão que se equilibra quando a tensão do gás inspirado se iguala a dos alvéolos pulmonares. A tensão do óxido nitroso no sangue impulsiona o agente inalatório para océrebro, proporcionando um grau de analgesia e relaxamento do músculo esquelético. O paciente continua consciente após a sedação, respondendo a comandos verbais e estímulos físicos, porém com menor sensibilidade dolorosa. O procedimento é seguro e fácil de reverter, evitando traumas, desconforto físico, ansiedade e medo. Quase não possui contraindicações. Paciente do sexo feminino, 34 anos, realizou bioestimulador de colágeno, Hidroxiapatita de Cálcio, na lateral do rosto, região de malar e ângulo de mandíbula, para melhor o contorno facial e preenchimento labial com ácido hialurônico, sob sedação consciente com óxido nitroso. O contorno do lábio foi feito com agulha e avolumização com cânula 25G, o bioestimulador foi aplicado inteiramente com cânula 22G. O uso de anestésico injetável foi dispensado pela paciente diante da sedação consciente. O uso da sedação com óxido nitroso não dispensa a anestesia convencional, porém diminui a sensibilidade periférica e acalma o paciente que está realizando o procedimento. Para um paciente que realizasse preenchimento labial sem sedação, seria necessária a aplicação de anestesia infiltrativa que bloqueasse os nervos infraorbitários e os mentonianos, e para o bioestimulador seria necessário anestesiar os pertuitos. Dessa forma conclui-se que a sedação consciente com óxido nitroso é um potencial aliado aos tratamentos de HOF por permitir que sejam realizados em um ambiente menos estressante para o paciente e para o profissional, em alguns casos até dispensando o uso de anestésicos injetáveis, proporcionando bem-estar e conforto.

Fomento: Programa de Educação Tutorial (PET)

37º COB

CONGRESSO ODONTOLÓGICO DE BAURU

PROFª DRª LINDA WANG

15 A 18 DE MAIO DE 2024

Harmonização Orofacial e Pacientes com Necessidades Especiais

APRESENTAÇÃO ORAL - PÓS-GRADUAÇÃO
PESQUISA/REVISÃO SISTEMÁTICA

Análise comparativa 3D da hemiface de pacientes com fissuralabiopalatina – estudo piloto

Yasmin Mayara Justo[1] (0009-0000-2589-5355), Beatriz Santa Maria de Freitas[2] (0009-0003-9698-4250), Vanessa Ota Nogueira[3] (0000-0002-7626-0031), Maria Carolina Neves[3] (0000-0002-6383-4008), Thaís Marchini Oliveira Valarelli[4] (0000-0003-3460- 3144), Simone Soares[5] (0000-0003-0811-7302)

[1] Mestranda em Ciências da Reabilitação do Hospital de Reabilitação de Anomalias Craniofaciais, Universidade de São Paulo, Bauru, São Paulo

[2] Graduanda em Odontologia pela Universidade do Sagrado Coração

[3] Doutoranda em Ciências da Reabilitação do Hospital de Reabilitação de Anomalias Craniofaciais, Universidade de São Paulo, Bauru, São Paulo

[4] Departamento de Odontopediatria, Ortodontia e Saúde Coletiva da Faculdade de Odontologia de Bauru e Hospital de Reabilitação de Anomalias Craniofaciais, Universidade de São Paulo, Bauru, São Paulo

[5] Professora do Departamento de Prótese e Periodontia da Faculdade de Odontologia de Bauru e Hospital de Reabilitação de Anomalias Craniofaciais, Universidade de São Paulo, Bauru, São Paulo, Brasil

As fissuras labiopalatinas (FLPs) são anomalias congênitas com prevalência no Brasil de 1/650 nascidos vivos. Essas malformações resultam de uma complexa interação entre fatores genéticos e ambientais. Além disso, as FLPs impactam significativamente a qualidade de vida incluindo problemas estéticos, devido a mal formação, e o processo restritivo de crescimento maxilo-mandibular resultante das terapias reabilitadoras. O objetivo do presente estudo foi avaliar em um estudo piloto, 15 pacientes com fissura unilateral completa as medidas lineares entre o lado com fissura e o lado sem fissura, afim de verificar os resultados obtidos após as terapias. O trabalho foi aprovado pelo Comite de Ética (CAAE: 20593319.1.0000.5441). Quinze pacientes do sexo feminino com idade entre 20 e 48 anos, foram avaliadas. Pontos antropométricos foram marcadosna face dos pacientes e 3 fotos foram capturadas e costuradas no software VAM (Canfield Scientific) e se transformaram em uma imagem 3D que permitiu a análise de 16 medidas lineares (ExR-ChR; ExL-ChL; TR-Sn; TL-Sn; ChR-Sto; ChL-Sto; ChR-CphR; ChL-CphL; ChR-Li; ChL-Li; ChR-Ls; ChL-Ls; EnR-ChR; EnL-Chl; TR-Pg; TL-Pg). Os dados coletados foram submetidos a análise estatística com nível de significância de5%. No teste-t pareado, as medidas avaliadas, não apresentaram diferença estatisticamente significativa, ou seja, esses pacientes foram reabilitados ao longo da vida e mesmo com a percepção da assimetria hemifacial, nas medidas avaliadas no presente estudo, isso não foi comprovado estatisticamente. Por se considerar um estudo piloto, mais estudos, com amostras substanciosas, são necessários para se obter novos achados e novas perspectivas sobre a reabilitação dos pacientes com FLP.

Fomento: FAPESP #2016/14942-6; CAPES #88887.901659/2023-00

Análise da relação maxilo mandibular na síndrome de van der Woude

Daísa Guerreiro Bernardes[1] (0000-0002-5302-4191), Gabriela Letícia Clavisio Siqueira Machado[1] (0009-0007-4981-5277), Nancy Mizue Kokitsu Nakata[2] (0000-0003-0252- 5452), Terumi Okada Ozawa[1] (0000-0002-1051-8140)

[1] Seção de Ortodontia e Ortopedia facial, Hospital de Reabilitação de Anomalias Craniofaciais, Universidade de São Paulo, Bauru, São Paulo, Brasil
[2] Seção de Genética Clínica e Biologia Molecular, Hospital de Reabilitação de Anomalias Craniofaciais, Universidade de São Paulo, Bauru, São Paulo, Brasil

As fissuras labiopalatinas são as malformações craniofaciais que mais acometem a população. Entre os quadros sindrômicos que possuem o fenótipo das fissuras, a síndrome de van der Woude (SVW) é a mais frequente. A partir da observação clínica durante os atendimentos odontológicos no Hospital de Reabilitação de Anomalias Craniofaciais da Universidade de São Paulo foi levantada a hipótese de haver maiores discrepâncias maxilo mandibulares nos pacientes com SVW, quando comparados aos pacientes sem síndrome. Foram coletados os dados de 44 indivíduos com diagnóstico clínico de SVW associada à fissura transforame incisivo unilateral (FTIU), que se enquadravam nos critérios de inclusão e 44 indivíduos não sindrômicos com mesmo tipo de fissura, pareados em idade e sexo para compor o grupo controle. Para avaliar o grau de discrepância maxilo mandibular foi feita a análise utilizado o Índice de Goslon (IG). O IG avalia a relação interarcos de indivíduos com FTIU na dentadura mista em 5 categorias, sendo a 1 com melhor prognóstico, e a 5 com o pior. Os dados passaram por 3 examinadores experientes, e 10% da amostra passou por uma segunda análise. Para comparar a incidência do IG foi realizada a análise de Mann-Whitney. Em 28 indivíduos de cada grupo foi ainda realizada a análise cefalométrica, verificada pelo teste de Shapiro-Wilk e Teste t para amostras independentes. Os resultados obtidos mostram uma maior incidência de casos mais severos no grupo com SVW com piores IG além de diferenças nas medidas de SNA, ENA-ENP, SNB e Wits entre os grupos. Pode-se concluir que há maiores discrepâncias maxilo mandibulares nos indivíduos comSVW associada a FTIU quando comparados aos indivíduos não sindrômicos.

Análise do perfil demográfico e investigação de influências no prognóstico da COVID-19 atendidos em um hospital público

Júlia França da Silva[1] (0000-0003-1314-8795), Amanda Moura Ferreira[1], Emilene Cristine Izu Nakamura Pietro[3] (0000-0002-4113-3980), Lucas Marques da Costa Alves[3] (0000-0001-9018-6395), Rodrigo Cardoso de Oliveira[2] (0000-0003-3070-5960), Paulo Sérgio da Silva Santos[1] (0000-0002-0674-3759)

[1] Departamento de Cirurgia, Estomatologia, Patologia e Radiologia, Faculdade de Odontologia de Bauru, Universidade de São Paulo, Bauru, São Paulo, Brasil

[2] Departamento de Ciências Biológicas, Faculdade de Odontologia de Bauru, Universidade de São Paulo, Bauru, São Paulo, Brasil

[3] Hospital Estadual de Bauru, Fundação para o Desenvolvimento Médico e Hospitalar, Bauru, São Paulo, Brasil

Desde o início da COVID-19 no Brasil foram criadas estratégias de atendimento como a implementação de centros especializados no combate à doença, sendo exemplo o Hospital Estadual de Bauru, onde mais de cem mil casos foram confirmados e tratados. Muito se foi observado e enfatizado sobre a influência das comorbidades no prognóstico de pacientes infectados por COVID-19, sendo este um fator norteador para as campanhas de vacinação. Este estudo transversal retrospectivo (CAAE: 67338423.8.0000.5417) teve como objetivo analisar o perfil demográfico e investigar agravantes no prognóstico de pacientes infectados pela COVID-19 em dois períodos distintos da pandemia (2020 e 2022). A partir da análise de 791 prontuários, os dados coletados foram: idade, sexo, cor, cidade de origem, datas de início dos sintomas, do exame positivo e da internação, além de informações sobre a presença de comorbidades desfecho da doença e necessidade de internação em UTI. Para analisara influência da idade, das comorbidades e do tempo entre início dos sintomas, teste positivo e internação sobre a evolução da doença, foi utilizado o teste de correlação de Pearson. Já na comparação dos dados entre os dois períodos relacionados a idade dospacientes e a evolução da doença, foi utilizado o teste de T de Student. Com isso, observou-se que nos dois períodos avaliados houve maior prevalência de pacientes do sexo masculino, com, em média, 64 anos e da cor branca. No tocante às comorbidades, foi visto que a presença de pelo menos uma comorbidade desencadeou pior prognóstico e que a hipertensão, foi a maior responsável por desfechos desfavoráveis. Além disso, a diferença no prognóstico foi observada com a cobertura vacinal, pois no período de 2022, 15 dos 17 pacientes não haviam sido imunizados no momento da internação. Essas descobertas destacam a necessidade contínua de estratégias de saúde pública, incluindo vacinação, monitoramento de riscos e medidas para grupos vulneráveis, contra a COVID-19.

Fomento: Ministério da Saúde (PET-SAÚDE 2022/2023) - Secretaria de Gestão do Trabalho e da Educação na Saúde (SGTES)

Estudo longitudinal do efeito da cirurgia reconstrutiva labial na primeira infância: análise antropométrica 3D

Vanessa Benetello Dainezi[2] (0009-0003-0533-9628), Débora Rangel Quagliato[1] (0000-0003-2568-6785), Eloá Cristina Passucci Ambrosio[2] (0000-0003-2322-3832), Cleide Felício Carvalho Carrara[2] (0000-0002-3219-5936), Paula Karine Jorge[2] (0000-0002- 9221-8052), Thais Marchini Oliveira[1,2] (0000-0003-3460-3144)

[1] Departamento de Odontopediatria, Ortodontia e Saúde Coletiva, Faculdade de Odontologia de Bauru, Universidade de São Paulo, Brasil

[2] Hospital de Reabilitação de Anomalias Craniofaciais, Universidade de São Paulo,Brasil

As fissuras labiopalatinas necessitam de acompanhamento após as intervenções cirúrgicas durante todo o crescimento, pois devem ser produzidas mínimas perturbações no crescimento craniofacial. O objetivo deste estudo foi avaliar o efeito dascirurgias de lábio em 3 diferentes idades por meio de análise 3D. O estudo foi aprovado pelo comitê de ética em pesquisa nº 46104721.2.0000.5417. A amostra de 252 modelos dentários foi dividida em grupos, de acordo com a idade que a cirurgia labial foi realizada, Grupo 1: (n=50) aos 3 meses, Grupo 2: (n=50) aos 5 - 6 meses, Grupo 3: (n=26) aos 8 -10 meses. Realizou-se a análise dos modelos em T1 – antes da cirurgia de lábio e T2 – aos 5 anos de idade. Foram analisadas medidas lineares, área e índice de Atack. Em T1, a análise intergrupo, Grupo 1 apresentou menores médias em I-C', I-C, C-C', e a soma das áreas dos seguimentos em relação ao Grupo 2 ($p=0,0140$, $p=0,0082$, $p=0,0004$, $p<0,0001$). No T2, o Grupo 1 apresentou diferença significativa de I-C' quando comparado ao Grupo 3 ($p=0,0461$). A taxa de crescimento intergrupos revelou que Grupo 1 e Grupo 2 apresentaram diferenças no I-C' quando comparados ao Grupo 3 ($p=0,0003$). Em relação às análises do índice de Atack, o Grupo 1 apresentou maior número de participantes com índice 4 (n=22, 44%), enquanto os Grupos 2 e 3 apresentaram o índice 3 como mais frequente (Grupo 2, n=24, 48%; Grupo 3, n=11, 42,4%). Houve diferenças entre os grupos no índice de Atack ($p<0,0001$). Conclui-se que, as crianças submetidas à cirurgia mais tardiamente apresentaram os melhores resultados em termos de crescimento e desenvolvimento dos arcos dentários.

Fomento: CAPES (88887.838109/2023-00), FAPESP (2020/07072-0)

O impacto do isolamento social afetou a prevalência de cárie em crianças com fissura labiopalatina?

Bianca Longo Polo[1], Daniela Rios[1] (0000-002-9162-3654), Beatriz Costa[2] (0000-0002- 7917-3072), Gisele da Silva Dalben[2] (0000-0002-5203-796X)

[1] Departamento de Odontopediatria, Ortodontia e Saúde Coletiva, Faculdade de Odontologia de Bauru, Universidade de São Paulo, Bauru, São Paulo, Brasil

[2] Departamento de Odontopediatria, Hospital de Reabilitação de Anomalias Craniofaciais, Bauru, São Paulo, Brasil

No início de 2020, com a confirmação do primeiro caso de COVID-19 no Brasil, muitas mudanças ocorreram na rotina das pessoas, com necessidade de isolamento social, ensino à distância e implementação do home office. No mundo todo também foram suspensas as atividades não essenciais, como consultas odontológicas de rotina e procedimentos eletivos. Mesmo antes da pandemia do COVID-19, a prevalência de cárie em crianças com fissura labiopalatina já era alta devido a fatores como acesso precoce ao açúcar, maior permissividade dos pais e desafios de higienização decorrente das características da fissura. Este estudo buscou observar a influência da pandemia do COVID-19 na prevalência de lesão de cárie em crianças com fissura de lábio e/ou de palato, na faixa etária de 6 a 78 meses. Após a aprovação do Comitê de Ética, os responsáveis foram convidados a participar da pesquisa e, após aceite, assinaram o Termo de Consentimento Livre e Esclarecido. Um total de 130 crianças foram submetidas a exame clínico para avaliar a presença de cárie dentária pelo índice ceo-d e os responsáveis responderam a um questionário sobre acesso à odontologia, dieta e hábitos de higiene bucal. Os resultados foram comparados aos de 130 crianças do estudo de prevalência de cárie realizado por Silva et al., 2019, que constituíram o grupo controle, totalizando uma amostra de 260 crianças. Não foram encontradas diferenças significativas no índice ceo-d médio entre os grupo de estudo e controle (p=0,719) e a distribuição dos componentes cariado, extraído e obturado permaneceu semelhante. As respostas ao questionário indicaram aumento no consumo de açúcar e manutenção do acesso normal à assistência odontológica em quase metade dos que responderam que tinham tal assistência antes do COVID-19. Conclui-se que não houve aumento significativo na prevalência de cárie durante a pandemia, e a prevalência de necessidade de tratamento odontológico foi mantida comparado com dados de 2015.

Percepção dos profissionais de odontologia sobre a inteligência artificial: uma revisão sistemática

Helena Cristina Aguiar[1] (0000-0003-0193-529X), Giovane Oliveira Silva[1] (0000-0001-8461-0399), Kaíssa da Cunha Lima[1] (0000-0003-3187-9786), Valèrie Szonyi[2] (0009-0000-1106-9263), Camila Tirapelli[1] (0000-0001-5020-6515), Brigitte Grosgogeat[2] (0000-0003-2194-7300)

[1] Departamento de Materiais Dentários e Próteses, Faculdade de Odontologia de Ribeirão Preto, Universidade de São Paulo, Ribeirão Preto, São Paulo, Brasil
[2] Faculdade de Odontologia, Laboratório de Multimateriais e Interfaces, UMR CNRS 5615, Pólo de Odontologia, Hospices Civils de Lyon, Lyon, França

A utilização da Inteligência Artificial (IA) na odontologia teve um crescimento significativo emáreas fundamentais como diagnóstico, planejamento e tratamento. Compreender a visão dos profissionais odontológicos sobre a IA é crucial para estabelecer estratégias sólidas visando à implementação segura e eficaz dessa tecnologia inovadora. Para explorar essa temática, uma busca bibliográfica foi realizada nas bases de dados PubMed, Embase, Scopus, CINAHL, ACM Digital Library e IEEE. Entre os 215 artigos inicialmente identificados, após processo de triagem duplo-cego, foram incluídos 11 estudos que atendiam aos critérios de seleção. Através das ferramentas de avaliação de qualidade, CHERRIES e SURGE, os estudos selecionados foram examinados em busca de possíveis vieses. Como resultado, os estudos demonstram que enquanto muitos profissionais odontológicos possuem uma conscientização limitada e expressaram preocupações sobre a escassez de programas educacionais especializados nesta área, observa-se também uma atitude geralmente positiva em relação ao potencial da IA, especialmente no contexto do diagnóstico. No entanto, questões recorrentes como a incerteza sobre a substituição dos profissionais pela IA e preocupações éticas relacionadas à sua aplicação e desenvolvimento foram identificadas. Essas preocupações refletem a literatura existente e sublinham a necessidade urgente de abordar questões educacionais e éticas à medida que a IA se torna cada vez mais integrada à prática odontológica. Embora a pesquisa tenha capturado uma percepção predominantemente positiva da IA entre os dentistas, é evidente que desafios significativos precisam ser enfrentados. Destaca-se a importância de investigações adicionais para explorar as percepções dos profissionais odontológicos à medida que a implementação da IA continua a evoluir.

Fomento: CAPES (88887.912871/2023-00), Bolsa Mérito Acadêmico (1518/2022)

37º COB

CONGRESSO ODONTOLÓGICO DE BAURU

PROFª DRª LINDA WANG

15 A 18 DE MAIO DE 2024

Harmonização Orofacial e Pacientes com Necessidades Especiais

APRESENTAÇÃO ORAL - PÓS-GRADUAÇÃO
CASO CLÍNICO/PROJETO DE ESTENSÃO/REVISÃO DE LITERATURA

Abordagem combinada de preenchimento labial e subcisão em paciente com fissura lábiopalatina: um relato de caso

Yana Cosendey Toledo de Mello Peixoto[1] (0000-0002-0527-2158), Yamilee Guaman Ramirez[3] (0009-0000-7956-6784), Marília Afonso Rabelo Buzalaf[4] (0000-0002-59853951), Augusto Cesar Rodrigues de Souza[3] (0000-0001-5590-3045), Flavia Levy[2,3] (0000-0002-4912-5272)

[1] Departamento de Odontopediatria, Ortodontia, e Saúde Coletiva, Faculdade de Odontologia de Bauru, Universidade de São Paulo, Bauru, São Paulo, Brasil.
[2] Hospital de Reabilitação de Anomalias Craniofaciais, Universidade de São Paulo, Bauru, São Paulo, Brasil.
[3] Faculdade de Pós-graduação em Odontologia, UNICPO, Bauru, São Paulo, Brasil.
[4] Departamento de Ciências Biológicas, Faculdade de Odontologia de Bauru, Universidade de São Paulo, Bauru, São Paulo, Brasil.

Para a reabilitação das fissuras lábiopalatinas são realizadas cirurgias plásticas primárias nos primeiros meses de vida do paciente, porém o tecido cicatricial formado promove uma restrição no crescimento craniofacial, promovendo regiões de assimetriasfacial. Pensando na qualidade de vida do paciente, alternativas terapêuticas menos invasivas estão sendo exploradas. Este estudo investigou o uso do ácido hialurônico (AH) como uma alternativa promissora para preencher lábios reparados cirurgicamente. Uma paciente de 29 anos, com fissura lábiopalatina reparada, apresentou queixa de assimetria labial mesmo após intervenções cirúrgicas anteriores. No exame físico, foram observadas áreas de retração na mucosa do lábio superior e a presença de uma cicatriz unilateral esquerda. Após antissepsia e anestesia local, a paciente recebeu injeção de 0,8 ml de AH (RENNOVA LIFT@). Marcas foram feitas nos lábios superior e inferior, identificadas como pontos A, B, C. Uma agulha foi inserida superficialmente no ponto A para dar acesso à cânula, e a subcisão foi realizada, seguida pela injeção de AH em retroinjeção. Para a região B, foi feito retroinjeção de AH para corrigir a assimetria do arco do cupido, enquanto na região C foi aplicado um boulus. Após o procedimento, observou-se melhora na arquitetura labial, sem complicações significativas. Outro estudo semelhante, constatou que o procedimento foi capaz de melhorar a assimetria labial e o perfil labial e perioral do paciente. No entanto, intervenções adicionais de preenchimento associadas à subcisão são recomendadas devido à resistência local percebida durante o procedimento. A técnica de reestruturação labial com preenchimento de AH, empregada neste estudo, demonstrou ser um método seguro e de fácil aplicação para profissionais experientes e, além disso, representa uma alternativa terapêutica aos procedimentos cirúrgicos para pacientes com fissura labiopalatina.

Colocação de um bioestimulador de ácido poli-l-láctico e preenchimento labial com ácido hialurônico: relato de caso

José Rafael Fermín Ureña[1] (000-0003-4690-5895), Letícia Liana Chihara[2] (0000-0002- 7804-6514), Luís Fernando Azambuja Alcalde[2] (0000-0003-1640-1653), Tayna CarliniGonçalves[3] (0009-0005-6222-8419), Eladio Antonio Castro Núñez[3] (0009-0002-2719- 9921), Eduardo Sant'Ana[4] (0000-0001-5994-5453)

[1] Mestrando do Departamento de Cirurgia, Estomatologia, Patologia e Radiologia, Faculdade de Odontologia de Bauru, Universidade de São Paulo, Bauru, São Paulo, Brasil
[2] Departamento Cirurgia e Traumatologia Bucomaxilofacial, Faculdade do Centro Oeste Paulista, Piratininga, São Paulo, Brasil
[3] Especialização em Cirurgia e Traumatologia Bucomaxilofacial, Faculdade do Centro Oeste Paulista -FACOP, Piratininga, São Paulo, Brasil
[4] Departamento de Cirurgia, Estomatologia, Patologia e Radiologia, Faculdade de Odontologia de Bauru, Universidade de São Paulo, Bauru, São Paulo, Brasil

O envelhecimento facial é um processo natural que ocorre ao longo do tempo e está associado a várias mudanças na pele e nos tecidos subjacentes. Essas transformações podem ser influenciadas por uma combinação de fatores genéticos, estilo de vida, exposição ao sol e outros. Os lábios têm uma importância estética na face, melhorando a atratividade do rosto como um todo. Os defeitos nesta área têm implicações significativas funcionais e cosméticas. Este estudo tem como objetivo relatar um caso clínico de uma paciente, leucoderma, de 62 anos de idade, tabagista com transtorno de depressão pela aparência física. A Paciente relatava que tinha um aspecto físico muito envelhecido e procurava um aprimoramento estético. Foi realizado uma avaliação minuciosa e proposto um plano de tratamento para melhorar a qualidade da pele, utilizando um frasco de 210 mgdo Elleva e no lábio superior e inferior injetou-se uma seringa 1 ml de ácido hialurônico, para obter uma reversão e volume labial. O bioestimulador de colágeno Elleva é composto por um polímero sintético de Ácido Poli-L-Láctico (PLLA) biocompatível e biodegradável. Com capacidade de estimular a produção de novo colágeno na pele, revertendo os efeitos do envelhecimento facial. Enquanto isso, os preenchedores de ácido hialurônico são capazes de melhorar a aparência geral dos lábios. Algumas revisões sistemáticas comprovam a segurança e tolerabilidade do organismo frente ao uso do ácido hialurônico. Desta maneira poder cumprir com as expectativas da paciente, melhorando a qualidade da pele, ajudando na produção de colágeno e criando uma maior confiança e bem-estar emocional. Decorridos 4 meses de acompanhamento da aplicação do bioestimulador e do ácido hialurônico, a paciente apresentou uma melhora significativa na qualidade da pele e uns lábios mais hidratados e harmônicos.

Crescimento facial em um paciente com fissura transforame bilateral tratado com o protocolo de palatoplastia em dois estágios

Roberta Costa e Silva[1] (0009-0001-5880-3960), Terumi Okada Ozawa[2] (0000-0002- 1051-8140), Shana Rufino[1] (0009-0000-1839-7833), Kamila Machado[1] (0000-0001- 5819-6550), Felícia Miranda[1] (0000-0002-4015-0623), José Fernando Castanha Henriques[1] (0000-0001-6546-1631)

[1] Departamento de Ortodontia, Faculdade de Odontologia de Bauru, Universidade de São Paulo, Bauru, São Paulo, Brasil
[2] Hospital de Reabilitação de Anomalias Craniofaciais, Universidade de São Paulo, Bauru, São Paulo, Brasil

A queiloplastia e a palatoplastia são os procedimentos reparadores primários na reabilitação da fissura labiopalatina. São cirurgias que corrigem o defeito morfológico provocado pela fissura nas regiões de lábio e palato, visando melhorar a estética facial e possibilitar o correto desenvolvimento da respiração, deglutição e fala. Todavia, a tensão provocada pela fibrose do tecido cicatricial tem impacto negativo sobre o crescimento maxilar. Buscando reduzir este efeito, foi criado um protocolo de fechamento do palato anterior em dois estágios. Este estudo tem por objetivo descrever o protocolo de palatoplastia em dois estágios através do relato do caso de uma paciente do sexo feminino com fissura transforame incisivo bilateral. Aos 3 meses de vida foi realizada queiloplastia e palatoplastia anterior no lado de fissura de maior amplitude, empregando as técnicas de Spina e Hans Pichler, respectivamente. Aos 5 meses de idade, as mesmas cirurgias foram realizadas do outro lado. Aos 12 meses foi realizado o fechamento do palato posterior utilizando a técnica de Sommerled. Aos 4 anos de idade e aos 5 anos e 4 meses foram realizadas queiloplastia em tempo definitivo pela técnica de Spina e alongamento de columela pela técnica de Millard, respectivamente. Aos 7 anos de idade, a paciente exibe uma face harmônica com perfil levemente convexo, bom formato dos arcos dentários e índice Bilateral grau 2. O resultado do protocolo de palatoplastia em dois estágios empregado neste caso mostrou-se satisfatório, bem como o crescimento nos pontos de vista facial e oclusal. Entretanto, acompanhamento até o final do crescimento é necessária. A literatura referente a avaliação longitudinal do crescimento facial em pacientes com fissura transforame bilateral submetidos ao protocolo de palatoplastia em dois estágios ainda é limitada, e a publicação de mais estudos se faz necessária para esclarecer seus reais benefíciosna reabilitação destes pacientes.

Fomento: CAPES (88887.840182/2023-00)

Elevação do assoalho nasal para instalação de implante em paciente com fissura labiopalatina

Marina Sebaio Vianna[1] (0000-0003-1619-9512), Flávio Monteiro Amado[1] (0000-0001-8891-5309), Regina Magrini Guedes de Azevedo[1] (0000-0002-8921-4587)

[1] Hospital de Reabilitação de Anomalias Craniofaciais, Seção de Reabilitação Clínica Integrada, Setor Prótese Dentária, Universidade de São Paulo, Bauru, São Paulo, Brasil

Fissura labiopalatina é a má formação mais comum na face de recém-nacidos, caracterizada pela falha na fusão anatômica dos processos faciais, entre a 4ª e a 12ª semana da gestação. Pode envolver o lábio, rebordo alveolar e palato, sendo elas unilateral ou bilateral, completas ou incompletas, e apresentar consequências à estrutura maxilar, aparência estética, fala, alimentação e deglutição. Para a reabilitação dos pacientes com fissura é necessária abordagem multidisciplinar entre medicina, odontologia, fonoaudiologia, psicologia, enfermagem e serviço social, sendo a reabilitação protética uma etapa final da reabilitação odontológica. Devido à falha óssea na região anterior que envolve a fissura, os pacientes são comumente submetidos a enxertos ósseos seguidos de instalações de implantes. Tendo como objetivo relatar um caso e discutir a viabilidade da elevação do soalho nasal para instalação de implantes na região anterior da maxila, foi realizada uma revisão de literatura nas bases de dados Scopus, Scielo e PubMed com artigos em inglês e português. E, também, relatado um caso feito no Hospital de Reabilitação de Anomalias Craniofaciais (HRAC-USP), por meio do protocolo fotográfico e do prontuário, de uma paciente de 35 anos com fissura pré-forame unilateral direita completa, em que após tratamento ortodôntico foi realizado enxerto secundário retirado da crista ilíaca para correção da fístula buconasal direita, em seguida, após constatação por meio de exame radiográfico, enxerto ósseo complementar em bloco do ramo da mandíbula e levantamento do assoalho nasal para reabilitação com implante dentário hexágono externo (3,3x11,5mm) na região do dente 12 e cimentação da prótese unitária. O acompanhamento ocorreu 1 ano e 10 anos após a instalação protética, onde foram feitos exames radiográficos para confirmar a adaptação e osseointegração do implante que apresentaram padrões satisfatórios indicando a viabilidade e sucesso do procedimento de escolha.

Manifestações Orais em Pacientes Oncológicos durante NADIR: Série de Casos e Abordagem Interdisciplinar

Isabela Lorrane Mota do Nascimento[1] (0009-0005-6359-9086), Mailon Cury Carneiro[1] (0000-0003-3952-6002), Raquel D'Aquino Garcia Caminha[2] (0000-0002-8361-3894), Paulo Sérgio da Silva Santos[1] (0000-0002-0674-3759).

[1] Departamento de Cirurgia, Estomatologia, Patologia e Radiologia, Faculdade de Odontologia da Universidade de São Paulo

[2] Hospital Estadual de Bauru, Faculdade Método de São Paulo.

Após a quimioterapia (QT), o período de NADIR representa o momento em que as contagens sanguíneas de um paciente caem ao seu nível mais baixo, resultando em uma imunossupressão significativa. Este período pode desencadear manifestações orais complexas, exigindo uma abordagem interdisciplinar. Exames laboratoriais, especialmente o hemograma, são essenciais para avaliar o grau de imunossupressão e o risco de sangramento, além de determinar o tipo de abordagem odontológica necessária. Esta série relata três casos de pacientes, dois do sexo feminino e um do masculino, com idades entre 43 e 69 anos, que desenvolveram manifestações orais graves durante o período de NADIR. No caso-1, paciente com Leucemia Linfoblástica Aguda, foram observados coágulos extensos nas mucosas jugais e uma baixa contagem plaquetária, requerendo cuidados específicos, como a suspensão de próteses dentárias, lavagem intraoral com ácido tranexâmico e alteração da dieta (líquida e fria). No caso-2, a paciente com Leucemia Mieloide Aguda apresentou petéquias, equimoses e pequenos pontos hemorrágicos na língua, além de mucosite grau 1, que foi tratada com sucesso por meio de laserterapia. No caso-3, a paciente com Leucemia Mieloide Aguda apresentava previamente gengivite localizada, que no período de NADIR evoluiu com hemorragia, além de mucosite grau 1 e candidíase pseudomembranosa, sendo tratadas respectivamente com ácido tranexâmico tópico, laserterapia e antifúngico sistêmico. Todos os pacientes apresentaram petéquias e equimoses pelo corpo e pancitopenia, indicando o período de NADIR. Esses casos destacam a complexidade das manifestações orais em pacientes oncológicos durante o período de NADIR pós-QT, enfatizando a importância da integração de oncologistas e cirurgiões-dentistas para uma abordagem eficaz e segura, minimizando complicações e melhorando a qualidade de vida dos pacientes.

Fomento: CAPES (001)

Semana do Sono: uma atividade de extensão da USP Bauru em conjunto com a Associação Brasileira do Sono

Marcela Cristina Garnica Siqueira[1,2] (0000-0002-7471-7093), Leide Vilma Fidélis da Silva[1] (0000-0002-1257-1316), Caio Augusto Imai[2] (0009-0002-8992-0438), Sergio Henrique Kiemle Trindade[1,3] (0000-0002-7642-0146), Ivy Kiemle Trindade Suedam[1,2] (0000-0001-8582-0072)

[1] Unidade de Sono e Imagem Funcional, Laboratório de Fisiologia, Universidade de São Paulo, Hospital de Reabilitação de Anomalias Craniofaciais, Bauru, SP, Brasil

[2] Departamento de Ciências Biológicas, Faculdade de Odontologia de Bauru, Universidade de São Paulo, Bauru, SP, Brasil

[3] Departamento de Odontopediatria, Ortodontia e Saúde Pública, Faculdade de Medicina de Bauru, Universidade de São Paulo, Bauru, SP, Brasil

A Semana do Sono é um evento nacional realizado pela Associação Brasileira do Sono (ABS). No campus da Universidade de São Paulo (USP) de Bauru este evento de extensão universitária é coordenado pela Unidade de Estudos do Sono – Fisiologia da FOB e HRAC. A Semana do Sono teve por objetivo conscientizar a população sobre a importância do sono à saúde e estímulo de hábitos saudáveis de sono. A programação ocorreu nos dias 12, 13 e 14 de março de 2024. As ações de conscientização a população com entrega das cartilhas e balões ocorreram em 3 locais: no restaurante universitário da Faculdade de Odontologia de Bauru (FOB-USP), no Bauru Shopping e aos motoristas abordados pela Polícia Militar Rodoviária da 1º Cia na Rodovia Marechal Rondon. Além disso, foram realizadas 2 palestras intituladas "A importância de se dormir bem" para o efetivo da Polícia Militar Rodoviária e "Fisiopatologia do Sono e da Apneia Obstrutiva do Sono" aberta a população e alunos da FOB-USP. Outra atividade foi a visita o laboratório de polissonografia (FOB-USP) onde foi demonstrado o exame de polissonografia aos alunos de graduação dos 3 cursos do Campus da USP de Bauru e realizada a polissonografia em 3 voluntários. Também foram cedidas 4 entrevistas para a TV-USP, 2 para TV TEM-Bauru ao vivo e 1 para o PET Fonoaudiolgia. Foram distribuídas 430 cartilhas e 200 balões, e participaram aproximadamente 150 voluntários. De maneira direta foram atingidas aproximadamente 1000 pessoas, totalizando 15 horas de atividades. O evento permitiu a integração entre os alunos de graduação e pós-graduação da USP e comunidade bauruense, assim como, a promoção de saúde, por meio da conscientização sobre a importância do sono para a saúde e qualidade de vida. Conclui-se que as ações foram efetivas no atendimento à população e no planejamento para curricularização das atividades nas disciplinas dos cursos de Medicina (Sistemas Orgânicos Integrados), Odontologia (Fisiologia II) e Fonoaudiologia (Anatomofisiologia).

Fomento: Associação Brasileira do Sono (ABS) e PUB-USP

Superando desafios na Ortodontia Interceptora: caninos superiores ectópicosem paciente com Síndrome de Down

Ana Luiza Bogaz Debortolli[1], Ana Clara Ferdin[1], Leticia Maria Pereira Teixeira Fitipaldi[1], Daniela Rios Honório[1], Franciny Querobim Ionta[1,2], Danilo Furquim Siqueira[3].

[1] Departamento de Odontopediatria, Ortodontia e Saúde Coletiva da Faculdade deOdontologia de Bauru, Universidade de São Paulo

[2] Departamento de Odontologia, Universidade de Marília, São Paulo, Brasil

[3] Mestre e Doutor em Ortodontia pela FOB-USP e Professor coordenador do curso de Ortodontia Infantil no Instituto Cecília Veronesi, Bauru, São Paulo

Anomalias dentárias referem-se a irregularidades na forma, tamanho, número ou posição dos dentes, podendo surgir ao longo da vida, afetando tanto os dentes decíduos quanto os permanentes. Em crianças com Síndrome de Down, a prevalência dessas anomalias é alta, atingindo cerca de 90% dos casos. Entre essas anomalias, a ectopia de caninos permanentes superiores é frequentemente observada durante a fase de dentadura mista, demandando um manejo cuidadoso. Diante desse cenário, o objetivo desse trabalho é relatar um caso clínico de uma paciente com Síndrome de Down apresentando ectopia dos caninos superiores, destacando os desafios encontrados não apenas no manejo comportamental da paciente, mas também na intervenção odontológica diante de um prognóstico incerto. A paciente, 8 anos de idade, compareceu ao curso de Ortodontia Interceptora com a queixa de dentes tortos. A radiografia panorâmica revelou a ectopia dos caninos superiores permanentes, com suas coroas sobrepondo as raízes dos incisivos laterais. Constatou-se também uma severa atresia maxilar. Apesar da desadaptação comportamental da paciente em relação ao tratamento, foram utilizadas técnicas de condicionamento, as quais foram eficazes. O tratamento incluiu extração dos caninos decíduos superiores e disjunção maxilar com o dispositivo expansor Hyrax em leque. Observou-se uma melhora significativa na trajetória irruptiva dos dentes 13 e 23, permitindo sua correta inserção no rebordo maxilar. Conclui-se que a Ortodontia Interceptora aproveita o crescimento craniofacial em favor do paciente desempenhando um papel crucial no diagnóstico e tratamento precoce de problemas ortodônticos. Um manejo adequado desses pacientes possibilita intervenção precoce, assegurando a colaboração para o sucesso do tratamento, resultando em uma abordagem terapêutica mais eficaz e rápida.

Técnica de higiene oral no pós-operatório de paciente submetido a procedimento cirúrgico com retalho de Abbé-Estlander

Maria Cecília de Azevedo[1] (0009-0000-2876-2136), Bruno Mariano Ribeiro Braga[1] (0000- 0003-4312-8170), Wgo Gabriel Damaceno Santana[1] (0000-0002-6682-6169), Telma Vidotto de Sousa Brosco[1] (0000-0002-8205-8569), Lucimara Teixeira das Neves[1,2] (0000-0003-4137-0334), Renata de Almeida Pernambuco[1]

[1] Hospital de Reabilitação de Anomalias Craniofaciais, Universidade de São Paulo,Bauru, São Paulo, Brasil
[2] Faculdade de Odontologia de Bauru, Universidade de São Paulo, Bauru, São Paulo,Brasil

Do nascimento até a vida adulta de um indivíduo que nasce com fissura labiopalatina são necessárias intervenções cirúrgicas e ambulatoriais para sua completa reabilitação. As correções cirúrgicas estéticas exigem um planejamento minucioso e individual para cada paciente. No presente relato de caso, o paciente havia retornado ao hospital para realizar cirurgia de queiloplastia secundária. Após avaliação da equipe, houve indicação para a realização de intervenção cirúrgica com retalho de Abbé-Estlander, protocolo em que o paciente fica em média 10 dias com o retalho de lábio superior suturado no lábio inferior para restabelecer estética da vermelhidão do lábio, selamento labial adequado e corrigir hipertrofia cicatricial. Durante este tempo o paciente permanece em internação hospitalar para controle da região operada até que nova intervenção cirúrgica seja realizada para liberar a sutura realizada entre os dois lábios e obter o resultado. Durante este período, alimenta-se apenas de líquidos por meio de um canudo. Diante da impossibilidade de realizar a higiene dentária de maneira convencional, houve a necessidade de criar um método para manutenção da saúde bucal. Para realizar a higiene durante este período foi escolhida a clorexidina 0,12%. Para aplicação e posterior sucção do produto foram confeccionados dois artefatos iguais, um para aplicação da clorexidina e outro para sugar o excesso ao final do processo. Estes, eram constituídos de uma seringa de 20ml acoplada em uma sonda de aspiração número 10, que era introduzida na cavidade oral no pequeno espaço que não estava suturado. Aplicava-se 10 ml de clorexidina 0,12%, para o paciente realizar bochecho uma vez ao dia, durante cinco dias, com pausa nos dois dias subsequentes e repetição do procedimento nos últimos três dias. Ao final, concluiu-se que a técnica melhorou o hálito e refrescância bucal, além de manter boa higiene oral que pode ser constatada durante a segunda intervenção cirúrgica de liberação da sutura.

Fomento: CAPES, nº 88887.838136/2023-00

Uso da esterofotogrametria para avaliação de reabilitação protética em paciente com displasia ectodérmica.

Yana Cosendey Toledo de Mello Peixoto[1] (0000-0002-0527-2158), Isabela do Carmo Custodio[1] (0000-0003-0995-7696), Natalino Loureço Neto[1] (0000-0003-3460-3144), Daniela Rios Honório[1] (0000-0002-9162-3654), Eloá Cristina Passucci Ambrosio[2] (0000-0003-2322-3832), Thais Marquini de Oliveira Valarelli[1,2] (0000-0003-3460-3144)

[1] Departamento de Odontopediatria, Ortodontia e Saúde Coletiva, Faculdade de Odontologia de Bauru, Universidade de São Paulo, Bauru, São Paulo, Brasil
[2] Hospital de Reabilitação de Anomalias Craniofaciais Universidade de São Paulo, Bauru, São Paulo, Brasil

A displasia ectodérmica faz parte de um grupo de doenças ou síndromes que têm em comum evidências de defeitos no desenvolvimento normal de dois ou mais tecidos derivados do ectoderma. É uma doença relativamente rara, caracterizada por hipotricose, hiperqueratose palmo plantar e distrofia ungueal. Na região bucal, são achados comuns nesses pacientes, hipodontia, oligodontia ou anodontia. A reabilitação de pacientes com displasia ectodérmica é extremamente desafiadora. A análise morfológica facial em crianças tem grande importância para realizar diagnóstico, planejamento e avaliar procedimentos reabilitadores acompanhando seu crescimento e desenvolvimento. Neste relato de caso um paciente de 11 anos, portador de displasia ectodérmica foi reabilitado com próteses parciais removíveis na clinica de Odontopediatria da FOB-USP. Foram realizadas capturas das imagens faciais 3D com o equipamento de estereofotogrametria portátil Vectra H2 (Canfield Scientific, USA), antes e após a instalação das próteses. Três capturas consecutivas foram executadas pelo operador em um breve intervalo de tempo e, posteriormente, o software agrupou automaticamente as três capturas em uma única imagem 3D. O participante permaneceu sentado com expressão facial relaxada e a boca fechada. Os olhos das crianças permaneceram abertos. As imagens foram avaliadas por meio do um software (Mirror Medical Imaging software, Canfield Scientific Inc., USA). Foram avaliadas as proporções faciais, ângulos faciais e a sobreposição facial 3D-3D. Este método de análise oferece dados quantitativos e qualitativos das alterações faciais resultantes do tratamento, informações estas que não são relatadas precisamente sem o uso desta tecnologia, além de proporcionar uma visão futura do crescimento do paciente. Conclui-se que o uso da estereofotogrametria fornece uma análise precisa e abrangente da facede crianças, oferecendo um método inovador na avaliação de resultados de reabilitações imediatas e futuras.

Fomento: FAPESP (2022/12552-7)

37º COB

CONGRESSO ODONTOLÓGICO DE BAURU

PROFª DRª LINDA WANG

15 A 18 DE MAIO DE 2024

Harmonização Orofacial e Pacientes com Necessidades Especiais

APRESENTAÇÃO PAINEL - GRADUAÇÃO
PESQUISA/REVISÃO SISTEMÁTICA

A perspectiva de uma amostra de pacientes portugueses sobre a utilização da inteligência artificial na odontologia

Marcelo José Palma Fernandes[1] (0009-0006-2867-9483), Julio Ruiz Marrara[1,2] (0000-0002- 2072-4220), Ana Catarina Mota de Matos[1] (0009-0002-3881-9049), Camila Tirapelli[2] (0000- 0001-5020-6515)

[1] Faculdade de Medicina Dentária da Universidade do Porto, Universidade do Porto, Porto, Portugal
[2] Departamento de Materiais Dentários e Prótese, Faculdade de Odontologia de Ribeirão Preto, Universidade de São Paulo, Ribeirão Preto, São Paulo, Brasil

Este trabalho descreve uma análise de um questionário aplicado aos pacientes da clínica da Faculdade de Medicina Dentária da Universidade do Porto (FMDUP) para avaliar suas atitudes, crenças e expectativas sobre o uso da inteligência artificial (IA) na Odontologia. O estudo incluiu revisão literária, desenvolvimento e validação do questionário, avaliação de fiabilidade através de teste-reteste e consistência interna, e aplicação do questionário. A amostra final contou com 400 pacientes, dimensionada para estimar respostas com erro máximo de 5%, nível de confiança de 95%, e potência de teste acima de 80%. Os resultadosmostram um reconhecimento moderado do papel da IA na saúde e uma preferência pela avaliação humana sobre a automática, apesar de uma percepção de maior precisão da IA. Há preocupações éticas e financeiras significativas sobre a IA na prática odontológica. A maioria (59,75%) dos pacientes considera ter um conhecimento médio ou avançado sobre IA, com 85,5% utilizando IA diariamente e 73,5% cientes de que a IA usa seus dados pessoais. Além disso, 20,5% acreditam na alta segurança da IA para uso diário. Embora 60,66% estejam preocupados com a avaliação automatizada de imagens radiográficas sem intervenção humana, 63,16% ainda preferem análises feitas por dentistas. Uma forte crença (70,73%) na capacidade da IA de prevenir diagnósticos errôneos é evidente, mas 76,2% acreditam que a IA deve complementar o diagnóstico humano. A maioria (88,32%) acha que os humanos devem manter a responsabilidade sobre as decisões clínicas, mesmo com auxílio da IA. O estudo também revela preocupações financeiras, com 75,63% prevendo um aumento no custo dos exames radiográficos devido à IA, enquanto 82,58% acreditam que a IA pode reduzir o tempo de espera pelos resultados. O estudo apresenta uma visão geralmente positiva da integração da IA na prática odontológica, mas com ressalvas importantes quanto à responsabilida de ética e ao custo.

Abordagem epidemiológica do perfil clínico de indivíduos submetidos ao enxerto ósseo alveolar secundário de 2018 a 2022

Angela Aparecida de Oliveira Gonzalez[1] (0009-0001-1931-6684), Lucimara Teixeira das Neves [1,2] (0000-0003-4137-0334), Rafael Carneiro Ortiz[2] (0000-0002-2794-0460)

[1] Departamento de Ciências Biológicas, Faculdade de Odontologia de Bauru, Universidade de São Paulo, Bauru, São Paulo, Brasil.
[2] Programa de Pós-graduação em Ciências da Reabilitação, Hospital de Reabilitação de Anomalias Craniofaciais, Universidade de São Paulo, Bauru, São Paulo, Brasil.

O enxerto ósseo alveolar secundário (EOAS) é um protocolo de reabilitação usado em indivíduos que apresentam fissura labial com ou sem fissura palatina não-sindrômica (FL±PNS) unilateral. Apesar de sua relevância, a técnica ainda apresenta índice significativo de insucesso, em virtude de diversos fatores pouco elucidados. Nesse sentido, o objetivo deste estudo foi avaliar os dados epidemiológicos de sujeitos submetidos ao EOAS no HRAC/USP a fim de se delinear o perfil clínico desses indivíduos, e estabelecer um modelo a ser usado nas avaliações de sucesso e insucesso no EOAS. O projeto foi aprovado pelo Comitê de Ética em Pesquisa do HRAC/USP (69437123.6.0000.5441). Foram selecionados sujeitos com FL±PNS unilateral submetidos ao EOAS, entre janeiro de 2018 a dezembro de 2022. Foram excluídos do estudo sujeitos com suspeita de fissura sindrômica, anomalias associadas, tabagistas (incluindo ex-fumantes), pacientes com doenças sistêmicas crônicas e autoimunes, e pessoas com periodontite. Como resultado parcial notou-se uma significativa variação nos seguintes segmentos: Quanto à faixa etária, houve prevalência de sujeitos entre 10 e 14 anos (37,01%), seguida pelos sujeitos entre 15 e 17 anos (23,28%), juntas correspondendo à maioria absoluta dos casos. Dentre esses casos, a predominância estava nas fissuras do tipo transforame unilateral (47,61%), sendo nas fissuras pré-forame unilateral (17,05%). Ademais, as menores porcentagens estavam nas fissuras transforame bilateral (7,07%) e nas fissuras pré-forame bilateral (0,47%). Por fim, o tipo de enxerto mais comum foi o enxerto de mento (74,22%), enquanto o enxerto de crista ilíaca foi o menos frequente (15,38%). O perfil predominante dos indivíduos submetidos ao EOAS tem entre 10 e 14 anos e apresentam fissuras do tipo transforame unilateral com enxertia proveniente do mento. Esses resultados são fundamentais para a elaboração de um modelo de avaliação de sucesso ou fracasso do EOAS nas etapas seguintes do estudo.

Fomento: CNPQ – PIBIC 01/09/2023 a 31/08/2024. Código do projeto: 2023-1794

Análise labial de mulheres jovens com e sem fissura labiopalatina - estudo piloto

Beatriz Santa Maria de Freitas[1] (0009-0003-9698-4250), Yasmin Mayara Justo[2] (0009-0000-2589-5355), Vanessa Ota Nogueira[3] (0000-0002-7626-0031), Maria Carolina Neves[4] (0000-0002-6383-4008), Ana Lúcia Pompéia Fraga da Almeida[5] (0000-0003- 2288-9624), Simone Soares[5] (0000-0003-0811-7302)

[1] Graduanda em Odontologia pela Universidade Sagrado Coração, Bauru, São Paulo
[2] Mestranda em Ciências da Reabilitação do Hospital de Reabilitação de Anomalias Craniofaciais, Bauru, São Paulo
[3] Doutoranda em Ciências da Reabilitação do Hospital de Reabilitação deAnomalias Craniofaciais, Bauru, São Paulo
[4] Mestranda em Ciências da Reabilitação do Hospital de Reabilitação deAnomalias Craniofaciais, Bauru, São Paulo
[5] Departamento de Prótese e Periodontia da Faculdade de Odontologia de Bauru e Hospital de Reabilitação de AnomaliasCraniofaciais, Universidade de São Paulo, Bauru, São Paulo

Indivíduos com fissura labiopalatina (FLP) são estigmatizados e sofrem bullying desde a primeira idade. As cirurgias, a que são submetidos, auxiliam no processo de inserção social, contudo restringem o crescimento da maxila e impactam a estética e o sorriso. As terapias de uma forma geral (cirurgias primárias, rinoplastia, ortognática, próteses), revelam resultados que necessitam ser avaliados sistematicamente. Dessa forma, o objetivo do presente estudo foi comparar as medidas labiais de pacientes do sexo feminino com e sem FLP, a fim de verificar se os resultados obtidos após as terapias são compatíveis com os resultados de um pacientes sem FLP. Pacientes com idade entre 20 e 48 anos foram avaliadas e divididas em 2 grupos: G1: 15 mulheres sem FLP; e G2: 15 mulheres com FLP e que foram submetidas as terapias prévias. Pontos antropométricos foram marcados na face dos pacientes e 3 fotos foram capturadas e costuradas no software VAM (Canfield Scientific) e se transformaram numa imagem em 3D que permitiu a análise de 10 medidas lineares. Teste T para amostras independentes foi aplicado com o nível de significância de 5%. A idade não apresentou diferença estatisticamente significativa e a medida Sn – Sto apresentou valor de P=0,042. Os pacientes com FLP apresentam o lábio superior com alterações significativas, porém após as terapias, apenas a medida linear Sn-Sto apresentou diferença estatisticamente significativa. Apenas a altura cutânea do lábio superior mostrou diferença em relação ao grupo sem FLP, o que mostra, com parcimônia que as terapias, as quais os pacientes com FLP são submetidos, apresenta resultados satisfatórios.

Fomento: FAPESP: 2016/14942-6; FAPESP: 2023/13241-8.

Prevalência das fissuras labiopalatinas e da severidade das deformidades dentofaciais no estado do Rio Grande do Norte

Thiago Victor de Almeida Duarte[1] (0000-0001-5529-6265), Maria Wégila Félix Gomes[1] (0000-0002-2062-9653), Arthur César de Medeiros Alves[1] (0000-0002-4282-4142)

[1] Departamento de Odontologia, Universidade Federal do Rio Grande do Norte, Natal, Rio Grande do Norte, Brasil

Pesquisas epidemiológicas relacionadas às fissuras orais são essenciais para subsidiar políticas públicas de prevenção e tratamento de acordo com a realidade local. Sendo assim, o objetivo deste estudo foi avaliar a prevalência das fissuras orais e a severidade da deformidade dentofacial de pacientes com fissuras labiopalatinas atendidos no Centro de Reabilitação de Fissuras Labiopalatais do Rio Grande do Norte (CREFIRN). A amostra foi composta por prontuários clínicos e modelos dentários de estudo de pacientes portadores de fissuras labiopalatinas atendidos no CREFIRN, no período de 2021 a 2023. As variáveis analisadas foram: sexo, idade, naturalidade, tipo de fissura oral, lateralidade da fissura, presença de síndromes craniofaciais, realização de cirurgias reparadoras e grau de severidade da deformidade dentofacial. Para a avaliação do grau da deformidade dentofacial dos pacientes com fissuras transforame incisivo unilateral e bilateral, foram utilizados os índices Goslon e Bauru, respectivamente. A amostra foi constituída de 144 pacientes, com predominância de crianças do sexo masculino. A fissura transforame incisivo foi a mais prevalente na amostra e nos indivíduos do sexo masculino, enquanto as mulheres mostraram maior prevalência da fissura pós-forame incisivo completa. As fissuras unilaterais foram mais prevalentes, assim como os índices Goslon e Bauru 4, e a maioria das cirurgias plásticasdo lábio e palato foram realizadas na primeira infância. O leste potiguar foi a microrregião do estado com maior prevalência de fissuras labiopalatinas, com maior concentração de casos no município de Natal. Houve uma maior prevalência de fissuras transforame incisivo unilateral não sindrômicas, em recém-nascidos, crianças e jovens do sexo masculino, reabilitados com queiloplastia e palatoplastia na primeira infância, naturais da região leste potiguar. No entanto, é possível a existência de subnotificações.

Prevalência de Hipomineralização Molar Incisivo em crianças com fissura labiopalatina

Wanderson Tosta Junior, Letícia Maria Pereira Teixeira Fitipaldi[1], Daiana da Silva Martins[1], Fabiana Giuseppina Di Campli Regnault[1], Gisele da Silva Dalben[1], Daniela Rios[1]

[1] Departamento de Odontopediatria, Ortodontia e Saúde Coletiva, Faculdade de Odontologia de Bauru, Universidade de São Paulo.

Alterações dentárias são comumente detectadas em crianças com fissura labiopalatina e podem relacionar-se a distúrbios provenientes dos genes da fissura ou até mesmo traumas mecânicos do seu tratamento cirúrgico precoce. Ainda não há muitas evidências na literatura sobre a Hipomineralização Molar Incisivo (HMI) e a sua relação com a fissura labiopalatina. O objetivo desse trabalho foi avaliar a prevalência de Hipomineralização Molar Incisivo em crianças de 6 a 12 anos com fissura labiopalatinae não sindrômicos, caracterizar a sua ocorrência, bem como realizar um comparativo entre os anos de 2000, 2010 e 2015. O estudo foi realizado no Hospital de Reabilitação de Anomalias Craniofaciais em Bauru (HRAC). A amostra total foi de 478 crianças, 350crianças nascidas em 2000, 106 em 2010 e 22 em 2015. Foram analisadas as documentações fotográficas destes pacientes dos 6 aos 12 anos, do sistema digital do Hospital por 2 examinadores previamente calibrados, utilizando o índice de Ghanim ampliado para HMI. Também foram coletados dados de gênero, idade, grau de severidade do defeito e tipo de fissura, conforme a classificação de Spina. A análise estatística foi realizada utilizando regressão linear múltipla e teste qui-quadrado. A prevalência geral de HMI foi de 11%, não demonstrando aumento significativo ao longo do tempo (2000/12,6%, 2010/5,7% e 2015/13,6% - p>0,05). Observou-se uma maior prevalência dessa condição em molares (5,6%) em comparação com molares e incisivos (1,8% - p=0,001). A fratura pós-irruptiva e a restauração atípica foram as características clínicas mais associadas aos molares (14,2% e 17,9%, respectivamente), enquanto a opacidade demarcada foi a mais comum nos incisivos (98% - p=0,001). Conclui-se que a prevalência da HMI em crianças de 6 a 12 anos com fissura labiopalatina não se alterou com o tempo, apresentando características semelhantes aos dados da Literatura de pacientes sem fissura.

Fomento: CAPES (88887.840189/2023-00)

37º COB

CONGRESSO ODONTOLÓGICO DE BAURU

PROFª DRª LINDA WANG

15 A 18 DE MAIO DE 2024

Harmonização Orofacial e Pacientes com Necessidades Especiais

APRESENTAÇÃO PAINEL - GRADUAÇÃO
CASO CLÍNICO/PROJETO DE EXTENSÃO/REVISÃO DE LITERATURA

Impacto da falta de colaboração ativa do paciente do desfecho terapêutico

Gabriel Leandro de Jesus Santos[1] (0009-0009-0416-4890), Mylena Proença Costa[2] (0000-0002-1396-0233), Karina de Lima Foresto[1], Mariana Schutzer Ragghianti Zangrando[3] (0000-0003-0286-7575), Linda Wang[2] (0000-0001-6308-2769)

[1] Faculdade de Odontologia de Bauru, Universidade de São Paulo, Bauru, São Paulo, Brasil
[2] Departamento de Dentística, Endodontia e Materiais Odontológicos, Faculdade de Odontologia de Bauru, Universidade de São Paulo, Bauru, São Paulo, Brasil
[3] Departamento de Prótese e Periodontia, Faculdade de Odontologia de Bauru,Universidade de São Paulo, Bauru, São Paulo, Brasil

O alcance do sucesso no tratamento odontológico ultrapassa o diagnóstico preciso e qualidade técnica. Fatores como a adoção de um planejamento individualizado pautado no cuidado centrado na pessoa, comunicação e colaboração ativa do paciente são essenciais ao desfecho terapêutico. Paciente do sexo feminino, 13 anos, estudante, se apresentou com queixa de dor no dente 16. No exame intraoral, apresentava acúmulo de placa generalizado, gengivite e presença de cálculo acentuado nos dentes posteriores no lado direito(faces vestibulares, linguais e oclusais). Dente 16 com restauração provisória e necessidade de tratamento endodôntico. Na anamnese relatou deficiência nos hábitos de higiene oral por motivos de dor (dente 16) e desmotivação. Foi realizado o encaminhamentopara a clínica de endodontia para o tratamento do dente 16 concomitantemente à profilaxia completa e raspagem por ultrassom, complementada com curetas manuais. Instruções detalhadas de higiene e dieta foram dadas e reforçadas em todas as sessões. Embora diferentes técnicas de comunicação e estratégias individualizadas tenham sido adotadas para incentivar a colaboração da paciente, esta se demonstrou descompromissada, não aderindo ao tratamento e faltando aos retornos. Em consulta de controle após 3 meses, continuou apresentando higiene oral deficiente e tratamento endodôntico do dente 16 a ser realizado. A falta de colaboração do paciente caracteriza um desafio frequente e significativo para a eficácia terapêutica. Essa conduta pode estar associada a consequências adversas, incluindo progressão da doença, falha na resolução dos sintomas e comprometimento dos resultados a longo prazo. Nesse contexto, a interação e atuação simultânea profissional-paciente se torna imperativa para o alcance e manutenção da saúdebucal.

Manejo de envelhecimento facial com fios de PDO associado a outras técnicas de Harmonização Orofacial: relato de caso

Anna Sophia Bertolini de Mello[1], Elizandra Paccola Moretto de Almeida[2,3] (0000-0003-4890-2591)

[1] Graduanda, Faculdade de Odontologia de Bauru, Universidade de São Paulo, Bauru, São Paulo,Brasil

[2] Harmonização Orofacial, Instituto Mondelli de Odontologia, Instituto Mondelli, Bauru, São Paulo, Brasil

[3] Departamento de Ciências Biológicas, Faculdade de Odontologia de Bauru,Universidade de São Paulo, Bauru, São Paulo, Brasil

O envelhecimento facial traz algumas alterações clínicas que se caracterizam pela flacidez da pele, queda dos compartimentos de gordura, afrouxamento muscular e reabsorção óssea, resultando na quadralização da face. Os fios de polidioxanona (PDO) possibilitam reverter esses sinais do envelhecimento. É um procedimento minimamente invasivo, com diferentes apresentações e funções, podendo ser usados como preenchedores, estimulantes de colágeno e para tracionamento ou *lifting* facial. O presente estudo objetiva relatar um caso clínico de manejo de envelhecimento facial com o uso de 4 tipos de fios de PDO, associados a toxina botulínica e ácido hialurônico. Paciente do sexo feminino, 58 anos, buscou atendimento em clínica particular na especialidade de Harmonização Orofacial, visando melhorar os sinais do envelhecimento. A princípio, aplicou-se toxina botulínica na testa, glabela, região periorbital e levantador do lábio superior direito, pois a paciente tinha uma assimetria de sorriso. Após 15 dias, foi realizado o controle da toxina e preenchimento com ácido hialurônico nas olheiras, refinamento no nariz, lábios, sulco nasolabial e “código de barras”. Posteriormente, 3 fios do tipo parafuso foram instalados na glabela, 6 na região perioral, 8 espiculados nas laterais da face para tracionamento dos compartimentos de gordura e 2 fillers para preenchimento das olheiras. Durante a proservação, o resultado foi satisfatório, pele com textura mais resiliente, linhas preenchidas e aspecto de lifting facial. Conclui-se que com adequado planejamento e conhecimento da anatomia, os fios de polidioxanona proporcionam bons resultados podendo ser aplicados em diferentes áreas e planos faciais de forma segura, gerenciando integralmente os sinais do envelhecimento, podendo associa-los a outras técnicas da harmonização orofacial.

Reversão de preenchimento labial com hialuronidase: relato de caso

Maria Eduarda Basso[1] (0009-0001-4160-0358), Isabela Kutne Reder[2] (0009-0004-0561-8632)

[1] Departamento de Odontologia, Universidade Estadual de Maringá, Maringá, Paraná
[2] Departamento de Odontologia, Faculdade São Leopoldo Mandic, São Paulo, São Paulo

A busca por estética aumenta cada dia mais, dessa forma maior é a procura por tratamentos de Harmonização Orofacial, observada na prática clínica. Consequentemente, eventos adversos têm aumentado significativamente. O objetivo desse trabalho é ilustrar um caso clínico no qual foi realizado a remoção de preenchimento labial, com hialuronidase, seguido de um preenchimento labial satisfatório. Uma paciente do gênero feminino, de 27 anos, procurou a profissional pois estava insatisfeita com o resultado do preenchimento labial, feito por outro profissional, onde o lábio estava com excesso de produto e completamente fora da anatomia. O tratamento se iniciou com aplicação de hialuronidase, para a degradação do ácido hialurônico. No dia seguinte foi feito uma segunda aplicação de hialuronidase. A paciente retornou ao consultório após três dias e o lábio estava em condições de receber novamente o preenchimento labial, nesse dia foi realizado o procedimento. A paciente retornou após 6 meses para reavaliação do preenchimento labial. O resultado obtido foi de uma estética satisfatória, atendendo as expectativas e solucionando as queixas da paciente.A hialuronidase é uma endoglicosidase que decompõe o ácido hialurônico em monossacarídeos pela quebra de suas ligações glicosídicas, além disso, também decompõe outros mucopolissacarídeos ácidos no tecido conjuntivo. Essa desativação da atividade anti-hialuronidase ocorre em diferentes tempos no plasma ou tecido subcutâneo e os resultados sobre esses números ainda não foram testados em humanos sendo um uso “off label”. Concluímos que além de dominar a prática e saber fazer o procedimento, o profissional deve ter conhecimento para solucionar qualquer evento adverso e que reconhecer a anatomia é imprescindível para realizar o preenchimento labial.

Rinomodelação com ácido hialurônico: um relato de caso.

Maria Clara Minelo[1], Ana Giulia Lenci Paccola[1], Marilia Afonso Rabelo Buzalaf[1]

[1] Departamento de Ciências Biológicas, Faculdade de Odontologia de Bauru, Universidadede São Paulo, Bauru, São Paulo, Brasil

Os avanços tecnológicos e o refinamento nas técnicas de aplicação dos injetáveis à base deácido hialurônico revolucionaram a abordagem estética nasal. A rinomodelação com Ácido hialurônico surgiu como uma alternativa rápida, eficaz e segura, devido à alta biocompatibilidade e reversibilidade do biomaterial. Ademais, é dispensável o afastamento das atividades cotidianas e os resultados são comparáveis aos da rinoplastia. O foco do procedimento é a correção de deformidades da ponta, dorso e columela. A paciente M.A, 25 anos, sexo feminino, tinha como queixa a queda da ponta do nariz, principalmente ao sorrir, e seu formato arredondado. Para o seu caso, foi indicada a aplicação do ácido hialurônico em pontos estratégicos no nariz, com o objetivo de melhorar seu perfil. Para o procedimento, foram utilizados os seguintes materiais: seringa de insulina com agulha acoplada e lidocaína sem vasoconstritor para a anestesia, ácido hialurônico de alta reticulação (E.P.T.Q Lidocaine 500), cânula de 25g e agulha de pertuito 22g. Foram depositados 0,7ml em diferentes áreas do nariz. Sendo 0,2ml na base, 0,2ml em retroinjeção na columela, 0,1ml no dorso e 0,2ml naponta. O nariz apresenta particularidades que o tornam uma das subunidades mais desafiadoras para preenchimentos e conforme o número de pacientes submetidos a esses procedimentos aumenta, também cresce a incidência de efeitos adversos associados. Outrora, a rinomodelação se torna segura quando: a técnica do procedimento e a escolha e quantidade do material são empregados adequadamente. Desta forma, conclui-se que a rinomodelação com ácido hialurônico pode promover resultados naturais, de forma segura, eficaz e minimamente invasiva.

Tratamento e planejamento odontológico cirúrgico-reabilitador em paciente com querubismo - relato de caso

Gabriel Tonetti[3] (0009-0008-0237-2664), Delson João da Costa[2] (0000-0001-7622- 6469), Giselle Emilãine da Silva Reis[1] (0000-0001-8405-4062), Rafaela Scariot[2] (0000-0002-4911- 6413), Isla Ribeiro de Almeida[2] (0000-002-1890-9365), Yasmine Mendes Pupo[1] (0000-0003- 4755-7191)

[1] Departamento de Odontologia Restauradora, Programa de Pós-graduação na Universidade Federal do Paraná, Curitiba, Paraná, Brasil

[2] Departamento de Estomatologia, Residência em Cirurgia e Traumatologia Buco Maxilo Faciais, Programa de Pós-graduação na Universidade Federal do Paraná, Curitiba, Paraná, Brasil

[3] Curso de Odontologia, Setor Ciências da Saúde da Universidade Federal do Paraná, Curitiba, Paraná, Brasil

O querubismo é uma doença intraóssea hereditária, na qual o tecido ósseo regular é substituído por tecido fibroso celular, gerando problemas respiratórios, de visão, fala, deglutição e mal posicionamento grave dos dentes. Paciente masculino, 25 anos, feoderma,apresentou-se à clínica da Especialização de Prótese da Universidade Federal do Paraná (UFPR) com queixa principal a vontade de repor os dentes perdidos. Ao exame extraoral, apresentava deformidade facial, com lesões firmes e rígidas à palpação. Ao exame intraoral, foram encontradas ausências dentárias, inflamação gengival e má oclusão. No exame tomográfico, extensas lesões fibro ósseas em maxila e mandíbula e dentes retidos foram identificados. O tratamento envolveu a exodontia dos dentes 23, 24, 31, 32 e 41 para adaptação das próteses parciais removíveis, dos dentes 34 e 44 por mobilidade e 43 por estarincluso. Visando diminuir o tamanho lesional antes das demais cirurgias, foi realizada aplicação do corticosteroide triancinolona nas lesões intraósseas, obtendo resultado satisfatório apenas na maxila. Por fim foram realizados os procedimentos de curetagem e osteoplastia, associada à crioterapia. No momento o paciente encontra-se na fase de planejamento protético para instalação de implantes para uma prótese *overdenture*. O tratamento do querubismo é relacionado ao nível de comprometimento do paciente, uma vez que a doença possui grande variação fenotípica, exigindo um protocolo de acompanhamento rigoroso até a estabilização ou regressão das lesões, sendo necessário uma equipe multidisciplinar, assim como foi realizado nesse caso. O tratamento das lesões intraósseas com triancinolona não foi relatado em outros casos na literatura, entretanto, o fármaco foi escolhido pelos efeitos anti-inflamatórios. Conclui-se que o tratamento odontológico cirúrgico e reabilitador é de extrema importância para restabelecer a qualidade de vida de pacientes com querubismo em suas esferas nutricionais, sociais e psicológicas.

37º COB

CONGRESSO ODONTOLÓGICO DE BAURU

PROFª DRª LINDA WANG

15 A 18 DE MAIO DE 2024

Harmonização Orofacial e Pacientes com Necessidades Especiais

APRESENTAÇÃO PAINEL - PÓS-GRADUAÇÃO
PESQUISA/REVISÃO SISTEMÁTICA

A relação entre a osteoporose e o uso de bisfosfonatos na odontologia: revisão de escopo

Marina Sebaio Vianna[1] (0000-0003-1619-9512), Veridiana Silva Campos[2] (0000-0003-0014-754X), Lucas José de Azevedo Silva[3] (0000-0002-6636-8022), Brunna Mota Ferrairo[2,4] (0000-0002-8121-3002)

[1] Hospital de Reabilitação de Anomalias Craniofaciais, Seção de Reabilitação Clínica Integrada, Setor Prótese Dentária, Universidade de São Paulo, Bauru, São Paulo, Brasil
[2] Centro de Ciências da Saúde, Universidade Estadual do Norte do Paraná, Jacarezinho, Paraná, Brasil
[3] Departamento de Prótese e Periodontia, Faculdade de Odontologia de Bauru, Universidade de São Paulo, Bauru, São Paulo, Brasil
[4] Departamento de Dentística, Endodontia e Materiais Dentários, Faculdade de Odontologia de Bauru, Universidade de São Paulo, Bauru, São Paulo, Brasil

A osteoporose, condição metabólica responsável pela redução de massa óssea é um problema de saúde global, com maior prevalência em mulheres na pós-menopausa e perpetuado devido a inversão da pirâmide etária. Perante a necessidade de reabilitação com dispositivos protéticos ou implantes, essa afecção pode afetar a densidade e a qualidade óssea e influenciar no prognóstico do tratamento. A terapia farmacológica com eficácia clínica comprovada é o uso de bisfosfonatos (BF), que agem inibindo a reabsorção óssea. Entretanto, a longo prazo, esta medicação apresenta riscos devido aos problemas colaterais, como a osteonecrose mandibular associada ao uso de BF. Nesse contexto, foi realizado uma revisão se escopo a partir se busca nas bases de dados PubMed, Scielo, Web of Science e Scopus com a estratégia: “dentistry”, “osteoporosis” e “bisphosphonates”, abrangendo estudos publicados nos últimos 10 anos. O estudo levantou resultados de 38 estudos que abordaram os riscos e implicações do uso dos BF nos tratamentos odontológicos e estabeleceu uma adequada conduta clínica. Dessa maneira, a conduta clínica adequada inclui: priorizar o controle das condições de saúde bucal previamente ao tratamento com BF, conhecer o histórico médico, medicação, dosagem, tempo e via de uso antes, durante e após o uso da medicação, além de instruir o paciente sobre higiene oral e as possíveis implicações desses medicamentos nas condições bucais. É de fundamental importância que o cirurgião-dentista conheça os protocolos clínicos relacionados ao uso dos BF para poder indicar a melhor conduta clínica para seuspacientes.

Demografia e percepções dos pacientes portugueses sobre o uso da inteligência artificial na odontologia

Julio Ruiz Marrara[1,2] (0000-0002-2072-4220), Marcelo José Palma Fernandes[2] (0009-0006-2867-9483), Ana Francisca Almeida Santos Cardoso[2] (0009-0005-2935-777X), Camila Tirapelli[1] (0000-0001-5020-6515)

[1] Departamento de Materiais Dentários e Prótese, Faculdade de Odontologia de Ribeirão Preto, Universidade de São Paulo, Ribeirão Preto, São Paulo, Brasil
[2] Faculdade de Medicina Dentária da Universidade do Porto, Universidade do Porto, Porto, Portugal

Esta pesquisa utilizou um questionário de múltipla escolha baseado em revisão literária para entender as atitudes, crenças e expectativas de pacientes portugueses da clínica da Faculdade de Medicina Dentária da Universidade do Porto (FMDUP) sobre a inteligência artificial (IA) na odontologia, analisando como essas percepções variam conforme idade, anos de estudo e sexo. O estudo seguiu cinco etapas: revisão literária; desenvolvimento e validação do questionário; avaliação da fiabilidade por teste-reteste e consistência interna; aplicação do questionário. A amostra final foi de 400 pacientes, com um projeto estatístico que permite estimar respostas com erro de 5%, nível de confiança de 95%, e potência de teste acima de 80%. As análises incluíram frequências, porcentagens e teste de associação qui-quadrado. Os resultados mostram que gerações mais velhas preferem avaliações por dentistas e são céticas quanto a diagnósticos computadorizados, embora estejam abertas a escolher entre diagnóstico por IA e humano, com preocupações sobre segurança de dados. Gerações mais jovens são receptivas às possibilidades da IA. Pessoas com maior educação confiam mais nas capacidades computacionais para diagnósticos e estão dispostas a usar suas imagens em pesquisas de IA, sendo também mais conscientes sobre privacidade e preocupadas com custos associados à IA, especialmente as mulheres. Conclui-se que jovense com mais anos de estudo estão mais abertos e confiantes na IA, refletindo familiaridade com a tecnologia e consciência das implicações econômicas e de privacidade. Os resultados enfatizam a importância de estratégias educacionais e políticas para aumentar a aceitação da IA em diferentes demografias e abordar ética, segurança e custos na implementação da IA na medicina, visando maximizar benefícios e minimizar riscos e desigualdades.

Impacto do conhecimento na perspectiva dos pacientes portugueses sobre a inteligência artificial na odontologia

Julio Ruiz Marrara[1,2] (0000-0002-2072-4220), Marcelo José Palma Fernandes[2] (0009-0006-2867-9483), Rebeca Isabel Saad Pestana[2] (0009-0004-7221-1568), Camila Tirapelli[1] (0000-0001-5020-6515)

[1] Departamento de Materiais Dentários e Prótese, Faculdade de Odontologia de Ribeirão Preto, Universidade de São Paulo, Ribeirão Preto, São Paulo, Brasil
[2] Faculdade de Medicina Dentária da Universidade do Porto, Universidade do Porto, Porto, Portugal

Este projeto investiga as atitudes, crenças e expectativas de pacientes portugueses sobre o uso da inteligência artificial (IA) na odontologia, focando em como o nível de conhecimento sobre IA pode influenciar essas percepções. O estudo foi dividido em cinco etapas: revisão literária; desenvolvimento e validação de questionário; avaliação da fiabilidade através de teste-reteste e consistência interna; e aplicação do questionário. A amostra foi de 400 pacientes, com um projeto estatístico que permite estimar respostas com erro de 5%, nívelde confiança de 95% e potência de teste acima de 80%. As análises estatísticas incluíram frequências, porcentagens e teste de associação qui-quadrado. Os resultados mostraram que indivíduos mais informados sobre IA tendem a ter atitudes mais positivas, especialmente na sua aplicação em odontologia. Eles confiam mais na capacidade de computadores para avaliações radiográficas e têm menos preocupação com a segurança dos dados. Este grupo também reconhece o potencial da IA para aumentar a eficiência, embora estejam cientes dos possíveis aumentos de custos. Os dados indicam que a educação sobre IA influencia significativamente as atitudes em relação à sua aplicação prática. Pessoas com maior entendimento da IA são mais receptivas às suas vantagens e conscientes das implicações econômicas, equilibrando tecnologia com expertise humana. A preocupação com a privacidade dos dados é menor entre os mais conhecedores, devido a um entendimento mais claro dos mecanismos de segurança. O estudo destaca a importância da educação tecnológica na formação de opiniões informadas e aceitação da tecnologia. Isso reforça a necessidade de iniciativas de educação pública para ampliar a compreensão da IA e suas implicações práticas, visando uma integração mais orgânica na sociedade.

37º COB

CONGRESSO ODONTOLÓGICO DE BAURU

PROFª DRª LINDA WANG

15 A 18 DE MAIO DE 2024

Harmonização Orofacial e Pacientes com Necessidades Especiais

APRESENTAÇÃO PAINEL - PÓS-GRADUAÇÃO
CASO CLÍNICO/PROJETO DE ESTENSÃO/REVISÃO DE LITERATURA

Administração de 50 unidades de Toxina botulínica tipo A (Bont-A) na região datesta numa paciente de 60 anos de idade

Vanelssy Lachapell Rodríguez[1] (0009-0001-3239-4070), Tayna Carlini Gonçalves[1] (0009-0005-6222-8419) Letícia Liana Chihara[2] (0000-0002-7804-6514), Luís Fernando Azambuja Alcalde[2] (0000-0003-1640-1653, José Rafael Fermín Ureña[3] (0000-0003-4690-5895), Eduardo Sant'Ana[4] (0000-0001-5994-5453)

[1] Especialização em Cirurgia e Traumatologia Bucomaxilofacial, Faculdade do Centro Oeste Paulista, Piratininga, São Paulo, Brasil
[2] Departamento de Cirurgia e Traumatologia Bucomaxilofacial, Faculdade do Centro Oeste Paulista, Piratininga, São Paulo, Brasil
[3] Mestrando do Departamento de Cirurgia, Estomatologia, Patologia e Radiologia, Faculdade de Odontologia de Bauru, Universidade de São Paulo, Bauru, São Paulo,Brasil
[4] Professor do Departamento de Cirurgia, Estomatologia, Patologia e Radiologia, Faculdade de Odontologia de Bauru, Universidade de São Paulo, Bauru, São Paulo,Brasil

A toxina botulínica é uma neurotoxina muito potente produzida por Clostridium botulinum; um anaeróbio gram-positivo. Este medicamento é utilizado para fins terapêuticos e cosméticos. A toxina botulínica age temporalmente a força e a intensidade das atividades. O objetivo deste trabalho é relatar um caso clínico de uma paciente, do gênero feminino, leucoderma, de 60 anos, que procurou uma solução para atenuar as rugas na testa um mês antes de se realizar uma frontoplastia pelo um cirurgião plástico. No exame clínico a paciente apresentava rugas estáticas e dinâmicas muito acentuadas, devido à hiperatividade do músculo occipitofrontal, corrugador dos olhos e do prócero. Após um rigoroso planejamento, foi proposto o tratamento com toxina botulínica da marca Dysport, distribuindo cuidadosamente 50 unidades em pontos estratégicos para relaxar e suavizar as linhas de expressão nas zonas anteriormente mencionadas, conseguindo assim resultados naturais e rejuvenescedores sem perder a expressividade facial. O tratamento com toxina botulínica é um tratamento minimamente invasivo amplamente utilizado na Harmonização facial como bloqueio temporariamente dos sinais nervosos que causam a contração dos músculos. Decorrido uns 15 dias de acompanhamento da aplicação da toxina, a paciente não mostrou complicações. Foi muito evidente a redução das linhas de expressão na região aplicada, resultando em uma aparência mais suave e jovem, permitindo-lhe manter sua aparência natural.

Atenção odontológica especializada para pacientes com síndromes e anomalias craniofaciais

Leonardo Portilha Gomes da Costa[1] (0000-0001-7438-5589), Alessandra Mazzo[2] (0000-0001-5074-8939)

[1] Seção de Reabilitação Clínica Integrada, Hospital de Reabilitação de Anomalias Craniofaciais, Universidade de São Paulo, Bauru, São Paulo, Brasil
[2] Centro de Educação e Capacitação em Saúde, Faculdade de Odontologia de Bauru, Universidade de São Paulo, Bauru, São Paulo, Brasil

As síndromes são caracterizadas pela ocorrência de vários sinais clínicos em um só indivíduo. Dentre essas ocorrências clínicas, encontram-se as deformidades estruturais congênitas. O estudo trata-se de uma revisão de literatura narrativa, com abordagem da pós-formação do Cirurgião-Dentista, na área de concentração em "Atenção Clínica Especializada", mediante ao Programa de "Residência Multiprofissional em Saúde", no Hospital de Ensino e Pesquisa - Centrinho (HRAC/USP). A especialidade em "Odontologia para pacientes com necessidades especiais" tem por objetivo a prevenção, o diagnóstico, o tratamento e o controle dos problemas de saúde bucal de pacientes que tenham alguma alteração no seu sistema biopsicossocial. Leva em conta a percepção e atuação dentro de um espaço de referência que tenha uma estrutura multidisciplinar, com envolvimento de profissionais de saúde, para oferecer um tratamento integral ao paciente com deficiência (PcD). O papel do Cirurgião-Dentista no atendimento clínico dos pacientes com síndromes e anomalias craniofaciais consiste em prestar atenção odontológica nos indivíduos que possuem problemas especiais de saúde com repercussão na boca e estruturas anexas, bem como das doenças bucais que possam ter repercussões sistêmicas. A humanização e integralidade no trabalho em equipe é essencial no processo da reabilitação de PcD sindrômica que nasceram com a fissura labiopalatina.

Fomento: CAPES (88887.645866/2021-00)

Doença de Riga-Fede: Desafios terapêuticos em um bebê com múltiplas condições neurológicas – Relato de caso

Leticia Maria Pereira Teixeira Fitipaldi[1], Laís Furlaneto Marega[2], Daniela Rios Honório[1], Beatriz Costa[2], Gisele da Silva Dalben[2]

[1] Departamento de Odontopediatria, Ortodontia e Saúde Coletiva da Faculdade de Odontologia de Bauru, Universidade de São Paulo
[2] Departamento de Odontopediatria e Saúde Coletiva do Hospital de Reabilitação de Anomalias Craniofaciais de Bauru

A Doença de Riga-Fede é uma condição benigna e rara que se manifesta por meio de ulceração traumática na porção ventral da língua em bebês. Originada do atrito da língua nos incisivos inferiores durante o reflexo de sucção, essa lesão pode se agravar e formar uma camada ceratinizada se o fator causal não for removido. Diante desse cenário, o objetivo desse trabalho é relatar o caso de um bebê com doença de Riga-Fede e os desafios enfrentados para o seu tratamento. Paciente do sexo masculino, 1 ano e 6 meses de idade, diagnosticado com hidrocefalia durante a gestação e com várias complicações, incluindo fissura palatina, disgenesia do corpo caloso, atraso do desenvolvimento neuropsicomotor, e necessidade de realização de traqueostomia e gastrotomia, foi trazida para atendimento odontopediátrico no Hospital de Reabilitação de Anomalias Craniofaciais de Bauru com queixa de lesão na língua há um mês. Durante o exame clínico, observou-se que a lesão era de cor branco-amarelada, com bordas definidas e em íntimo contato com os dentes 71 e 81, os únicos presentes. Após a realização de biópsia sob anestesia geral, o diagnóstico de Doença de Riga-Fede foi confirmado. O tratamento inicial envolveu o arredondamento das bordas incisais dos dentes relacionados à lesão e aplicação de verniz de flúor para reduzir a sensibilidade dentária. No entanto, devido aos movimentos repetitivos de protrusão da língua, causados pelas condições de saúde do paciente, a lesão persistiu. Como alternativa, foi iniciado um tratamento com laser de baixa potência em intervalos semanais, resultando em uma melhora significativa da lesão. A laserterapia, com propriedades anti- inflamatórias e de favorecimento ao reparo tecidual, demonstrou ser uma solução eficaz. Conclui-se que até mesmo para o tratamento de lesões teciduais deve-se levar em consideração as circunstâncias clínicas individualizadas de cada paciente.

Interdisciplinaridade entre psicologia e odontologia na prática clínica: uma revisão de literatura

Lorena Alves Torres[1], Paulo Sérgio da Silva Santos[2] (0000-0002-0674-3759), Giédre Berretin-Félix[1] (0000-0002-8614-2805), Dagma Venturini Marques Abramides[1] (0000- 0002-2447-3860)

[1] Departamento de Fonoaudiologia, Faculdade de Odontologia de Bauru, Universidade de São Paulo, Bauru, São Paulo, Brasil

[2] Departamento de Cirurgia, Estomatologia, Patologia e Radiologia, Faculdade de Odontologia de Bauru, Universidade de São Paulo, Bauru, São Paulo, Brasil

A interdisciplinaridade promove a interação entre diferentes especialidades com o objetivo de proporcionar um cuidado abrangente ao paciente. No presente estudo buscou-se compreender a integração dos conceitos e práticas da psicologia para atuação na odontologia. Foi realizada busca nas bases de dados Biblioteca Virtual em Saúde (BVS) e PubMed utilizando descritores em suas combinações nas línguas portuguesa e inglesa com critério de inclusão de artigos publicados no período entre 2014 e 2024. Foram identificados 270 artigos, dos quais 37 foram selecionados com base na leitura dos títulos e resumos e, aqueles estudos duplicados e que não abordaram diretamente o tema foram excluídos. Os demais tiveram a leitura de texto na íntegra, de modo que foram selecionados 14 para revisão. Foram encontrados 12 artigos em inglês, 1 em espanhol e 1 em português. As demandas abordadas pela interdisciplinaridade entre psicologia e odontologia incluíram periodontite agressiva, disfunção temporomandibular (DTM), tabagismo, cárie e percepção de dor. A psicologia contribui por meio do acompanhamento individual, em grupo e familiar, utilizando técnicas cognitivas e comportamentais. Além disso, abrange temáticas como viés de atenção, funcionamento executivo, abordagem centrada na pessoa, adesão a comportamentos de saúde, estresse, entrevista motivacional e ansiedade, sendo este último o tema mais prevalente. Destaca-se que em alguns artigos não foi encontrada a atuação direta do psicólogo na equipe, mas sim a aplicação dos conceitos psicológicos por profissionais da odontologia. Ressalta-se a importância de estudos prospectivos e de revisão que evidenciem a atuação da psicologia aplicada às diversas áreas da odontologia.

Manifestações clínicas odontológicas da síndrome de Treacher Colins - CasoClínico

Mony Kelly da Silva Bezerra[1] (0009-0008-6397-1193), Ana Carla Pasquini Abu-Yaghi Nogueira[1] (0009-0007-6194-2340), Lidiane de Castro Pinto[1] (0000-0001-9764-0327)

[1] Pós-graduação em Ciências da Reabilitação, Hospital de Reabilitação de Anomalias Craniofaciais, Universidade de São Paulo.
[2] Setor de Endodontia, Seção de Odontologia, Hospital de Reabilitação de Anomalias Craniofaciais, Universidade de São Paulo.

A síndrome de Treacher Colins (STC) é um quadro clínico caracterizado por anomalias craniofaciais. Trata-se de um distúrbio genético com herança autossômica dominante e expressividade variável que provoca alterações bilaterais e simétricas envolvendo o primeiro e o segundo arcos branquiais, bilateralmente. A prevalência aproxima-se de 1:40.000 a 1:70.000 dos nascimentos, sem predileção de sexo e etnia. As principais manifestações clínicas dessa síndrome são: hipoplasia malar, micrognatia, palato estreito ou com fissura, orelhas com má-formação ou ausentes, surdez total ou parcial, displasia de ATM, limitação de abertura bucal, má-oclusão, sobremordida, dentes supranumerários impactados, hipoplasia dentária, alterações no posicionamento dos incisivos centrais superiores. Caso clínico: Indivíduo do sexo masculino com STC compareceu ao setor de endodontia do HRAC-USP, as principais manifestações bucais presentes eram a micrognatia, retrognatismo, má-oclusão, mordida aberta, presença de placas e artefatos metálicos de cirurgia ortognática, que dificultam a visualização das imagens radiográficas. Foi necessário o tratamento endodôntico do dente 43, sendo utilizado localizador foraminal e técnica radiográfica de Clark, havia limitação de abertura bucal dificultando a instrumentação endodôntica. A observância das condições sistêmicas e bucais e a atenção oferecida durante o tratamento mostram-se relevantes para o sucesso da terapia odontológica e posterior reabilitação estética e funcional destes indivíduos, contribuindo para melhoria na qualidade de vida.

O uso da tecnologia 3D para análise facial em gêmeas monozigóticas com e sem fissura palatina – Relato de Caso

Débora Rangel Quagliato[1] (0000-0003-2568-6785), Yana Cosendey Toledo de Mello Peixoto[1] (0000-0002-0527-2158), Vanessa Benetello Dainezi[2] (0009-0003-0533-9628), Eloá Cristina Passucci Ambrosio[2] (0000-0003-2322-3832), Maria Aparecida Andrade Moreira Machado[1] (0000-0003-3778-7444), Thais Marchini de Oliveira[1,2] (0000-0003- 3460-3144)

[1] Departamento de Odontopediatria, Ortodontia e Saúde Coletiva, Faculdade de Odontologia de Bauru, Universidade de São Paulo.
[2] Hospital de Reabilitação de Anomalias Craniofaciais, Universidade de São Paulo.

A análise tridimensional (3D) facial é um método inovador para identificação pessoal, baseado no registro e comparação de modelos da face. Embora os gêmeos monozigóticos sejam considerados geneticamente idênticos, é comum haver diferenças fenotípicas entre eles. O propósito deste estudo foi analisar e comparar as antropometrias faciais 3D de gêmeas monozigóticas com e sem fissura palatina. Neste caso clínico, durante a gestação foi constatado a síndrome da transfusão feto-fetal entre as gêmeas, devido a isso, na 20° semana de vida intrauterina foi realizada uma cirurgia fetal a laser. Quando as participantes estavam com 3 anos e 6 meses, uma delas foi diagnosticada com fissura palatina incompleta submucosa, porém não foram realizadas intervenções cirúrgicas para reabilitação da fissura. Com um equipamento de estereofotogrametria portátil, foi realizada a aquisição da imagem 3D da superfície facial de irmãs gêmeas aos 5 anos e 5 meses de idade. Após a captura, o mesmo examinador avaliou 14 medidas lineares, a área labial e a sobreposição 3D-3D. Houve predominância de valores superiores nas medidas lineares e na área labial na irmã sem fissura; na sobreposição facial, as maiores distâncias concentraram-se na região perilabial, enquanto as menores na região latero-facial. Conclui-se que, gêmeas monozigóticas discordantes à fissura palatina apresentaram diferentes medidas faciais, em que houve prevalência de valores superiores na participante sem a anomalia craniofacial. A análise facial tridimensional mostrou ser um método que pode oferecer informações importantes para a avaliação das características faciais em gêmeos.

Fomento: FAPESP (2021/12424-6 e 2022/12552-7), CNPq (310895/2020-0).

Tetralogia de Fallot associada à amelogênese imperfeita: um relato de caso

Maria Paula Novaes Camargo Manna[1] (0000-0002-9315-1507), Mirelle Ayumi Matsuoka Tashima[2] (0009-0008-2312-1207), Matheus de Castro Costa[3] (0000-0001-7689-2226), Marina Gallottini[4] (0000-0001-6071-5110), Fabiana Martins[4] (0000-0002-4352-7959)

[1] Departamento de Dentística, Faculdade de Odontologia de São Paulo, Universidade de São Paulo, São Paulo, São Paulo, Brasil
[2] Aluna do curso de Atualização em odontologia para pacientes com necessidades especiais, Centro de Atendimento a Pacientes com Necessidades Especiais, São Paulo, São Paulo, Brasil
[3] Departamento de Dentística, Endodontia e Materiais Odontológicos, Faculdade de Odontologia de Bauru, Universidade de São Paulo, Bauru, São Paulo, Brasil
[4] Departamento de Patologia Oral Maxilofacial, Centro de Atendimento a Pacientes com Necessidades Especiais, Faculdade de Odontologia de São Paulo, Universidade de São Paulo, São Paulo, São Paulo, Brasil

A tetralogia de Fallot (TOF) consiste na anomalia cardíaca congênita cianótica mais prevalente, sendo vista em 80% dos casos em indivíduos não sindrômicos, sem etiologia conhecida. A amelogênese imperfeita (AI) é considerada uma doença genética que envolve gênese e maturação defeituosas do esmalte. Paciente do sexo masculino, 19 anos, com TOF e déficit intelectual leve, comparece para atendimento exibindo ao exame físico extraoral defeitos em dígitos das mãos e comportamento colaborador. Ao exame intraoral observamos gengivite, má oclusão, cárie, restaurações insatisfatórias e AI hipomineralizada do tipo III. Realizou-se adequação de meio bucal seguido de tratamento estético com facetas de resinacomposta. A TOF se caracteriza por hipertrofia ventricular direita, estenose pulmonar, defeito do septo ventricular e aorta dominante requerendo o uso de profilaxia antibiótica previamente os procedimentos odontológicos invasivos. Clinicamente a AI tipo III exibe grande variabilidade, sendo a forma mais grave, cuja redução da porção mineral do esmalte, levando a quadros de hipersensibilidade dentinária, susceptibilidade a cárie e doença periodontal, focos infecciosos que devem ser evitados em indivíduos de alto risco para endocardite infecciosa. Certos distúrbios durante o período de formação do esmalte, como a hipóxia crônica fetal, podem levar a danos nos ameloblastos, afetando a secreção ou mineralização da matriz de esmalte. A influência da doença coronariana no desenvolvimento da dentição ainda não está estabelecida na literatura, sendo restrita a alguns relatos de casos. Concluímos que diante de cardiopatias congênitas, é fundamental planejar um tratamento multidisciplinar em busca de possíveis defeitos de desenvolvimento de esmalte, adotando medidas preventivas para assim mantermos a condição oral destes pacientes livre de focos infecciosos.

Melhora da autoestima em pacientes oncológicos através da aplicação de toxina botulínica

Hiromy Nakata[1] (0009-0003-5707-5513), Karen Alexandra Samanez Torres[1] (0009- 0004-1029-0715), Mariana Mandim Marques[1] (0009-0004-8108-5612), Augusto Cesar Rodrigues de Souza[1] (0000-0001-5590-3045), Flavia Levy[1,2] (0000-0002-4912-5272)

[1] Faculdade de Pós-graduação em Odontologia, Unicpo, Bauru, São Paulo, Brasil
[2] Departamento de Odontologia do Hospital Reabilitação Anomalias Craniofaciais, Universidade de São Paulo, Bauru, São Paulo, Brasil

A melhoria na sobrevida global de pacientes com câncer devido ao diagnóstico precoce e terapias mais eficazes destaca a importância de manter sua qualidade de vida, imagem e autoestima. Uma abordagem terapêutica com toxina botulínica pode desempenhar um papel significativo nesse aspecto. Neste estudo de caso, descrevemos a aplicação da toxina botulínica no terço superior da face de uma paciente insatisfeita com sua aparência. Fotografias iniciais, tanto em repouso quanto durante a realização de movimentos faciais, foram obtidas antes do procedimento e após 15 dias. Após a assepsia e antissepsia, a aplicação da toxina botulínica foi realizada após a administração de anestesia tópica. As marcações foram feitas para guiar a injeção nos músculos frontal, corrugadores, prócero e orbiculares. Os resultados demonstraram melhorias significativas no aspecto da pele e na redução das rugas dinâmicas, resultando em uma elevada autoestima e autoimagem positiva para a paciente. A toxina botulínica foi considerada um tratamento eficaz, com baixo risco de interações medicamentosas. Considerando a fragilidade física e emocional dos pacientes oncológicos, o papel do Harmonizador Orofacial é fundamental na abordagem terapêutica. A alteração na aparência física causada pelo câncer e seus tratamentos pode ser uma fonte significativa de estresse e de baixa auto estima para os pacientes. Portanto, é essencial avaliar a segurança e eficácia dos tratamentos estéticos oferecidos, e a toxina botulínica pode ser considerada uma alternativa, para melhorar a qualidade de vida e bem-estar desses pacientes.

37º COB

CONGRESSO ODONTOLÓGICO DE BAURU

PROFª DRª LINDA WANG

15 A 18 DE MAIO DE 2024

Odontologia Legal e Saúde Coletiva

APRESENTAÇÃO ORAL - GRADUAÇÃO
PESQUISA/REVISÃO SISTEMÁTICA

Afro hero no serious game temamián: estudo de caso

Tainah Aiko Hayashi Vitório[1] , Murilo Cabral Nascimento[2] , Marcos Vinícius Figueiredo Silva Rodrigues[3] , Luís Filipe Grael Tinós[4] , Vinícius Santos Andrade[4] , Sílvia Helena de Carvalho Sales-Peres[5]

[1] Graduanda, Faculdade de Odontologia de Bauru, Universidade de São Paulo.
[2] Centro de Sociais Aplicadas e Exatas, Centro Universitário Sagrado Coração.
[3] Departamento de Ciências de Computação, Instituto de Ciências Matemáticas e de Computação, Universidade de São Paulo.
[4] Hospital de Reabilitação de Anomalias Craniofaciais, Universidade de São Paulo.
[5] Departamento de Saúde Coletiva, Faculdade de Odontologia de Bauru, Universidade de São Paulo.

O racismo é um problema que afeta a sociedade como um todo e vem sendo combatido. Os jogos educativos, por sua vez, são ferramentas boas para mitigar esse preconceito, por meio de representatividade e acesso à cultura e educação. Desenvolver conteúdo para jogo digital que promova empoderamento negro, além de estimular reflexão e conscientização sobre questões relacionadas a igualdade racial e luta contra a discriminação. Elaboração do conteúdo por uma equipe multidisciplinar, envolvendo estudantes de odontologia e participantes de grupos coletivos. O conteúdo foi apresentado nas reuniões de grupo com a participação de programadores de jogos virtuais, para discutir e levantar temas para serem destacados no aplicativo e sua posterior inclusão na dinâmica virtual, por meio de gráficos, imagens e produções audiovisuais. Para inserção do Afro hero no jogo Temamián, foi acrescentado o Museo, com destaques para cientistas, atletas e cantores negros. O jogo sério traz informações culturais dos expoentes que representam essas personalidades e arquétipos de imagem para a realidade digital. Foram desenvolvidos personagens do jogo, seus avatares (diferentes texturas de cabelo, tipos de acessórios para cabelo, estampas de roupas e tecidos, máscaras faciais estéticas) e imagens de estátuas de ícones da cultura. O Afro hero é um herói negro que apresenta todo seu potencial em um serious game, trazendo maior comprometimento com causas específicas por meio de plataformas disponíveis dando voz às temáticas abordadas. Além de conferir ainda mais relevância e destaque ao tema em momentos de lazer educativo.

Fomento: CNPq

Fatores associados à experiência de cárie em crianças de 5 anos de idade: um estudo populacional

Luiza De Carli Grieleitow[1] (0009-0004-8471-9078), Amanda Barbosa Oliveira[1] (0009- 0008-3247-0732), Rafael Aiello Bomfim[1] (0000-0002-6478-8664)

[1] Faculdade de Odontologia, Universidade Federal de Mato Grosso do Sul, Campo Grande, Mato Grosso do Sul, Brasil

Este estudo analisou os fatores associados à experiência de cárie dentária não tratada em crianças de 5 anos de idade. Foi realizado um levantamento epidemiológico nas cinco maiores cidades (>80.000 habitantes) do Estado de Mato Grosso do Sul, Brasil. Foram coletados dados sobre experiência de cárie segundo o critério da Organização Mundial da Saúde (OMS), características sociodemográficas, e de comportamento em 129 crianças. O referencial teórico dos determinantes sociais da saúde bucal norteou todas as análises. Regressões logísticas multiníveis univariadas e ajustadas foram realizadas para testar a associação da experiência de cárie (ceo-d ≥1) com fatores comportamentais e sociodemográficos. O estudo teve aprovação pelo Comitê de Ética (CAAE número 85647518.4.0000.0021). O índice ceo-d aos 5 anos de idade foi de 2,34 (IC95% 1,77; 2,92). No modelo ajustado, o consumo alimentar não saudável > 4 x semana foi fator de risco [OR= 4,13 (IC95% 1.17; 14.62)] e a renda per capita acima de um salário mínimo foi fator de proteção [OR= 0.06 (IC95% 0.02; 0.18)] para a experiência de cárie nas crianças. Conclui-se que variáveis sociodemográficas e de comportamento (consumo alimentar não saudável) estiveram associados à experiência de cárie em crianças de 5 anos de idade. Portanto, as equipes de saúde bucal devem focar nos grupos mais vulneráveis, e devem agir intersetorialmente com práticas de alimentação saudável para favorecer a saúde bucal das crianças.

Hiperglicemia e obesidade como fatores influenciadores da cárie dentária, gengivite e qualidade de vida em adolescentes

João Gabriel Perozo Bortoloto[1] (0000-0001-9273-1887), Gabriela de Figueiredo Meira[1] (0000-0002-8285-8769), Ana Virgínia Santana Sampaio Castilho[1] (0000-0003-0674- 8522), Marcelo Salmazo Castro[1] (0000-0002-9601-9069), Sílvia Helena de Carvalho Sales Peres[1] (0000-0003-3811-7899)

[1] Departamento de Ortodontia, Odontopediatria e Saúde Coletiva, Faculdade de Odontologia de Bauru, Universidade de São Paulo

A hiperglicemia descontrolada tem uma íntima relação com a doença periodontal, além de que alimentos açucarados aumentam tanto a chance de desenvolvimento de cárie dentária quanto aumentam a hiperglicemia. Dessa forma, este estudo visou avaliar a correlação entre cárie, gengivite e hiperglicemia e como os determinantes socioeconômicos podem influenciar esses fatores. Foram coletados os dados clínicos, antropométricos e socioeconômicos de 74 pacientes, entre 6 e 18 anos, pacientes do Centro Avançado Translacional do Obeso (CATO-USP) e escolares da rede pública de Bauru – SP. O exame clínico contemplou a presença de lesões de cárie, os principais sinais de gengivite e a aferição da glicemia. A qualidade de vida dos indivíduos foi avaliada pelo questionário PedsQL^{TM}. Foram realizados testes de correlação de Sperman e Qui-Quadrado para as variáveis referentes à hiperglicemia, IMC, cárie dentária, gengivite, qualidade de vida e fatores socioeconômicos. Os valores médios encontrados foram IMC=23kg/m³, CPOD=2,6, índice de gengivite=2,83 e glicemia=91,7mg/dL. Além disso, houve relação estatisticamente significativa entre as variáveis de CPO-D e gengivite (p=0,017) e de CPO-D e glicemia (p=0,029), mas não houve diferença estatisticamente significativa entre as variáveis de qualidade de vida e glicemia (p=0,251). Não houve associação entre hiperglicemia e gengivite em crianças e adolescentes (p=0,822). Notou-se que a qualidade de vida apresentou piora com os aumentos dos índices de cárie dentária, gengivite e glicemia. Concluiu-se que cárie dentária e gengivite estão relacionadas à presença do biofilme e que este reflete nos níveis de glicemia. Dessa forma, ressalta-se a importância da Educação em Saúde Bucal, melhorando o cuidado com a higiene bucal e o hábito da alimentação saudável.

Fomento: CNPq

Obesidade infantil associada aos hábitos de vida

Brian Otávio de Melo Rodrigues[1] (0009-0005-4414-0771), Ana Virginia Santana Sampaio Castilho[1] (0009-0005-4414- 0771), Tainah Aiko Hayashi Vitório[1] (0000-0002-1991-8116), Marcelo Salmazo Castro[1] (0000-0002-9601-9069), Caio Augusto[1] (0009-0002-8992-0438), Silvia Helena de Carvalho Sales Peres[1] (0000-0003-3811-7899)

[1] Departamento de Ortodontia, Odontopediatria e Saúde Coletiva, Faculdade de Odontologia de Bauru, Universidade de São Paulo

Esta pesquisa teve por objetivo associar a obesidade e sobrepeso infantil com os hábitos de vida, em Bauru-SP. O estudo foi observacional transversal e a amostra foi construída por 96 crianças matriculadas em escolas de Bauru-SP. Foram analisados os seguintes itens: a) Dados antropométricos; b) Hábitos alimentares; c) Atividade física; d) Tempo de exposição televisão, videogame e aparelhos celulares. Participaram do estudo escolares, sendo 45 (46,9%) do sexo masculino e 51 (53,1%) do feminino. O IMC das crianças variou de 13,44kg/m2 a 29,74kg/m2. A prática de exercícios físicos, 59,8% crianças praticam atividades físicas, sendo 23,7% dos participantes praticam pelo menos 1 hora por dia. Quanto aos hábitos alimentares, 76,6% relataram que faziam uso de açúcar na dieta. A porção utilizada pela maioria dos participantes é menor que 3 colheres em 61,1%, a maioria dos participantes fazem ingestão de proteínas sendo frango a mais consumida, vegetais (31,0%) fazem consumo de 2 a 3 porções e 93,8% consomem refrigerante, suco de caixa ou pó e chá industrializado. Já os comportamentos sedentários, avaliados pelo tempo assistindo televisão, as respostas variaram entre não assisto televisão e 6 horas. O tempo gasto com jogos em computadores ou videogames variou de nenhum para aquelas crianças que não tinham esses bens a 12 horas. Concluiu-se que as crianças precisam de educação quanto aos métodos de prevenção da obesidade, uma vez que estão muito expostos ao consumo de alimentos ultra processados e gastam pouca energia em atividades físicas.

Fomento: CAPES (001), CNPq (02002/2022-7), FAPESP (22/05123-2), PUB-USP (2023/95)

37º COB

CONGRESSO ODONTOLÓGICO DE BAURU

PROFª DRª LINDA WANG

15 A 18 DE MAIO DE 2024

Odontologia Legal e Saúde Coletiva

APRESENTAÇÃO ORAL - GRADUAÇÃO
CASO CLÍNICO/PROJETO DE EXTENSÃO/REVISÃO DE LITERATURA

Ações de manutenção e promoção de saúde odontológica para o público idoso

Kaio Henrique da Silva Souza[1], Izabella Batista Ramos[1], Thiago Santos Bessani, Daniel de Lara Labat Uchoas[1], Brunna Mota Ferrairo[1,2] (0000-0002-8121-3002), Veridiana Silva Campos[1] (000-0003-0014-754X)

[1] Universidade Estadual do Norte do Paraná, Jacarezinho, Paraná, Brasil
[2] Departamento de Dentística, Endodontia e Materiais Odontológicos, Faculdade de Odontologia de Bauru, Universidade de São Paulo, Bauru, São Paulo, Brasil

A qualidade de vida da população idosa relaciona-se aos aspectos fisiológicos, patológicos, psicossociais, socioculturais, econômicos e ambientais, no qual este indivíduo está inserido. Com o envelhecimento, o organismo passa por transformações que influenciam diretamente na sua qualidade de vida. Tais transformações podem estar relacionadas a condição bucal desses indivíduos, que muitas vezes sofrem com edentulismo, doença periodontal, redução do fluxo salivar e acúmulo de biofilme, promovendo alterações estéticas, fonéticas e perda de função mastigatória. Essa é uma condição natural do envelhecimento, no entanto, idosos residentes em asilos ou casas de repouso, frequentemente as apresentam de maneira agravada, por não terem o devido cuidado, orientação e preservação da saúde bucal. Baseado nisso, o objetivo do presente trabalho é relatar a experiência de um projeto de extensão que realiza constantes ações para manutenção e promoção de saúde bucal na população idosa do município de Jacarezinho, Paraná. O projeto consiste na participação de eventos com o objetivo de orientar os idosos sobre as doenças relacionadas à velhice e o seu impacto na cavidade bucal, fornecimento de orientações sobre cuidados bucais e de correta higiene bucal e protética. Além disso, são realizadas ações semanais no asilo municipal Lar São Vicente de Paulo, que visam a manutenção da higiene oral dos residentes da instituição. Como resultado dessas ações, observou-se uma melhora na higiene bucal dos idosos residentes no asilo, e uma maior participação do público idoso nas campanhas de prevenção e promoção de saúde bucal. Com isso, conclui-se que objetivo deste projeto tem se cumprido, pois nota-se uma melhora significativa na qualidade de vida dos idosos envolvidos, além de fortalecer o vínculo extensionista da Universidade com a comunidade, capacitando os alunos para o atendimento profissional de todos os públicos.

Análise das políticas públicas de saúde bucal voltadas para populações indígenas: uma abordagem contextualizada

Elisabeth Dávila Alcantara de Oliveira[1] (0009-0001-4491-0706), Sofia Rafaela Maito Velasco[2] (0000-0002-4323-0848), Gerson Aparecido Foratori-Junior[3] (0000-0003-4760-8948), Paulo Zárate[1] (0000-0001-9249-7955), Rafael Aiello Bomfim[1] (0000-0002-6478-8664), Rafael Ferreira[1] (0000-0001-5879-2782)

[1] Faculdade de Odontologia, Universidade Federal de Mato Grosso do Sul, Campo Grande, Mato Grosso do Sul, Brasil

[2] Universidade Federal do Rio Grande do Norte, Natal, Rio Grande do Norte, Brasil

[3] Faculdade de Odontologia de Bauru, Universidade de São Paulo, Bauru, São Paulo, Brasil

Políticas públicas (PP) que visam melhorar as condições de saúde da população indígena (PI) são necessárias diante das especificidades envolvidas com o processo de saúde-doença que acometem essa comunidade. O objetivo deste trabalho é realizar uma revisão narrativa da literatura a fim de compreender as PP vigentes e o acesso dessa população às ações e programas governamentais que visam melhorar as condições de saúde bucal. A pesquisa foi realizada utilizando os descritores: “Saúde Bucal”, “Atenção Primária à Saúde” “Indígenas” e “Saúde Pública” na Biblioteca Virtual em Saúde e nas bases de dados do Ministério da Saúde do Governo Federal. De modo geral, nota-se uma literatura escassa e que carece de mais informações específicas e que abordem de forma equitativa sobre as medidas e ações envolvidas em âmbito de saúde bucal para a PI. Os documentos mais importantes são referentes à “Cartilha da Política Nacional de Saúde Bucal”, “Diretrizes do programa Brasil Sorridente” e a “Cartilha de Atenção Básica”. Destaca-se o Distrito Sanitário Especial Indígena (DSEI) que é um modelo de organização de serviços visando medidas racionalizadas e qualificadas de atenção à saúde da PI. Embora a PI esteja englobada por programas sociais, como o programa Brasil Sorridente, nota-se diversas barreiras de acesso pleno a efetivas dessas ações sociais. Vale ressaltar que a implementação de medidas preventivas de saúde bucal pode ser inviável, por exemplo, a distribuição de materiais para higiene oral sem a devida orientação e ações contínuas de educação em saúde. Ademais, o contínuo processo histórico de colonização dificulta o acesso à saúde impactando negativamente na implementação de PP necessárias para a equidade no acesso e utilização no acesso aos serviços em saúde, incluindo a saúde bucal. Conclui-se que os programas sociais vigentes necessitam de adaptações para a execução efetiva em território indígena e desta forma são necessárias ações de PP voltadas para a PI.

Aplicação da Odontologia Legal na identificação de cadáver carbonizado: relato de caso

Maria Eduarda Basso[1], Paula Victória Lomas de Oliveira[1], Larissa Barros Costa[2], Luiz Fernando Lolli[1]

[1] Departamento de Odontologia, Universidade Estadual de Maringá, Maringá, Paraná
[2] Unidade de Execução Técnico-Científica, Polícia Científica do Paraná, Maringá, Paraná

A perícia odontolegal de identificação humana fundamenta-se na diversidade de caracteres individualizadores das arcadas dentárias. Os dentes, como as estruturas mais estáveis, resistentes e duras do corpo humano, desempenham um papel crucial nesse processo. Em situações envolvendo cadáveres carbonizados, geralmente a coleta de impressões digitais não é viável, tornando a Odontologia Legal uma alternativa rápida e eficiente e que dispensa a necessidade de exames de DNA para a identificação das vítimas. O objetivo deste estudo foi relatar um caso pericial no qual um cadáver carbonizado foi identificado pelo método odontolegal, utilizando uma radiografia panorâmica, bem como contextualizar a atuação do odontolegista no âmbito criminal, com ênfase na identificação forense de indivíduos carbonizados, fornecendo informações relevantes sobre o assunto à comunidade acadêmica. Em 2023, uma vítima de um acidente automobilístico seguido de incêndio foi examinada para determinação da *causa mortis* e identificação humana. Exames de reconhecimento facial e papiloscópico não puderam determinar a identidade do cadáver carbonizado. A análise odontológica revelou a presença de uma contenção ortodôntica na cavidade bucal do periciado e aguardou-se a busca pela documentação odontológica por familiares. O exame odontológico confrontou dados *post mortem* com uma radiografia panorâmica realizada um dia antes da morte da vítima, apontando total compatibilidade, o que permitiu a identificação positiva da vítima. Assim, pode-se concluir que a Odontologia Legal é comprovadamente um método rápido, preciso e de baixo custo, imprescindível na identificação humana. Vale ressaltar que é indispensável a presença de uma documentação odontológica com informações claras e suficientes para o estudo.

Expansão e fortalecimento das ações de promoção e prevenção na saúde bucal na cidade de Barra do Jacaré - PR

Laís Fernanda de Oliveira Almeida[1] (0009-0008-3560-0854), João Lopes Toledo Neto[1] (0000-0002-9941-3336), Juliana Zorzi Coléte[1] (0000-0001-9957-2073) Letícia Crespi[1] (0009-0009-6829-9102), Ana Julia Cremoneze[1] (0009-0004-1599-2791), Nicole Christine Luiz Lopes[1] (0009-0000-9868-4575)

[1] Centro de Ciências da Saúde, Universidade Estadual do Norte do Paraná, Jacarezinho, Paraná, Brasil

O Projeto Saúde Bucal tem como objetivo contribuir para a prevenção, promoção e indicação de tratamento da população da Barra do Jacaré-PR, com o intuito de melhorar a saúde dos moradores do município, educando-os de forma a prevenir futuras patologias. O município de Barra do Jacaré-PR possui apenas um estabelecimento de saúde com atendimento ambulatorial odontológico e não é atendido pelo Programa Federal Brasil Sorridente, enquadrando-se na categoria de alerta quanto ao desenvolvimento de problemas de saúde, necessitando de uma rápida intervenção. Dessa forma, ações como medidas profiláticas e educativas, envolvendo a comunidade, são de fundamental importância para a saúde da população. O Projeto Saúde Bucal, o qual recebe apoio financeiro da Fundação Araucária, propõe a integração dos profissionais e estudantes com a população alvo, a fim de disseminar a importância da adequada higiene bucal para um futuro saudável. Ademais, o projeto utiliza das redes sociais como “Instagram” para divulgar suas atividades e conteúdos informativos acerca da Odontologia, obtendo um alcance médio de 5 mil contas. Em suma, com suas interações didáticas e lúdicas, através de atividades como palestras, escovação supervisionada e distribuição de kits de higiene dental, o projeto já beneficiou aproximadamente 600 crianças e adolescentes. Obtendo como resultado, então, a modificação nos hábitos da população alvo no que diz respeito à prevenção das doenças e intercorrências na saúde bucal, visto que as informações são disseminadas ao longo do tempo. Essa abordagem preventiva não apenas promove mudanças de hábitos, mas também resulta em economia de recursos públicos, ao evitar intervenções corretivas em saúde bucal.

Fomento: Secretaria da Ciência, Tecnologia e Ensino Superior (20.567.937-5)

Periodontite materna e prematuridade: para onde as evidências apontam?

Laura Teodoro de Marchi[1] (0009-0007-4033-3351), Amanda Borges Pirondi[1] (0009- 0005-2598-2228), Clovis Bergamin Griso[1] (0009-0008-9208-9562), Marília Afonso Rabelo Buzalaf[1] (0000-0002-5985-3951), Gerson Aparecido Foratori-Junior[1] (0000- 0003-4760-8948)

[1] Departamento de Ciências Biológicas, Faculdade de Odontologia de Bauru, Universidade de São Paulo, Bauru, São Paulo, Brasil

O período gestacional torna as gestantes propensas a alterações sistêmicas e bucais, principalmente devido aos elevados níveis hormonais e resposta imunológica reduzida. Tais alterações desencadeiam uma cascata de inflamação que, quando exacerbada, aumenta os riscos de resultados adversos na gravidez, como a prematuridade. Esta revisão de escopo objetivou sintetizar as evidências atuais acerca da relação entre periodontite durante a gravidez e nascimento de bebês prematuro. No período de fevereiro/2024 a abril/2024, as seguintes bases de dados foram acessadas: MEDLINE (Entrez PubMed), SCIELO, SCOPUS e BVS/LILACS, com a inserção de descritores pré- determinados. Foram selecionados estudos clínicos, observacionais, publicados nos últimos 10 anos (entre janeiro/2014 e março/2024), nos idiomas inglês e português. Após a remoção das duplicatas, da seleção dos artigos relacionados ao tema e da exclusão dos estudos com base nos critérios pré-estabelecidos foram incluídos 42 estudos (Pubmed = 30, SCOPUS = 12, BVS = 0, SCIELO = 0), resultando em uma amostra total de 2.548.666 mulheres (média de idade de 27,65 anos). Encontrou-se uma taxa de prematuridade e periodontite de 11,96% e 33,29%, respectivamente, em relação a amostra total. Já a prevalência de prematuridade em mulheres com periodontite durante a gestação foi de 3,9%. Do total de estudos selecionados, 73,8% (n = 31) afirmaram que existe associação positiva entre periodontite na gravidez e ocorrência de parto prematuro, mas a associação desses desfechos é modulada por diversos fatores, como idade materna, fumo/álcool na gestação, nível socioeconômico, acesso aos serviços de saúde, entre outros. Diversos estudos suportam a associação entre periodontite materna e prematuridade. Entretanto, além da associação entre os desfechos ser modulada por variáveis socioeconômicas-culturais e comportamentais, as divergências nos parâmetros de classificação da periodontite e prematuridade resultam em baixo nível de evidência científica.

Fomento: FAPESP (2022/10292-8; 2024/00107-4)

Sorridente na área rural: transformando sorrisos em um assentamento

Caroline Oliveira Rodrigues Miranda[1] (0009-0002-9259-3669), Jheniffer Genova Costa[1] (0009-0005-5027-9438), Rebeca Nass Durks[1] (0009-0000-2110-6734), Daniela Carla Tolotti[1] (0009-0008-6698-8871), Valéria Rodrigues de Lacerda[1] (0000-0001-6901-0520)

[1] Faculdade de Odontologia da Universidade Federal de Mato Grosso do Sul, Campo Grande, Mato Grosso do Sul, Brasil

Visando aumentar a qualidade de vida dos indivíduos desdentados, parciais ou totais, as reabilitações protéticas são fundamentais, pois estas devolvem estética e função, melhorando a mastigação, deglutição e fonação desses pacientes. O propósito deste projeto foi confeccionar próteses para idosos residentes em áreas de assentamento, sem acesso aos serviços odontológicos. Essa ação foi desenvolvida no Assentamento Itaqui, área rural da cidade de São Gabriel do Oeste, no interior do Mato Grosso do Sul. Ainda que o município apresentasse um satisfatório serviço de saúde bucal, com laboratório regional de prótese dentária, os moradores do assentamento apresentavam grande dificuldade de deslocamento para acompanhar o processo de confecção das próteses, o que levava à desistência do tratamento. Os pacientes foram avaliados, sendo possível observar que estes encontravam-se em condições orais precárias. As ações para a confecção das próteses dentárias foram realizadas com o apoio da Secretaria de Saúde do município, fazendo uso de recursos já existentes no local. Ao fim de seis visitas, foram atendidos 55 pacientes e entregues 40 próteses, sendo 21 próteses totais superiores, 12 totais inferiores e 7 próteses parciais. Alguns pacientes foram encaminhados para o serviço de saúde bucal do município, pois apresentavam outras demandas. Assim como a saúde geral, a saúde bucal é relativa à qualidade de vida, as perdas dentárias interferem grandemente na vivência dos indivíduos. Concluiu-se que a reabilitação com próteses dentárias, ao reduzir os impactos na saúde bucal, pode contribuir na qualidade de vida dos idosos. Para uma efetiva oferta de próteses dentárias na rede de saúde pública, é necessária a articulação de ações que envolvam toda a população, respeitando os princípios da universalidade, equidade e integralidade.

37º COB

CONGRESSO ODONTOLÓGICO DE BAURU

PROFª DRª LINDA WANG

15 A 18 DE MAIO DE 2024

Odontologia Legal e Saúde Coletiva

APRESENTAÇÃO PAINEL - PÓS-GRADUAÇÃO
PESQUISA/REVISÃO SISTEMÁTICA

Cárie dentária em pacientes submetidos à cirurgia bariátrica: estudo de coorte de 3 anos

Marcelo Salmazo Castro[1] (0000-0002-9601-9069), Brian Otávio de Melo Rodrigues[1] (0009-0005-4414-0771), Bruna Carraro[1] (0009-0006-8293-7295), Rharessa Gabrielly Ferreira Mendes[1] (0000-0002-1086-2021), Eliel Soares Orenha[1] (0000-0001-5412- 3450), Silvia Helena de Carvalho Sales Peres[1] (0000-0003-3811-7899)

[1] Departamento de Ortodontia e Saúde Coletiva, Faculdade de Odontologia de Bauru, Universidade de São Paulo, Bauru, São Paulo, Brasil

A cirurgia bariátrica é o procedimento de eleição para tratamentos de casos de obesidade classe III. O objetivo deste estudo foi avaliar a incidência da cárie dentária em pacientes obesos de classe III submetidos à cirurgia bariátrica em estudo de coorte com acompanhamento de 3 anos de pós-cirúrgico. A amostra contou com 61 pacientes que foram divididos em dois grupos, GO (grupo pré-operatório) e GB (grupo pós- operatório de 3 anos). Foram utilizados o índice de massa corporal (IMC) e para a cárie dentária o CPOD. A amostra foi avaliada em dois tempos distintos, sendo T1= baseline e T2= pós-operatório de 3 anos. Os dados foram analisados pelo teste de Wilcoxon pois não apresentaram distribuição normal pelo teste de Shapiro-Wilk. Em relação ao IMC, houve diminuição significativa do IMC ($p<0,001$), sendo 46,8 Kg/m^2 de mediana, no 1^0 e 3^0 quartil (41,3 Kg/m^2 -50,4 Kg/m^2) no GO 33,2 Kg/m^2 (29,9 Kg/m^2 -37,5 Kg/m^2) no GB, respectivamente. Já em relação ao CPOD, houve piora significativa ($p<0,001$) após 3 anos de cirurgia bariátrica, sendo 9,0 de mediana, no 1^0 e 3^0 quartil (2,0-15,0) no GO e
13.0 (9,0-18,0) no GB respectivamente. Conclui-se que houve melhora nos pacientes operados em relação as condições de saúde geral, com queda significativa do IMC. Após os 3 anos de cirurgia houve aumento no número de dentes cariados e perdidos, o que evidencia a necessidade do acompanhamento odontológico dos pacientes candidatos à cirurgia bariátrica, com finalidade de melhorar as condições bucais e a qualidade de vida desses pacientes.

Fomento: CAPES (001), FAPESP (2015/05749-5)

Evolução do índice CPO-D aos 12 anos: análise histórica dos levantamentos epidemiológicos entre 1986 e 2022

Beatriz Della Terra Mouco Garrido[1] (0000-0002-1325-6086), Thais Souza[1] (0000-0003-2030-1903), Roger Palma[1] (0000-0002-4799-5688), Gustavo Chab Pistelli[1] (0000-0003-0711-4484), José Roberto de Magalhães Bastos[1] (0000-0003-4033-5043), Roosevelt da Silva Bastos[1] (0000-0001-5051-1210)

[1] Departamento de Odontopediatria, Ortodontia e Saúde Coletiva, Faculdade de Odontologia de Bauru, Universidade de São Paulo, Bauru, São Paulo, Brasil

A Política Nacional de Saúde Bucal, conhecida como Brasil Sorridente, visa reorganizar o modelo de atenção em saúde bucal, baseada nos princípios do SUS. Essa política utiliza informações epidemiológicas, principalmente o SB Brasil, para orientar suas ações, com o objetivo de promover a saúde e melhorar a qualidade de vida da população. O objetivo deste estudo foi conduzir uma análise histórica da evolução do Índice CPO-D aos 12 anos, utilizando os dados dos levantamentos realizados nos anos de 1986, 1996, 2003, 2010 e os resultados preliminares do SB Brasil 2022. A partir dos relatórios desses levantamentos foram coletados os dados referentes aos dentes cariados, perdidos e obturados, assim como o índice CPO-D aos 12 anos. Esses dados foram tabulados visando uma análise detalhada posterior. A experiência de cárie, medida pelo índice CPO-D aos 12 anos, apresentou uma redução significativa ao longo do período analisado. Em 1986, o índice CPO-D era de 6,7, reduzindo para 3,7 em 1996, 2,8 em 2003, 2,1 em 2010 e chegando a 1,6 em 2022. Também, a prevalência de experiência de cárie dentária na dentição permanente aos 12 anos apresentou uma diminuição significativa. Inicialmente, em 1986, essa prevalência era de 96%, chegando a 38,4% em 2022, conforme dados preliminares. Essa queda demonstra os impactos positivos das políticas de saúde bucal implementadas no Brasil ao longo das últimas décadas. Além disso, o significativo declínio na prevalência de cárie dentária na dentição permanente reflete uma melhoria substancial na saúde bucal da população infantil brasileira, destacando a eficácia das estratégias de prevenção e promoção da saúde bucal e reforçando a importância da continuidade dessas políticas para manter e aprimorar os ganhos alcançados até o momento.

Prevalência de desgaste dentário e qualidade de vida em adolescentes

Ana Virginia Santana Sampaio Castilho[1] (0000-0003-0674-8522), João Gabriel Perozo Bortoloto[1] (0000-0001-9273-1887), Eliel Soares Orenha[1] (0000-0001-5412-3450), Marcelo Salmazo Castro[1] (0000-0002-9601-9069), Michele di Benedetto[1] (0000-0003- 1532-0245), Silvia Helena de Carvalho Sales Peres[1] (0000-0003-3811-7899)

[1] Departamento de Ortodontia, Odontopediatria e Saúde Coletiva, Faculdade de Odontologia de Bauru, Universidade de São Paulo, Bauru, São Paulo, Brasil

Este estudo observacional transversal investigou a prevalência de desgaste dentário e qualidade de vida em escolares com 15 e 16 anos de idade. A amostra foi constituída por 88 adolescentes, sendo excluídos os alunos que apresentaram alguma limitação física, cognitiva ou psíquica, alunos que faziam tratamento com psiquiatra ou psicólogos e aqueles que não responderam ao questionário. Os escolares foram avaliados quanto ao desgaste dentário ligado à atrição, por meio do Índice de Desgaste Dentário (IDD) ocorrido em superfícies incisais nos sextantes anteriores, superior e inferior. A qualidade de vida (QVRS) foi mensurada usando o questionário Kiddo-KINDL, condições socioeconômicas e demográficas, via *Google forms.* O Índice de massa corporal (IMC) foi obtido por meio do peso e altura. A análise dos dados foi realizada com o programa Stata 14.0., os testes realizados foram Exato de Fisher e Teste T, o nível de significância considerado foi de 95%. Participaram do estudo 88 escolares, a maioria dos participantes eram meninas 52 (59,1%) e 60 (68,2%) dos adolescentes apresentaram IMC normal. Quanto à presença do desgaste dentário 80 (90,9%) adolescentes examinados apresentaram ao menos um dente com sinais de desgaste dentário e 8 (9,1%) não apresentaram. A frequência do desgaste em esmalte foi de 89,8% enquanto em dentina foi 31,8%. A média de QVRS entre os participantes foi 78,3±12,3. Não houve diferença estatisticamente significativa (p=0,26). A prevalência e gravidade do desgaste dentário foi maior em meninas do que em meninos. Pacientes que apresentaram desgaste, apresentaram pior QVRS.

Fomento: CNPq (302002/2022-7), FAPESP (2023/05647-4, 22/05123-2)

Senso de coerência, cárie dentária e qualidade de vida relacionada à saúde bucal de adolescentes

Gabriela de Figueiredo Meira[1] (0000-0002-8285-8769), Ana Virginia Santana Sampaio[1] (0000-0003-0674-8522), Thiago Machado Ardenghi[2] (0000-0002-5109-740X), Leonardo Fernandes Martins[3] (0000-0002-0941-6294), Mario Vianna Vettore[4] (0000-0001-6299-4432)[4], Silvia Helena de Carvalho Sales Peres[1] (0000-0003-3811-7899)

[1] Departamento de Odontopediatria, Ortodontia e Saúde Coletiva, Faculdade de Odontologia de Bauru, Universidade de São Paulo.
[2] Departamento de Estomatologia, da Universidade de Santa Maria, Rio Grande do Sul
[3] Programa de Pós-Graduação em Psicologia Clínica, Pontifícia Universidade Católica do Rio de Janeiro
[4] Dental Public Health (The School of Clinical Dentistry), Aarhus University: Aarhus C, DK

Estudos têm demonstrado que alto senso de coerência (SOC) está relacionado aos melhores desfechos em saúde. Esta pesquisa teve como objetivo avaliar SOC, cárie dentária e qualidade de vida relacionada à saúde bucal em adolescentes. Este estudo transversal foi realizado com adolescentes incluídos de forma aleatória em escolas públicas da zona oeste e norte de Bauru, São Paulo, Brasil. Os adolescentes responderam aos questionários SOC- 13, Child Perception Questionnaire (CPQ 11-14), além de questões socioeconômicas e demográficas. O Índice de massa corporal (IMC) foi mensurado pelo peso e altura. Os exames clínicos incluíram o diagnóstico da cárie dentária pelo CPO-D e a presença de placa bacteriana pelo Índice de Placa Visível (IPV). Foram realizadas análise de correlação Spearman e o Teste Mann-Whitney utilizando o programa Stata 14.0. Participaram do estudo 88 alunos entre 15 e 16 anos de idade. A maioria dos participantes eram meninas 52 (59,1%) e 60 (68,2%) participantes apresentaram IMC normal. A média do SOC entre os participantes foi de 37,7±8,26, o CPO-D médio foi de 2,82±3,04, sendo que 51 (58,0%) adolescentes apresentaram ao menos um elemento dentário cariado. Não houve correlação significativa (rs= 0,15, p= 0,13) entre SOC e CPO-D. A média de dentes com biofilme foi de 16,2±7,42. As meninas apresentaram maior SOC quando comparadas aos meninos (P< 0,05). No entanto, os meninos apresentaram melhor qualidade de vida em relação à saúde bucal (P< 0,05). Assim, o gênero foi capaz de influenciar no SOC e na QVRSB entre adolescentes.

Fomento: CNPq (302002/2022-7), FAPESP (22/05123-2, 2023/07554-3)

Comportamento de crianças em tensões de atendimentos odontológicos com e sem uso do serious game: análise qualitativa

Rharessa Gabrielly Ferreira Mendes[1] (0000-0002-1086-2021), Bruna Carraro[1] (0009-0006-8293-7295), Carlos Eduardo Bezerra Pascoal[1] (0000-0003-3124-2291), Leonardo Trench[1] (0009-0008-7941-6127), Ana Carolina da Silva Pinto[1] (0000-0002- 0595-4466), Sílvia Helena de Carvalho Sales Peres[1] (0000-0003-3811-7899)

[1] Departamento de Odontopediatria, Ortodontia e Saúde Coletiva, Faculdade de Odontologia de Bauru, Universidade de São Paulo

O Temamián foi intitulado como *serious game* uma vez que se trata de um jogo onde crianças e adolescentes podem se divertir e aprender mutuamente, o jogo conta com ambientações temáticas que estão presentes no dia-a-dia dos jogadores, além de poder customizar seu avatar do jeito que se veem e se representar no jogo, fazendo atividades comuns como escovar os dentes, reciclar, ir ao supermercado e muitas outras ambientações. O objetivo do estudo foi avaliar a relação do comportamento de crianças frente a uma situação real de tensões pré e pós o atendimento odontológico com o uso do *serious game* Temamián desenvolvido especialmente para atenuar essacondição, no Centro Avançado Translacional do Obeso- CATO. Nossa amostra foi constituída por 15 pacientes infantis que participaram em dois tempos; T0 e T1, sendo T0: tempo antes do atendimento odontológico e antes do uso do software e T1: após o uso do jogo e após o atendimento odontológico. As crianças foram questionadas quanto às suas experiências e medos em relação a consulta odontológica, por meio de um questionário e gravação de áudio e análise qualitativa dessas informações, a partir desses questionários foi atribuído que entre as 15 crianças avaliadas, 13 reagiram positivamente em relação ao objetivo do Temamián, 1 criança teve uma reação neutra com o termo “não sei” e 1 criança negativamente em relação ao uso do jogo novamente. Apesar disso, obtivemos unanimidade em relação ao propósito do questionário, assim podemos concluir que o uso do *serious game* previamente à consulta odontológica contribuiu para reduzir as tensões das crianças submetidas aos atendimentos clínicos e ampliou o conhecimento sobre saúde de forma lúdica.

Fomento: CNPq- PIBITI 2022/927

Perfil de busca por atendimento odontológico na atenção primária à saúde bucal por idosos na cidade de Bauru em 2015

Liliane Cristina Barbosa[1,2] (0000-0001-8776-6401), Fernanda Zanelatto Castro Paiva[1] (0000-0002-5246-9834), Michele Mozardo Pereira[3,4] (0000-0005-5166-571X), Rodolfo Macedo Cruz Pimenta [5] (0000-0003-4033-5043), José Roberto Magalhães Bastos[1] (0000-0003-4033-5043), Roosevelt Silva Bastos[1,4] (0000-0001-5051-1210)

[1] Universidade de São Paulo, Faculdade de Odontologia de Bauru, Departamento de Odontopediatria, Ortodontia e Saúde Coletiva, Bauru, São Paulo, Brasil
[2] Secretaria Municipal de Três Lagoas, Três Lagoas, Mato Grosso do Sul, Brasil
[3] Secretaria Municipal de Saúde, Boraceia, São Paulo, Brasil
[4] Universidade de São Paulo. Hospital de Reabilitação de Anomalias Craniofaciais,Bauru, São Paulo, Brasil
[5] Universidade Estadual de Feira de Santana, Feira de Santana, Bahia, Brasil

Este estudo teve como objetivo investigar as características dos idosos em relação ao tempo necessário para consultas odontológicas. Estudo epidemiológico transversal, hierárquico, analítico, realizado com pessoas idosas domiciliadas em Bauru, no ano de 2015. Análises de regressão logística binária e múltipla stepwise foram utilizadas para estimar as associações entre variáveis independentes e o tempo para consultas odontológicas ($p<0,20$). Dos 325 participantes idosos, 56,88% eram mulheres e 59,32% tinham entre 65 e 74 anos. Vários fatores foram associados a tempos de espera mais longos para consultas odontológicas. Esses fatores incluíam ter 75 anos ou mais, necessitar de prótese dentária completa, experiência com dor de dente, buscar serviçosodontológicos privados e ter motivos relacionados à dor, extração dentária e outros problemas dentários. As pessoas idosas buscam atendimento odontológico com idade mais avançada para receberem atendimentos resolutivos aos seus problemas bucais como extrações e próteses dentárias, frequentemente em consultórios odontológicos privados. É preciso que a pessoa idosa tenha amplo acesso ao serviço público de saúde bucal, especialmente aos mais vulneráveis socialmente.

Distribuição dos Centro de Especialidades Odontológicas: Uma análise descritiva

Priscila Caligaris Cagi[1] (0009-0004-7387-4320), Thais Souza[1] (0000-0003-2030-1903), Roger Palma[1] (0000-0002-4799-5988), Marimarcio de Matos Corsino Petrucio[1] (0009-0009-2671- 518X), José Roberto de Magalhães Bastos[1] (0000-003-4033-5043), Roosvelt da Silva Bastos[1] (0000-0001-5051-1210)

[1] Departamento de Odontopediatria, Ortodontia e Saúde Coletiva, Faculdade de Odontologia de Bauru, Bauru, São Paulo, Brasil

A expansão das ações de saúde bucal na Atenção Primária à Saúde tem ampliado o acesso ea oferta de procedimentos. A atenção especializada qualifica a Rede de Atenção à Saúde Bucal, atuando estrategicamente para melhorar a resolutividade e preservar o vínculo com a Atenção Primária. O objetivo deste trabalho é realizar uma análise descritiva da distribuição dosCEOs no Brasil. Foi realizada uma análise descritiva dos dados referentes à quantidade de CEOs por tipo, município, estado e região geográfica. Estes dados foram coletados através de relatórios gerados pelo DATASUS e posteriormente tabulados para análise. No Brasil, há um total de 1433 CEOs, sendo 769 CEOs tipo I (com 3 cadeiras odontológicas), 519 CEOs tipo II (com 4 a 6 cadeiras odontológicas) e 160 CEOs tipo III (com 7 ou mais cadeiras odontológicas). A região Sudeste concentra o maior número de CEOs, com 613 unidades, sendo 272 delas localizadas no estado de São Paulo. Em contrapartida, a região Norte apresenta o menor número de CEOs, com apenas 73 unidades, dos quais Acre e Roraima possuem apenas 2 cada. Essa discrepância entre as regiões ressalta a urgência de abordar questões de equidade no acesso à saúde bucal em todo o país. É crucial reconhecer os possíveis impactos dessa disparidade e a necessidade de políticas e investimentos voltados para áreas com menor cobertura de CEOs. Além disso, a análise desses dados pode servir como base para o desenvolvimento de estratégias que promovam uma distribuição mais equitativa dos serviços odontológicos, assegurando acesso universal e qualidade de atendimento em todas as regiões do Brasil.

Há associação entre cárie dentária e obesidade em crianças e adolescentes?

Leonardo Trench[1] (0009-0008-7941-6127), Ana Carolina da Silva Pinto[1] (0000-0002- 0595-4466), Gabriela de Figueiredo Meira[1] (0000-0002-8285-8769), Ana Virginia Santana Sampaio Castilho[1] (0000-0003-0674-8522), Saul Martins Paiva[2] (0000-0002- 3968-1638), Silvia Helena de Carvalho Sales Peres[1] (0000-0003-3811-7899)

[1] Departamento de Odontopediatria, Ortodontia e Saúde Coletiva, Faculdade de Odontologia de Bauru, Universidade de São Paulo, Bauru, São Paulo, Brasil
[2] Departamento de Saúde Bucal da Criança e do Adolescente, Faculdade de Odontologia, Universidade Federal de Minas Gerais, Belo Horizonte, Minas Gerais, Brasil

O objetivo do estudo foi revisar sistematicamente a relação entre cárie dentária e obesidade em crianças e adolescentes, por meio da estratégia PECO: População (P): crianças e adolescentes; exposição (E): sobrepeso e obesidade; comparação (C): crianças e adolescentes com baixo peso e eutróficos; e resultado (O): prevalência da cárie dentária. O protocolo da revisão foi registrado no International Platform of Registered Systematic Review and Meta-analysis Protocols (INPLASY) e as bases bibliográficas consultadas foram: Web of Science, SCOPUS, PUBMED, EMBASE e LILACS. A chave de busca foi: "Obesity "[All Fields] OR "Overweight"[All Fields] AND "Dental Caries"[All Fields] OR "Dental Decay" [All Fields]AND "Children"[All Fields] OR "Adolescent"[All Fields]. Foram incluídos estudos com desenhos transversais e longitudinais. Usou-se como critérios de inclusão a cárie dentária mesurada pelo CPO-D e sobrepeso/obesidade pelo Índice de Massa Corporal (IMC). A qualidade das publicações foi avaliada pela Escala de Newcastle-Ottawa. Foram encontrados 193, destes 72 estavam duplicados. Trinta artigos atenderam aos critérios de elegibilidade e foram incluídos, sendo 26 estudos transversais e 4 longitudinais. Na amostra final foram avaliados 129.866 crianças e adolescentes, sendo 59.616 (45,6%) meninas e 66.060 (50,8%) meninos, destes 7.818 obesos. Associação positiva entre obesidade e cárie dentária foi identificada em 10 estudos (P<0,01), associação negativa em 8 estudos (P<0,05) e 12 não mostraram associação significativa (P=0,20). As crianças e adolescentes com sobrepeso/obesidade apresentaram maior CPO-D (p<0,01). Nos estudos longitudinais o sobrepeso/obesidade influenciou na maior chance de desenvolver cárie dentária (OR= 3,72). Nos transversais a maior prevalência da cárie dentária foi encontrada em crianças com peso normal/abaixo do peso. Concluiu-se que há uma associação entre obesidade/sobrepeso e cárie dentária em crianças eadolescente.

Fomento: FAPESP (22/05123-2); CNPq (302002/2022-7); CAPES (001)

Associação entre a cárie dentária e a dieta em crianças de 6 a 9 anos de uma comunidade de baixa renda

Liliane Cristina Barbosa[1] (0000-0001-8776-6401), Gustavo Chab Pistelli[1] (0000-0003- 0711-4484), Rafael Menezes Silva[2] (0000-0003-1617-9458), Maria Fidela de Lima Navarro[2] (0000-0003-2871-1077), Wagner Marcenes[3](0000-0001-9276-1744), Roosevelt Silva Bastos[1] (0000-0001-5051-1210)

[1] Universidade de São Paulo, Faculdade de Odontologia de Bauru, Departamento de Odontopediatria, Ortodontia e Saúde Coletiva, Bauru, São Paulo, Brasil
[2] Universidade de São Paulo, Faculdade de Odontologia de Bauru, Departamento de Dentística, Bauru, São Paulo, Brasil
[3] Affordable Health Initiative, Londres, Inglaterra, Reino Unido

A dieta rica em açúcares é importante fator para o desenvolvimento de cárie dentária. O estudo objetivou avaliar a associação entre a dieta e a cárie dentária em crianças de uma comunidade de baixa renda. Trata-se de pesquisa transversal realizada em duas escolas públicas de Bauru, Brasil. Foram coletadas informações sociodemográficas relacionadas à idade, sexo e a renda familiar. O Caries Assessment Spectrum and Treatment (CAST) foi utilizado para coletar os dados de cárie, e um questionário sobre o consumo de alimentos em uma escala de Likert. Foi realizada regressão linear múltipla forward stepwise para as variáveis com valor de p<0,20 na regressão simples. A amostra compõe-se de 207 crianças de 6 a 9 anos, com maior participação do sexo feminino (80%). A renda familiar entre 1 e 3 salários mínimos foi predominante (138). Aprevalência da variável dependente foi 18,8% (CAST > 0). As variáveis renda familiar (β=-0,27; p=0,033) e cereais com açúcar (β=0,26; p=0,044 foram associados àprevalência de cárie dentária (CAST>0). O índice de determinação (R2) foi de 0,12. Conclui-se que consumo de alimento com açúcar em crianças de 6 a 9 anos de famíliascom renda baixa em comunidades vulneráveis esteve associado à cárie dentária.

37º COB

CONGRESSO ODONTOLÓGICO DE BAURU

PROFª DRª LINDA WANG

15 A 18 DE MAIO DE 2024

Odontologia Legal e Saúde Coletiva

APRESENTAÇÃO PAINEL - PÓS-GRADUAÇÃO
CASO CLÍNICO/PROJETO DE ESTENSÃO/REVISÃO DE LITERATURA

A arte de prevenir a obesidade infantil: Centro Avançado Translacional do Obeso- CATO na escola

João Vitor SIlva Busqueti[1](0000-0002-4119-3385), Maria Irene Bachega[1] (0000-0002-0216-5832), Carlos Eduarde Bezerra Pascoal[2] (0000-0003-3124-2291), Gabriela de Figueiredo Meira[2] (0000-0002-8285-8769), Eliel Soares Orenha[2](0000-0001-5412-3450), Silvia Helena de Carvalho Sales Peres[2] (0000-0003-3811-7899)

[1] Hospital de Reabilitação de Anomalias Craniofaciais,Universidade de São Paulo, Brasil.
[2] Departamento de Odontopediatria, Ortodontia e Saúde Coletiva, Faculdade de Odontologia de Bauru, Universidade de São Paulo, Bauru, São Paulo, Brasil.

O ambiente escolar influencia no desempenho escolar e na qualidade de vida das crianças. Este projeto de extensão teve por objetivo desenvolver material didático, sobre promoção de saúde e prevenção da doença obesidade para estudantes vulneráveis, por meio de pinturas lúdicas. Participaram da atividade de criação do livro, 65 escolares de 10 a 12 anos de idade, matriculados em uma escola estadual de Bauru-SP. Foram realizadas palestras para as crianças, contando com a adesão dos professores, durante o processo de confecção do material. A metodologia envolveu o planejamento de ações focadas em ambientes saudáveis, alimentação e hábitos saudáveis na infância, em atividades educativas. Após estas atividades, as crianças expressaram o conteúdo abordado em pinturas, contendo cores e formas, que foram agrupadas para o desenvolvimento do livro didático. O livro retrata o perfil educacional de escolares, destacando a importância da valorização de hábitos alimentares adequados, como o consumo de alimentos saudáveis e a redução de produtos ultra processados, para prevenção da obesidade e melhoraria da qualidade de vida. Como contrapartida social, pode-se verificar que crianças de áreas vulneráveis adquiriram conhecimentos adicionais sobre as estratégias de promoção de saúde a serem adotadas em ambiente escolar e familiar. Adicionalmente, observou-se maior conscientização sobre comportamentos relacionados à saúde, de forma a mitigar as iniquidades em saúde, levando a maior qualidade de vida aos escolares.

Fomento: CNPq (302002/2022-7), FAPESP (22/05123-2), PROEX 23/2730

Ações assistencialistas odontológicas na população de Oloitokitok no Quênia: projeto de extensão universitária

Nailson Silva Meneses Júnior[1] (0000-0003-1384-810X), Letycia Accioly Simões Coelho[1] (0000-0002-0751-6988), Leticia de Azevedo Leite[2] (0000-0001-6557-9330), Flaviana Bombarda de Andrade[1] (0000-0002-1238-2160), Marco Antonio Hungaro Duarte[1] (0000-0003-3051-737X), Heitor Marques Honório[2] (0000-0003-0231-3409)

[1] Departamento de Dentística, Endodontia e Materiais Odontológicos, Faculdade de Odontologia de Bauru, Universidade de São Paulo.
[2] Departamento de Odontopediatria, Ortodontia e Saúde Coletiva, Faculdade de Odontologia de Bauru, Universidade de São Paulo.

O objetivo deste estudo foi coletar dados para determinar as necessidades e prioridades em saúde bucal e realizar ações assistencialistas pontuais com a população de Oloitokitok, Quênia. Além de atividades de educação em saúde sobre diferentes temas. Realizou-se um estudo transversal com 92 indivíduos da população de Oloitokitok em parceria com a ONG Entepesi. A seleção dos pacientes ocorreu aleatoriamente, e tanto a coleta dos dados quanto a execução dos procedimentos foram conduzidos no Loitokitok Sub-County Hospital por dois dentistas experientes. A idade, acesso a produtos de higiene bucal e serviços odontológicos, prevalência de cárie (CPO-D) e presença de doença periodontal (PSR) foram computados. Todos os participantes tiveram uma curta palestra sobre a importância da higiene bucal, além de receberem kits de higiene, seguido de sessão de profilaxia. Procedimentos odontológicos foram realizados conforme demanda, porém, devido à infraestrutura precária para atendimentos, alguns pacientes foram encaminhados para outras instalações visando tratamentos mais complexos. A maioria dos indivíduos atendidos tinha entre 21 e 50 anos (59,78%) e eram do sexo feminino (68%). Notavelmente, 32% dos participantes nunca haviam recebido atendimento odontológico e 15% nunca tiveram acesso a produtos de higiene bucal. Quanto ao estado da saúde bucal dos indivíduos, observou-se um baixo índice de doença cárie (CPO-D 6,36) e alto índice de doença periodontal (índice PSR 2 a 4 em 61,29% dos pacientes). Foram realizados 178 selamentos de cicatrículas e fissuras, 224 restaurações e 27 raspagens periodontais totais, sendo que 30,43% dos pacientes foram encaminhados para outras instalações odontológicas. O estudo revelou a urgência em reforçar o investimento em medidas assistencialistas e intervencionistas em saúde bucal, visto o alto número de pacientes com doença periodontal ativa, bem como de indivíduos sem acesso a serviços odontológicos e produtos de higiene bucal.

As práticas integrativas e complementares em saúde na atenção básica de saúde

Leonardo Portilha Gomes da Costa[1] (0000-0001-7438-5589), Alessandra Mazzo[2] (0000- 0001-5074-8939)

[1] Seção de Reabilitação Clínica Integrada, Hospital de Reabilitação de Anomalias Craniofaciais, Universidade de São Paulo, Bauru, São Paulo, Brasil
[2] Centro de Educação e Capacitação em Saúde, Faculdade de Odontologia de Bauru, Universidade de São Paulo, Bauru, São Paulo, Brasil

As Práticas Integrativas e Complementares em Saúde (PICS) são abordagens terapêuticas que têm por objetivo prevenir doenças e agravos, proporcionando promoção e recuperação da saúde, enfatizando a escuta acolhedora, a construção de laços terapêuticos e a conexão entre ser humano, meio ambiente e sociedade. Este estudo qualitativo resulta de uma revisão de literatura narrativa sobre as PICS no contexto da Estratégia de Saúde da Família. A incorporação das PICS na equipe de Atenção Primária a Saúde (APS) representa uma importante estratégia, do Ministério da Saúde, para fortalecer o cuidado integral e humanizado, assegurando a valorização da escuta acolhedora, na integração do indivíduo com o meio em que vive e estabelecendo uma nova compreensão do processo saúde-doença, em que se destaca a perspectiva multidimensional do ser humano, com o empoderamento individual e no impacto positivo na vida cotidiana dos sujeitos. Atualmente, o Sistema Único de Saúde oferece, de forma integral e gratuita, 29 procedimentos à população. Conclui-se que, por meio de uma abordagem interdisciplinar, as PICS viabilizam uma perspectiva direcionada no cuidado continuado, humanizado e abrangente em saúde, ampliando conhecimentos e qualificando profissionais da saúde e em áreas correlatas, para garantir a oferta segura e de qualidade aos usuários da APS.

Fomento: CAPES (88887.645866/2021-00)

Estudo de caso de paciente submetido à cirurgia bariátrica: saúde sistêmica e bucal em acompanhamento de 9 anos

Rharessa Gabrielly Ferreira Mendes[1] (0000-0002-1086-2021), Ida Regina Tomaz Carvalho da Silva Capela[1] (0000-0002-8642-1425),, João Gabriel Perozo Bortoloto[1] (0000-0001-9273-1887), Maria Luiza Padim[1] (0009-0004-5378-2488), Marcelo Salmazo Castro[1] (0000-0002-9601-9069), Sílvia Helena de Carvalho Sales Peres[1] (0000-0003-3811-7899)

[1] Departamento de Odontopediatria, Ortodontia e Saúde Coletiva, Faculdade de Odontologia de Bauru, Universidade de São Paulo

Este estudo de caso tem por objetivo avaliar as condições sistêmica e bucal de um paciente obeso classe III e após a cirurgia bariátrica, 2 anos e 8 anos. O paciente do sexo masculino foi avaliado em 3 tempos (T0= obeso; T1= 2 anos operado; T2= 8 anos) quanto à saúde bucal: cárie dentária (CPOD), desgaste dentário (IDD) e profundidade de sondagem (PS). A saúde sistêmica foi mensurada por meio de hipertensão arterial e obesidade de grau III. Em 2015, o paciente tinha 48 anos de idade, IMC= 50,74 Kg/m^2, apresentava hipertensão arterial e ansiedade, além de relatar dificuldade de mastigação e bruxismo, sem queixas de dor orofacial. A cirurgia bariátrica foi realizada em 2017, não sendo relatadas intercorrências durante os acompanhamentos e relatou perda de peso após o procedimento, com IMC= 31,22 Kg/m^2. Relatou a ocorrência de um episódio de angina em 2020, hipercolesterolemia e vitiligo, ambos após a cirurgia bariátrica. Em 2024, foi atendido no Centro Avançado Translacional do Obeso (CATO), apresentou reganho de peso (IMC=37,8Kg/m^2) e relatou incômodo ao mastigar, mesmo fazendo uso de próteses parciais removíveis flexíveis. Nos períodos 2015, 2017 e 2024, o CPOD foi 16, 17 e 19; IDD foi 0,64, 0,69 e 0,745; PS foi 2,21, 2,48 e 2,74mm, respectivamente. Podemos confirmar que houve melhora na condição sistêmica, após a cirurgia bariátrica, entre os períodos estudados., entretanto, após 8 anos de cirurgia, houve reganho de peso. Dentre as condições bucais avaliadas, todas apresentaram piora ao longo do tempo, demonstrando a importância do acompanhamento multiprofissional do paciente candidato à cirurgia bariátrica.

Fomento: FAPESP (22/05123-2)

37ºCOB

CONGRESSO ODONTOLÓGICO DE BAURU

PROFª DRª LINDA WANG

15 A 18 DE MAIO DE 2024

Odontologia Legal e Saúde Coletiva

APRESENTAÇÃO PAINEL - GRADUAÇÃO
PESQUISA/REVISÃO SISTEMÁTICA

Avaliação dos serviços odontológicos e da atuação multiprofissional na atenção primária à saúde

Vitor Rafael Gomes[1] (0009-0001-8350-6597), Mariana Josina Pereira[1] (0000-0002-1869-3381), Edmundo Marinho Neto[1] (0000-0002-3176-3540), Vanessa Gallego Arias Pecorari[1] (0000-0002-0300-5697); Karine Laura Cortellazzi Mendes[1] (0000-0001-9584-9477)

[1] Departamento de Ciências da Saúde e Odontologia Infantil, Faculdade de Odontologia de Piracicaba, Universidade Estadual de Campinas, Piracicaba, São Paulo, Brasil

O Programa de Saúde da Família (PSF) configura-se como a principal estratégia de organização dos serviços na atenção primária à saúde, contando com o apoio da Equipe de Saúde da Família (ESF) e do Núcleo de Apoio à Saúde da Família (NASF). O objetivo do estudo foi avaliar os serviços odontológicos na atenção primária à saúde oferecidos aos usuários da Unidade Básica de Saúde (UBS - Sede) no município de Paripiranga-BA, com foco na articulação multidisciplinar e intersetorial entre a Estratégia Saúde da Família (ESF) e o Núcleo de Apoio à Saúde da Família (NASF) para tratar da prevenção de doenças, proteção e promoção da saúde. Foi realizada pesquisa documental que utilizou dados sobre serviços odontológicos e atividades multidisciplinares na atenção básica obtidos por meio de relatórios de procedimentos dos 2 dentistas vinculados à UBS, referentes ao biênio 2017-2018 e ao 1º bimestre de 2019 no sistema e-SUS. Após essa análise, procedeu-se à categorização das ações conjuntas entre os profissionais da ESF (enfermeiros, médicos, dentistas e agentes comunitários de saúde) e NASF (nutricionista e psicólogo) para avaliar a atuação multidisciplinar no âmbito da atenção primária em saúde. Os resultados indicam que os serviços odontológicos mais oferecidos aos usuários incluem: extração dentária, raspagem supragengival, resina composta restauração e profilaxia. As ações multidisciplinares desenvolvidas entre a ESF e o NASF garantiram a resolutividade dos serviços de saúde associada ao estabelecimento de vínculo e autonomia dos profissionais. Concluiu-se que a operacionalização dos serviços odontológicos se baseia no cuidado corresponsável, em que prevaleça o protagonismo do sujeito no processo de autocuidado e o empenho da equipe multiprofissional para complementar as ações de promoção e prevenção em saúde.

Cárie dentária em escolares de 6 a 9 anos de idade de comunidades de baixa renda

Isabela Ciaca Andrade[1], Gustavo Chab Pistelli[1] (0000-0003-0711-4484), Rafael Menezes Silva[2] (0000-0003-1617-9458), Maria Fidela de Lima Navarro[2] (0000-0003-2871-1077), Wagner Marcenes[3] (0000-0001-9276-1744), Roosevelt da Silva Bastos[1] (0000-0001-5051-1210)

[1] Departamento de Odontopediatria, Ortodontia e Saúde Coletiva da Faculdade de Odontologia de Bauru, Universidade de São Paulo, Bauru, São Paulo, Brasil
[2] Departamento de Dentística, Endodontia e Materiais Odontológicos, Faculdade de Odontologia de Bauru, Universidade de São Paulo, Bauru, São Paulo, Brasil
[3] Affordable Health Initiative, London, Reino Unido

A prevalência de cárie dentária é fortemente associada a condições sociais desfavoráveis, por esta razão deve ser acompanhada para ser combatida. O objetivo deste trabalho foi avaliar a prevalência de cárie em crianças de 6 a 9 anos em duas escolas públicas situadas em comunidades de baixa renda. Esta pesquisa transversal foi realizada na escola pública Ivan Engler de Almeida (E1) e na Nacilda de Campos (E2) em Bauru, Brasil. O Caries Assessment Spectrum and Treatment (CAST) foi utilizado para coletar os dados de cárie. Foram coletadas informações sociodemográficas relacionadas à idade, sexo e a renda familiar. um questionário sobre o consumo de alimentos em uma escala de Likert. A diferença entre as variáveis para cada escola foi realizada pelo teste de associação qui-quadrado de Pearson ($p<0,05$). A amostra foi composta de 179 crianças, sendo 81 da E1 e 98 da E2. A E2 teve maior número de participantes do sexo feminino (57,5%). A E1 teve maior percentual de crianças com 6 (63,9%) e 7 anos (65,8%) e a E2 teve maior percentual de crianças com 8 (64,8%) e 9 anos (77,1%) ($p<0,001$). A prevalência de crianças livres de cárie foi de 46,40% na E1 e de 53,60% na E2 ($p=0,018$). A cárie dentária sem tratamento foi maior na E2 (75,7%), com 24,3% na E1 ($p=0,014$). A E1 teve menor percentual de famílias vivendo com até 1 salário mínimo (43,3%) do que a E2 com 56,7% ($p=0,023$). Foi relatado maior consumo de suco de frutas com açúcar na E1 (54,2%; $p= 0,031$) e maior consumo de chocolate (52,3%; $p=0,011$), sorvete (51,2%; $p=0,031$), e guloseimas (53,3%; $p=0,05$) na E2. Concluiu-se que, ambas as escolas apresentaram alta prevalência de cárie dentária entre seus estudantes de 6 a 9 anos de comunidades de baixa renda.

Fomento: FAPESP

Efeito do apoio social na qualidade de vida de adolescentes vulneráveis

Bruna Carraro[1] (0009-0006-8293-7295), Gabriela de Figueredo Meira[1] (0000-0002- 8285-8769), Ana Virginia Santana Sampaio Castilho[1] (0000-0003-0674-8522), Caio Augusto Imai[1] (0009-0002-8992-0438), Brian Otávio de Melo Rodrigues[1] (0009-0005- 4414-0771), Sílvia Helena de Carvalho Sales Peres[1] (0000-0003-3811-7899)

[1] Departamento de Odontopediatria, Ortodontia e Saúde Coletiva, Faculdade de Odontologia de Bauru, Universidade de São Paulo

Avaliar o efeito do apoio social na melhoria da qualidade de vida de adolescentes residentes em áreas vulneráveis. A amostra foi constituída por escolares de ambos os sexos, de 15-16 anos, em Bauru-SP. A obesidade foi mensurada pelo Índice de Massa Corporal (IMC). As características demográficas e socioeconômicas foram analisadas por questões de gênero e de raça/etnia, além da avaliação das condições socioeconômicas dos pais. Foram aplicados os questionários: apoio social foi avaliado pelo Social Support Appraisals (SSA); afetividade negativa pela versão brasileira Depression Anxiety and Stress Scale e a qualidade de vida pelo Kiddo-KINDL. A Qualidade de vida relacionada à saúde foi avaliada, por meio do bem-estar físico e emocional, autoestima, família, amigos e rotina diária/escola. Participaram 176 adolescentes, 56,3% concordaram totalmente que a família se preocupa bastante com eles e 50% deles concordaram totalmente com o fato de a família gostar muito dele. Em relação ao apoio emocional na escola, 64,8% dos alunos afirmaram que os professores se preocupam com eles. Já 66,5% dos entrevistados afirmaram que as vezes eles se sentem inúteis e 57,4% que em alguns momentos eles acham que eles não prestam para nada. A relação entre a qualidade de vida e a saúde geral, o presente estudo encontrou que mais da metade dos alunos (52,8%) avaliaram a sua saúde geral como boa e (61,4%) entendem que também tem uma boa saúde bucal. As redes de apoio estruturadas podem contribuir com qualidade de vida de adolescentes, para que eles desenvolvam as suas habilidades e melhorem as percepções de autoestima.

Fomento: CAPES (001), CNPq (302002/2022-7), FAPESP (22/05123-2), PUB-USP (2022/11).

Fatores associados à qualidade de vida em crianças sul-mato-grossenses

Amanda Barbosa Oliveira [1] (0009-0008-3247-0732), Luiza De Carli Grieleitow [1] (0009-0004-8471-9078), Rafael Aiello Bomfim [1] (0000-0002-6478-8664)

[1] Universidade Federal de Mato Grosso do Sul, Faculdade de Odontologia, Campo Grande, MS, Brasil

Este estudo analisou os fatores associados à qualidade de vida relacionada à saúde bucal em crianças de 5 anos de idade. Foi realizado um levantamento epidemiológico nas cinco maiores cidades (> 80.000 habitantes) do Estado de Mato Grosso do Sul, Brasil. Foram coletados dados sobre experiência de cárie segundo o critério da Organização Mundial da Saúde (OMS), características sociodemográficas, e de comportamento em 129 crianças. O referencial teórico dos determinantes sociais da saúde bucal norteou todas as análises. Regressões Logísticas multiníveis univariadas e ajustadas foram realizadas para testar a associação da qualidade de vida (oidp ≥1) com fatores comportamentais e sociodemográficos. O estudo teve aprovação pelo Comitê de ética (CAAE número 85647518.4.0000.0021). A prevalência de impactos na qualidade de vida foi de 39,5% (IC95% 31,4; 48,5). No modelo ajustado, crianças brancas [OR= 0.22 (IC95% 0.09; 0.57)]; e de renda per capita acima de um salário- mínimo [OR= 0.31 (IC95% 0.11; 0.91)] foram fatores de proteção para impacto na qualidade de vida. Entretanto, o consumo alimentar não saudável > 4 x semana [OR=3.70 (IC95% 1.20; 11.44)] foi fator de risco. Conclui-se que a raça, a renda e o comportamento alimentar estiveram associados à prevalência de impactos na qualidade de vida em crianças de 5 anos de idade. Ações interdisciplinares pelas equipes de saúde são necessárias para o enfrentamento do racismo e de consumo alimentar não saudável.

Uso do *Serious Game* Educacional para melhorar o conhecimento sobre saúde e saúde bucal de escolares

Maria Julia Pereira Euzebio[1] (0009-0003-0053-2728), Lucca Augusto Ribeiro Foggiato[1] (0009-0002-5320-8721), Emilie Maria Cabral Araujo[1], Rharessa Gabrielly Ferreira Mendes[1] (0000-0002-1086-2021), Ana Virginia Santana Sampaio Castilho[1] (0000-0003- 0674-8522), Sílvia Helena de Carvalho Sales Peres[1] (0000-0003-3811-7899)

[1] Departamento de Odontopediatria, Ortodontia e Saúde Coletiva, Faculdade de Odontologia de Bauru, Universidade de São Paulo.

Este estudo transversal teve por objetivo avaliar o efeito do Serious game- Temamián no conhecimento em saúde e saúde bucal de crianças. A amostra foi composta por escolares de 10 a 12 anos, residentes em Bauru-SP. A coleta dos dados foi realizada por meio formulários aplicados usando o *Google forms e aplicação do jogo Temamian* (G1- jogou temamián; G2- não jogou). Para avaliação do conhecimento em relação aos fatores que influenciam a saúde geral e bucal, foi aplicado um formulário com figuras dos recursos de higiene bucal e alimentos, considerados saudáveis ou não-saudáveis. Os hábitos alimentares foram analisados quanto a frequência e quantidade do consumo de sacarose. As crianças foram pesadas e medidas calculando -se o Índice de Massa Corporal (IMC), seguindo os pontos de corte e percentis, para faixa etária e gênero. 60 escolares foram analisados (G1=22; G2=38), sendo 48,3% eram meninas e a renda familiar entre 1 até 2 salários-mínimos foi de 36.7%. O consumo de sacarose com frequência diária de uma a duas vezes por dia e uma porção média de 3 colheres foi encontrado em quase a totalidade da amostra, sendo os mais consumidos bolacha recheada, bolo/pão doce/sonho, seguidos por sorvete/picolé. Em G2 63% consumiam sacarose diariamente e em G1 40% após o uso do serious game-Temamián. Houve dificuldade em identificar a alimentação saudável em ambos os grupos (p= 0,92), entre a escolhas dos alimentos, as crianças do G1 consideraram as frutas com saudáveis (p=0,13). Concluiu-se que o alto índice de analfabetismo funcional e o desinteresse por parte dos alunos, aliados às condições socioeconômicas contribuíram para o aprendizado limitado mesmo realizado de forma lúdica.

Fomento: CAPES (001), CNPq (302002/2022-7), FAPESP (22/05123-2), PUB (2022/58)

O uso de *Serious Game* educacional pode influenciar na qualidade de crianças vulneráveis?

Lucca Augusto Ribeiro Foggiato[1] (0009-0002-5320-8721), Emilie Maria Cabral Araujo[1], Maria Julia Pereira Euzebio[1] (0009-0003-0053-2728), Carlos Eduarde Bezerra Pascoal[1] (0000-0003-3124-2291), Ida Regina Tomaz Carvalho da Silva Capela[1] (0000-0002- 8642-1425), Sílvia Helena de Carvalho Sales Peres[1] (0000-0003-3811-7899)

[1] Departamento de Odontopedriatria, Ortodontia e Saúde Coletiva, Faculdade de Odontologia de Bauru, Universidade de São Paulo, Bauru, São Paulo, Brasil

O Temamián é um serius game educacional utilizado para ampliar o conhecimento sobre a saúde. Esta pesquisa objetivou avaliar a influência do uso de serious game na qualidade de vida de crianças residentes em área vulnerável. Foi utilizado o *Google forms* para aplicar os formulários, que foram respondidos de forma individual. A amostra foi dividida em dois grupos: (G1- Com Temamián; G2- Sem Temamián). A qualidade de vida (QV) foi avaliada por meio do instrumento Kiddo-KINDL. Avaliação do conhecimento em relação aos fatores que influenciam a saúde geral e bucal foi aplicado um formulário ilustrativo com figuras dos recursos de higiene bucal e alimentos, considerados saudáveis ou não-saudáveis. G1 teve 22 indivíduos e G2 teve 38. A qualidade de vida mostrou que 51,7% deles se sentiram mal “às vezes” na última semana, 48,3% sentiram alguma dor “às vezes”, 33,3% ficaram cansados/esgotados “às vezes”. Já outros 36,7% se sentiram fortes e cheios de energia “às vezes”. Dentre os aspectos escolares: 40% “às vezes” tinham facilidade para fazer as atividades da escola; 36,7% “às vezes” achavam as aulas ministradas na escola interessantes; 31,7% “às vezes” se preocupavam com o futuro; 41,7% “sempre” tiveram medo de tirar notas baixas. Mais da metade da amostra do G1 apresentaram dificuldade na seleção da alimentação saudável, mesmo após o uso de serious game educacional. E no G2, 2/3 das crianças encontraram dificuldade para seleção da alimentação saudável. Pode-se concluir que o uso de serious game educacional contribui para ampliar o conhecimento sobre saúde e saúde bucal, além de melhorar a qualidade vida de crianças vulneráveis.

Fomento: CAPES (001), CNPq (302002/2022-7), (FAPESP 22/05123-2), PUB (2022/58)

37º COB

CONGRESSO ODONTOLÓGICO DE BAURU

PROFª DRª LINDA WANG

15 A 18 DE MAIO DE 2024

Odontologia Legal e Saúde Coletiva

APRESENTAÇÃO PAINEL - GRADUAÇÃO
CASO CLÍNICO/PROJETO DE EXTENSÃO/REVISÃO DE LITERATURA

Desafios na análise de marcas de mordida na odontologia legal: uma revisão de literatura

Ana Júlia Quadra Vieira[1] (0009-0003-2652-6123), Nicole Catherine Goltz Fokkema[1] (0000-0002-7493-4688), Karyn Sabrina Marinho Umbelino[1,2]

[1] Departamento de Odontologia, Universidade Estadual de Maringá, Maringá, Paraná, Brasil
[2] Departamento de Saúde Coletiva e Odontologia Legal, FORP- USP, Ribeirão Preto, Brasil

As marcas de mordidas podem ser consideradas elementos periciais de relevância no contexto da odontologia legal, desempenhando um papel importante na identificação de indivíduos em casos criminais. No entanto, devido à complexidade das características individuais da dentição e às limitações dos métodos de análise existentes, significativos desafios permeiam a interpretação adequada dessas marcas. O presente estudo visa revisar e discutir as particularidades e dificuldades na análise de marcas de mordida na odontologia legal através de uma revisão de literatura nas bases de dados PubMed e Scielo e bibliografias. Ademais, os termos “bite mark analysis” e “forensic odontology” foram utilizados na procura de referências, sendo encontrados 1.630 artigos, no período de 1979 até 2024, sendo selecionados 27 trabalhos. A análise de marcas de mordida envolve uma série de técnicas e abordagens, incluindo a documentação fotográfica, a análise métrica, a análise comparativa direta e indireta e a análise biológica. A interpretação subjetiva dos padrões de mordida e a possibilidade de distorções nas marcas de mordida devido a fatores como a elasticidade dos tecidos e a contração pós- morte podem impactar a precisão dos resultados. Além disso, as variações individuais na dentição, como a ausência dentárias, restaurações e características da oclusão, podem afetar a análise das marcas de mordida. A falta de padronização nos métodos de análise e de diretrizes claras também pode levar a resultados inconsistentes e potenciais erros de interpretação. Em conclusão, o presente trabalho explanou que as marcas de mordidas têm sua aplicabilidade na resolução de casos criminais, mas as particularidades do método acabam por diminuir sua empregabilidade, fazendo com que os peritos optem por outros métodos mais práticos de identificação humana.

Desgaste dentário em paciente com diabetes do tipo I, hipotireoidismo e doença celíaca: um estudo de caso

Caio Augusto Imai[1] (0009-0002-8992-0438), Bruna Carraro[1] (0009-0006-8293-7295), Rharessa Gabrielly Ferreira Mendes[1] (0000-0002-1086-2021), Tainah Aiko Hayashi Vitório[1] (0000-0002-1991-8116), Leonardo de Aguiar Trench[1] (0009-0008-7941-6127), Sílvia Helena de Carvalho Sales Peres[1] (0000-0003-3811-7899)

[1] Departamento de Odontopediatria, Ortodontia e Saúde Coletiva, Faculdade de Odontologia de Bauru, Universidade de São Paulo, Bauru, São Paulo, Brasil

O diabetes do tipo I consiste na destruição de células produtoras de insulina, mediada por resposta autoimune contra células beta pancreáticas. Por outro lado, o hipotireoidismo é denominado como a redução extrema ou inexistência da produção dos hormônios T3 e T4. Já a doença celíaca é uma enteropatia relacionada à ingestão de glúten, sendo a intolerância alimentar mais comum. Este estudo de caso teve por objetivo identificar a prevalência de desgaste dentário em uma paciente portadora de diabetes do tipo I, hipotireoidismo e doença celíaca. O presente caso foi de uma adolescente de 17 anos, portadora de diabetes tipo I desde os 6 anos de idade, que foi avaliada e atendida no Centro Avançado Translacional do Obeso (CATO), quanto à história médica. O desgaste dentário também foi mensurado, utilizando o índice de desgaste dentário (IDD). Além disso, foram avaliadas condições sistêmicas, antropométricas e socioeconômicas. O IDD mostrou que o desgaste ocorreu em 60% no esmalte e em 12% na dentina, sendo que as faces incisais foram as mais acometidas por desgaste, especialmente em dentes anteriores. O peso foi de 49,6 kg e a altura de 1,56 m, com IMC de 20,38 kg/m², circunferência cervical foi 32 cm e pressão arterial de 110/70 mmHg. Como fator socioeconômico, obtivemos a renda familiar mensal, correspondente a R$ 1.900,00. Os medicamentos utilizados pela paciente diariamente foram atorvastatina 20 mg, ciprofibrato 100 mg, insulina glargina 100ui/ml, insulina lispro 100ui/ml e levotiroxina 50 + 25 mg. Dessa forma, pode-se afirmar que a paciente analisada é portadora de diabetes do tipo I, hipotireoidismo e doença celíaca, portanto, deve ser acompanhada por equipe multiprofissional com a participação do cirurgião-dentista. A redução da progressão de desgaste dentário pode evitar que o desgaste em esmalte atinja a dentina, contribuindo para melhorar a qualidade de vida da paciente.

Fomento: CNPq (302002/2022-7), FAPESP (22/05123-2, 2023/06871-5)

Pré-natal odontológico na Atenção Primária à Saúde: revisão da Diretriz para Prática Clínica

Amanda Borges Pirondi[1] (0009-0005-2598-2228), Laura Teodoro de Marchi[1] (0009-0007-4033-3351), Clovis Bergamin Griso[1] (0009-0008-9208-9562), Marília Afonso Rabelo Buzalaf[1] (0000-0002-5985-3951), Gerson Aparecido Foratori-Junior[1] (0000-0003-4760-8948)

[1] Departamento de Ciências Biológicas, Faculdade de Odontologia de Bauru, Universidade de São Paulo, Bauru, São Paulo, Brasil

Mulheres enfrentam mudanças fisiológicas durante a gestação, como aumento nos níveis de estrógeno e progesterona e alteração na resposta imunológica. Consequentemente, as gestantes podem apresentar maior inflamação bucal, especialmente no periodonto. Desta forma, acompanhamento multiprofissional na Atenção Primária de Saúde do Sistema Único de Saúde se faz necessário. O objetivo deste trabalho foi revisar e sintetizar os principais resultados da Diretriz para Prática Clínica para o atendimento odontológico na gestação, elaborado pelo Ministério da Saúde em 2022. Foram revisados os seguintes pontos: 1. Há contraindicações para a realização de procedimentos odontológicos durante a gestação?; 2. Os procedimentos odontológicos, se indicados, são realizados em qual período gestacional?; 3. Quais são os medicamentos indicados/contraindicados na gestação?; e 4. Orientações, aconselhamentos e procedimentos odontológicos na gestação têm impacto positivo na saúde da criança?. Destaca-se que não há restrições quanto aos procedimentos e ao período gestacional para tratamento odontológico, devendo ponderar os riscos e benefícios de determinados procedimentos. Quanto aos medicamentos, é recomendado que fármacos como anti-inflamatórios não esteroidais, dipirona e tetraciclina não sejam utilizados durante a gravidez. Anestesia local odontológica é considerada segura durante a gestação, desde que administrada corretamente, respeitando-se as doses máximas permitidas. Não há forte evidência de que o tratamento odontológico na gestação reduza os riscos de prematuridade e baixo peso ao nascer. Entretanto, consultas de orientações e aconselhamento às mulheres são importantes instrumentos de promoção à saúde da criança. Conclui-se que não há restrições para a realização do pré-natal odontológico, o qual é considerado, inclusive, um instrumento de promoção de saúde, favorecendo a saúde da criança. Pondera-se apenas acerca da prescrição medicamentosa durante a gravidez.

Fomento: FAPESP (2022/10292-8)

Promoção de saúde bucal e ampliação do acesso ao tratamento odontológico pós-pandemia de covid-19

Jheniffer Genova Costa[1] (0009-0005-5027-9438), Caroline Oliveira Rodrigues Miranda[1] (0009-0002-9259-3669), Rebeca Nass Durks[1] (0009-0000-2110-6734), Ariana Guedes Prieto Fernandes Antunes[1], Valéria Rodrigues de Lacerda[1] (0000-0001-6901-0520)

[1] Faculdade de Odontologia, Universidade Federal de Mato Grosso do Sul, Campo Grande, Mato Grosso do Sul, Brasil

O Tratamento Restaurador Atraumático (ART) é o controle das lesões de cárie, aprovado e divulgado pela Organização Mundial de Saúde desde 1994, que desempenha um papel crucial no enfrentamento dos problemas de saúde bucal, especialmente na Estratégia de Saúde da Família (ESF). Esta técnica utiliza instrumentos manuais na remoção parcial da dentina atingida pela cárie, seguida do selamento da cavidade com cimento de ionômero de vidro. O ART foca na preservação da parte profunda da dentina, permitindo sua remineralização, enquanto remove a porção irreversivelmente afetada. É uma terapia pouco invasiva, reduzindo bactérias e nutrientes na cavidade, dispensando equipamentos odontológicos tradicionais e eletricidade, o que facilita intervenções precoces. Isso é especialmente relevante em contextos como a ESF Água Doce, em Bela Vista/MS, onde há uma demanda reprimida por atendimentos odontológicos devido à pandemia de covid-19. Um projeto de intervenção foi desenvolvido para promover a saúde bucal e ampliar o acesso ao tratamento odontológico, incluindo atividades educativas com escolares da Escola Municipal São Geraldo. Foram abordados temas como a importância dos dentes, higiene bucal, hábitos alimentares e prevenção da cárie. Foram doadas escovas de dentes para promover o hábito da escovação e realizadas escovações supervisionadas, avaliações bucais e encaminhamentos para procedimentos mais complexos na ESF Água Doce. O projeto, executado por uma equipe multiprofissional composta por dentistas, auxiliares de saúde bucal, agentes comunitários de saúde e nutricionista. Como resultado dessas ações, observou-se um aumento do interesse pela saúde bucal entre os escolares e seus responsáveis, melhora na qualidade da higiene bucal e na busca por tratamentos odontológicos. Restaurando a função e estética dos dentes, os pacientes desenvolvem maior autocuidado. Essa estratégia integra promoção, prevenção e cura, impactando positivamente no controle da cárie e na saúde bucal.

Promoção de saúde bucal e autoestima na comunidade envolvida por clínica odontológica universitária

Maria Laura de Souza Morais[1] (0009-0006-8246-6825), Sibelli Olivieri Parreiras[1] (0000-0003-1545-7663), Sonia Regina Leite Merege[1], Veridiana Silva Campos (000- 0003-0014-754X)[1]

[1] Universidade Estadual do Norte do Paraná, Jacarezinho, Paraná, Brasil

O projeto de extensão “Odontologia e autoestima: influência da clínica odontológica da UENP na percepção de autoestima da população envolvida” envolve pacientes da Clínica Odontológica da UENP e da 19º Regional de Saúde do estado do Paraná e tem como objetivo desenvolver atividades educativas e preventivas em saúde bucal. A educação em saúde bucal é desenvolvida por meio de entrevistas com especialistas em programas de rádio e imagens e vídeos ilustrativos publicados periodicamente em redes sociais. Para o público infantil, as instruções de higiene bucal são adaptadas com o auxílio de elementos lúdicos e técnicas de reforço positivo. Durante o desenvolvimento do projeto, pode ser identificada a carência de informações relativas à saúde bucal por parte da população e como estas ações de conscientização desenvolvidas promovem a preservação de aspectos físicos, funcionais, estéticos e psicológicos. Na perspectiva acadêmica, evidencia-se o compromisso social da instituição com a comunidade externa, além de aprimorar o aprendizado prático entre discentes e docentes. Conclui-se que a Odontologia detém influência positiva na promoção e manutenção da autoestima da população e as experiências vivenciadas no projeto contribuem para a formação de profissionais mais compreensivos, críticos e solidários.

Fomento: Fundação Araucária

Produção de material para educação em saúde bucal de escolares do ensino fundamental primeiro ciclo

Bárbara Carolina Martins[1], Isabela Ciaca Andrade[1], Ísis Borges dos Anjos Queiroz[1], Kaylaine Costa Santarelli Monaco[1], Beatriz Della Terra Mouco Garrido[1] (0000-0002-1325-6086), Roosevelt da Silva Bastos[1] (0000-0001-5051-1210)

[1] Departamento de Odontopediatria, Ortodontia e Saúde Coletiva, Faculdade de Odontologia de Bauru, Universidade de São Paulo, Bauru, São Paulo, Brasil

Há uma lacuna na educação em saúde bucal pela falta de materiais educativos baseados em evidência científica para escolares do ensino fundamental, por isso, o objetivo deste trabalho foi produzir material didático com aspectos teóricos e prático-lúdicos para uso em ambiente escolar do ensino fundamental primeiro ciclo e também como material instrutivo para pais e responsáveis. O material foi desenvolvido por temas em capítulos englobando diferentes aspectos da saúde bucal: Morfoanatomia oral, oclusão, traumatismos, dietas, cárie dentária, gengivite, doença periodontal, perda dentária e reabilitação oral. Para o desenvolvimento da parte escrita, artigos e livros foram consultados e a linguagem foi adaptada para melhor entendimento das crianças, pais e professores. O design foi pensado para que as informações fossem fáceis de serem lidas e chamativas para prender a atenção das crianças, foi utilizado o Canva® para que esse material pudesse ser salvo em PDF e distribuído por redes sociais. As atividades de educação em saúde bucal realizadas em programas ou projetos escolares são extremamente relevantes visto que muitas vezes são as únicas fontes dessas informações para os alunos das escolas públicas, porém, sem a continuidade do aprendizado essas informações se perdem, por isso, é imprescindível educar e motivar os pais e responsáveis para que se conscientizem da importância da saúde bucal para a saúde geral de seus filhos, mostrando, principalmente, a corresponsabilidade dos pais na promoção e manutenção das condições da saúde bucal de seus filhos. Conclui-se que a criação de material informativo baseado em evidências com linguagem acessível é de suma importância para a instrução das crianças e também permitir que pais, responsáveis e professores possam utilizá-lo para inserir tais conhecimentos no dia a dia da criança.

Fomento: USP

Trauma dental associado à violência doméstica: um relato de caso

Luiza De Carli Grieleitow[1] (0009-0004-8471-9078), João Felipe Besegato[1] (0000-0001- 8747-779X), Victor Augusto Alves Bento[1] (0000-0003-0558-4239), Edilson José Zafalon[1] (0000-0002-6058-6272)

[1] Faculdade de Odontologia, Universidade Federal de Mato Grosso do Sul, Campo Grande, Mato Grosso do Sul, Brasil

A violência é uma questão antiga e persistente que afeta gravemente a sociedade, podendo resultar em danos físicos e até mesmo em morte. Reconhecida pela Organização Mundial da Saúde como um problema de saúde pública, a violência, particularmente a violência contra mulheres, é uma das formas mais comuns de agressão. Ela pode causar tanto danos físicos, como lesões em várias partes do corpo, sendo a cabeça e o pescoço frequentemente afetados, quanto psicológicos, como negligência da saúde geral e bucal. Nesse contexto, é fundamental que os cirurgiões- dentistas estejam preparados para reconhecer e intervir nos casos em que as lesões afetam a região da cabeça e do pescoço, já que essa é sua área de especialização. O presente estudo tem como objetivo relatar um caso clínico em que uma paciente sofreu trauma dental resultante de violência doméstica. Encaminhada pela Defensoria Pública do Mato Grosso do Sul à Faculdade de Odontologia da Universidade Federal de Mato Grosso do Sul, a paciente, uma mulher de 25 anos, apresentava uma fratura envolvendo esmalte, dentina e polpa no elemento 11, já tratado endodonticamente em outro estabelecimento de saúde. O fragmento dental estava preservado, possibilitando a restauração por meio da cimentação de um pino de fibra de vidro e colagem do fragmento, restabelecendo tanto a estética quanto a função e a autoestima da paciente. No entanto, o papel do cirurgião-dentista vai além do tratamento clínico propriamente dito. Inclui também o acolhimento da vítima, encaminhamento para outros serviços de saúde, preenchimento da ficha de notificação compulsória e acompanhamento do tratamento. O encaminhamento e a notificação compulsória já haviam sido realizados no caso em questão, mas o acompanhamento continua sendo fundamental até os dias atuais. Em suma, destaca-se a importância do cirurgião-dentista no reconhecimento e acolhimento das vítimas de violência doméstica, bem como no tratamento das lesões relacionadas à sua área de atuação.

37º COB

CONGRESSO ODONTOLÓGICO DE BAURU

PROFª DRª LINDA WANG

15 A 18 DE MAIO DE 2024

Odontopediatria

APRESENTAÇÃO ORAL - GRADUAÇÃO
PESQUISA/REVISÃO SISTEMÁTICA

Caracterização física e avaliação mecânica de clareador contendo nanopartículas de β-glicerofosfato de cálcio e fluoreto

Giovanna Lima Fortunato[1] (000-0002-9598-8060), Gabriela Leal Peres Fernandes[1] (0000-0002-6622- 8572), Klaus Rischka[2] (0000-0003-3427-4037), Emerson Rodrigues de Camargo[3] (0000-0003-2893- 5353), Marcelle Danelon[1] (0000-0003-2091-649X)

[1] Departamento de Odontologia Preventiva e Restauradora, Faculdade de Odontologia de Araçatuba, Universidade Estadual Paulista, Araçatuba, São Paulo, Brasil

[2] Department of Adhesive Bonding Technology and Surfaces, Fraunhofer Institute for Manufacturing Technology and Advanced Materials, Bremen, Germany

[3] Departamento de Química Área de físico-química de Materiais, Universidade Federal de São Carlos, São Carlos, São Paulo, Brasil

O uso da nanotecnologia na terapia clareadora tem levado a resultados promissores na redução dos efeitos adversos causados pela técnica. Avaliar *in vitro* a adição de nanopartículas de β-glicerofosfato de cálcio (β-CaGPnano) associado ao fluoreto de sódio (NaF) e ao peróxido de hidrogênio (PH) sobre as propriedades físicas e mecânicas do esmalte. Blocos de esmalte bovino foram selecionados através da dureza de superfície inicial (SHI) e divididos em sete grupos (n = 10), de acordo com géis: 1) PH 35% (PH); 2) PH + 0,1%NaF (PH+F); 3) PH + 0,25%β-CaGPnano (PH+0,25%β-CaGPnano); 4) PH + 0,5%β- CaGPnano (PH+0,5%β-CaGPnano); PH + 0,1%NaF + 0,25%CaGPnano (PH+NaF+0,25%β-CaGPnano); 6) PH + 0,1% NaF + 0,5%CaGPnano (PH+NaF+0,5%β-CaGPnano) e 7) HP Blue 35% (HP Blue). Os géis foram aplicados uma única vez, durante 3 sessões de 40 minutos/sessão, a cada 7 dias, totalizando 21 dias. Determinou-se a dureza de superfície final (SHF) para o cálculo da porcentagem de perda de dureza de superfície (%SH), rugosidade de superfície (Ra) pós-clareamento, índice de Polidispersão (IPD) e potencial Zeta (PZ). O tratamento com PH+NaF+0,25%β-CaGPnano reduziu a %SH em 86%, 81% e 66% quando comparado ao tratamento com os géis PH, PH+NaF e HP Blue ($p < 0,001$). Os maiores e similares valores de Ra foram observados para os grupos PH e HP Blue ($p > 0,001$). Já o tratamento com PH+NaF+0,25%β-CaGPnano apresentou uma Ra inferior em ~ 67%, ~ 28% em relação ao HP e HP+NaF ($p < 0,001$). Para os valores do IPD, houve variação de 0,23 a 0,38, entretanto, não foi observado diferença estatística entre os géis ($p > 0,001$). Para o PZ os valores variaram de +39,1 a +44,3, sem diferença estatística entre os grupos ($p > 0,001$). A adição de NaF e β- CaGPnano ao PH foi eficaz em reduzir a desmineralização do esmalte dentário, sem afetar as propriedades físicas do gel, levando à um maior efeito protetivo durante a terapia clareadora.

Educação em saúde bucal com foco em crianças em idade escolar: a confecção de um material informativo sobre cárie dentária

Rodolfo Fortunato de Oliveira[1] (0000-0002-2177-4684), Wagner José Sousa Carvalho[1] (0000-0002-3184-085X), Lívia de Pádua Dalastti[1] (0009-0006-1992-0773), Giovanna Speranza Zabeu[2] (0000-0001-5044-6690), Luciana Lourenço Ribeiro Vitor[3] (0000-0003- 1671-0851)

[1] Centro Universitário Sagrado Coração

[2] Departamento de Dentística, Curso de Odontologia, Centro Universitário Sagrado Coração

[3] Departamento de Odontopediatria, Curso de Odontologia, Centro Universitário Sagrado Coração

Os programas de educação em saúde bucal visam ensinar as crianças hábitos saudáveis de higiene e diante das aplicabilidades da tecnologia na área da odontologia, o uso de recursos tecnológicos como materiais educativos na prevenção de doenças bucais como a cárie se mostra como uma via de grandes possibilidades. Diante desse panorama, buscou-se nas bases de dados PubMed e Web of Science os tipos de materiais utilizados em práticas de educação em saúde bucal e, a partir de tais dados, selecionou um tipo de material didático que foi desenvolvido sobre a cárie para crianças em idade escolar (de 6 a 12 anos de idade). Realizado a leitura final dos 40 artigos na revisão de escopo, optou-se na elaboração de um material informativo no formato digital (site) e impresso (cartilha informativa), sendo complementares entre si. O site, intitulado de “Não cárie” foi desenvolvido na plataforma Canva, podendo ser acessado pelo link: https://naocarie.my.canva.site/, apresentando informações sobre a cárie com uma linguagem adaptada para a crianças e, ao final, é disponibilizado para download a cartilha informativa. Assim como o site, o material impresso (cartilha informativa) também foi desenvolvido dentro da plataforma Canva, apresentando uma síntese de informações contidas no site e atividades. A cartilha desenvolvida, foi então convertida em modelo PDF e arquivada em nuvem, podendo ser baixada a partir do site ou diretamente do link: https://drive.google.com/file/d/1FvQ2-sR5te35z0rfaTg1OYiItX_p1142/view. Ao final da cartilha há um QR Code, que direciona para o site. Com a divulgação destes materiais em eventos científicos e ações educativas propostas pela instituição, será possível ensinar às crianças, aos nativos digitais, informações científicas sobre a cárie dentária com linguagem adaptada, a fim de motivá-las e, com isso, mudar os seus comportamentos com relação à higiene oral.

Fomento: CAPES (001)

Prevalência de hipomineralização molar – incisivo em uma população de Araçatuba

Beatriz Campos Lopes[1] (0009-0005-4289-3470), Ana Beatriz de Souza Albergardi[1,2] (0009-0008-4979-6149), Beatriz Bueno Falquetti[1] (0009-0000-1118-136X), Daniela Alvim Chrisostomo[1] (0000-0003-0622-8236) , Cristiane Duque[1] (0000-0002-2575-279X)

[1] Departamento de Odontologia Preventiva e Restauradora, Faculdade de Odontologia de Araçatuba, Universidade Estadual Paulista, Araçatuba, São Paulo, Brasil.
[2] Departamento de Materiais Odontológicos e Prótese, Faculdade de Odontologia de Araçatuba, Universidade Estadual Paulista, Araçatuba, São Paulo, Brasil.

A hipomineralização molar-incisivo (HMI) consiste em defeitos qualitativos específicos no desenvolvimento do esmalte que acometem primeiros molares permanentes e, ocasionalmente, incisivos permanentes. Clinicamente, essa alteração na estrutura do esmalte se apresenta como opacidade, de coloração branca, amarela ou marrom podendo chegar a grandes perdas estruturais. Atualmente, sua etiologia não é clara, embora haja correlação de fatores de saúde durante a gravidez como doença materna, o uso de medicamentos durante a gestação, prematuridade e complicações durante o parto. Na primeira infância, febre, asma e pneumonia também são colocadas como fatores etiológicos. Sendo assim, os objetivos deste trabalho foram determinar a prevalência e estudar os possíveis fatores etiológicos da hipomineralização molar incisivo, em crianças de 5 a 12 anos. Todas as informações foram coletadas diretamente pelo exame clínico dos pacientes e anotações de campo; também foi aplicado aos responsáveis das crianças um questionário contendo sexo da criança, idade e pré-natal, características perinatais e de saúde da criança nos primeiros anos de vida. Os dados foram apresentados de forma descritiva. A prevalência de HMI no presente estudo foi de 8,4%. Constatou-se maior ocorrência de HMI na maxila, sendo o primeiro molar permanente direito e a face oclusal os mais acometidos. Com relação a severidade e extensão da HMI, a perda de estrutura e extensão maior de 2/3 da superfície foram prevalentes. Quanto aos fatores etiológicos estudados, foi observada alta prevalência de doenças sistêmicas e o uso de antibióticos e corticosteroides nos primeiros anos de vida das crianças com HMI. Conclui-se que, na população estudada, HMI apresentou baixa prevalência, porém grande severidade e comprometimento estético e que ocorrências na primeira infância poderiam estar relacionadas a sua etiologia.

Fomento: FAPESP (2023/05425-1)

Estudo do bruxismo, tdha e alterações respiratórias no paciente infantil

Maria Eduarda de Lima Dalpiva[1] (0009-0003-0407-0874), Maria Gisette Arias Provenzano[1] (0000-0001-5792-7876), Fabricio Monteiro de Castro Machado[1] (0009- 0006-2731-6509), Adilson Luiz Ramos[1] (0000-0003-2505-4251), Heloísa Pedro Facina[1] (0009-0001-5998-5866), Danielle Pereira Lima[1] (0009-0000-9166-3472)

[1] Departamento de Odontologia, Universidade Estadual de Maringá, Maringá, Paraná,Brasil

O bruxismo é definido como atividade involuntária e repetitiva da musculatura mandibular, caracterizada pelo ato de apertar, ranger ou encostar os dentes, ou ainda, por tensionar a mandíbula na mesma posição. Algumas medicações, como o metilfenidato e haloperidol, têm sido apontados no agravamento do bruxismo infantil. Fármacos estes que são utilizados no tratamento do transtorno de déficit atenção e hiperatividade (TDHA). Ademais, sabe-se que a presença de alterações respiratórias pode comprometer a qualidade do sono e tem sido relacionado à ocorrência e/ou piora do bruxismo do sono. Com isso, o objetivo deste trabalho foi avaliar a ocorrência do bruxismo no paciente infantil, na faixa etária de 5 a 12 anos, e concomitantemente, a associação entre o bruxismo infantil com alterações respiratórias e com o TDAH. A amostra foi composta por pacientes de ambos os sexos biológicos, inscritos no período de 2014 a 2023, provenientes das clínicas odontológicas da Universidade Estadual de Maringá e da Associação Maringaense de Odontologia. A amostra clínica de 138 crianças foi dividida em grupo provável bruxismo (GB n=69) e grupo controle (GC n=69), sendo este formado pela seleção aleatória das crianças sem bruxismo. Em seguida, por meio de questionários aplicados e avaliação clínica do desgaste das superfícies dentárias, foi definido o diagnóstico do provável bruxismo. Para análise da associação utilizou-se o teste do qui-quadrado, a um nível de significância em 5%. A prevalência do bruxismo foi de 29% na amostra estudada. Observou-se uma relação significativa do provável bruxismo (GB) com as alterações respiratórias e hábitos parafuncionais,enquanto não houve relação com o TDAH. Diante dos achados, conclui-se que pacientes pediátricos com alterações respiratórias e/ou hábitos parafuncionais, devem ser investigados quanto à possibilidade da presença de um provável bruxismo.

O uso de um game para celular auxilia na redução de placa e sangramento gengival de crianças?

Maria Laura Lage Galicia[1], Ana Luiza Bogaz Debortolli[1], Daniela Rios Honório[1], Rafaela Aparecida Caracho[1], Daiana da Silva Martins[1], Franciny Querobim Ionta[1,2]

[1]Departamento de Odontopediatria, Ortodontia e Saúde Coletiva, Área de Odontopediatria, Faculdade de Odontologia de Bauru, Universidade de São Paulo, Bauru, São Paulo, Brasil
[2] Departamento de Odontologia, Universidade de Marília, São Paulo, Brasil

A literatura é escassa sobre o impacto da gamificação na saúde bucal de crianças. Esse estudo teve por objetivo avaliar se há melhora na higiene bucal, especificamente na redução de placa e sangramento gengival, em crianças de 6 a 8 anos de idade expostas a um jogo para celular. O estudo teve início após a aprovação pelo Comitê de Ética da Faculdade de Odontologia de Bauru (CAAE 68819423.0.0000.5417). Esse foi um estudo clínico randomizado e cego para o avaliador, no qual 24 participantes (de 6 a 8 anos) foram aleatorizadas em dois grupos (n=12): GG (Grupo Game), no qual as crianças escovaram os dentes utilizando um jogo no celular (Brushing Hero) por 7 dias, e o GC (Grupo Controle). Inicialmente foi avaliado o índice de placa visível (IPV), de higiene oral simplificado (IHO-S) e de sangramento gengival (ISG), seguido pela profilaxia dentária. Todas as crianças receberam orientações para higiene bucal utilizando o macromodelo. Somente as crianças e os pais do GG receberam instruções para utilização do jogo por 7 dias. No retorno, o IPV, IHO-S e ISG e a profilaxia foram novamente realizados. Os resultados foram submetidos ao teste de normalidade de Shapiro Wilk e a análise dos dados foi feita utilizando ANOVA 2 critérios (medidas repetidas) com significância de 5%. As médias (±DP) pré-intervenção para o IPV foram de GG= 36,2% (±34,3) e GC=41,0% (±23,1) e após 7 dias foram de GG= 25,3% (±21,9) e GG=37,9% (±26,8). O IHO-S obtido inicialmente foi de GG=0,82 (±0,40) e GC=0,82 (±0,38) e no controle de 7 dias foi de GG=0,58 (±0,36) e GC=0,67(±0,42). Quanto ao ISG, a média inicial foi de GG= 17,0% (±11,3) e GC= 9,68 (±11,7) e após 7 dias de GG= 6.39 (±10,2) e GC= 17,9 (±16,4). No entanto, não foram encontradas diferença estatística para o IPV, IHO-S e ISG entre os grupos e pré/pós-intervenção (p>0,05). Dessa maneira, podemos concluir que não houve melhora nos índices de saúde bucal adotados pós-intervenção, sugerindo a necessidade de um estudo com maior número amostral.

Fomento: CNPq

37º COB

CONGRESSO ODONTOLÓGICO DE BAURU

PROFª DRª LINDA WANG

15 A 18 DE MAIO DE 2024

Odontopediatria

APRESENTAÇÃO ORAL - PÓS-GRADUAÇÃO
PESQUISA/REVISÃO SISTEMÁTICA

Análise da citotoxicidade de diferentes diluições de extratos de materiais bioativos em cultura celular de SHED

Lívia Clara da Silva[1] (0000-0003-1162-1235), Ana Beatriz Vieira da Silveira[1] (0000-0002- 2170-7553), Rodrigo Cardoso de Oliveira[2] (0009-0006-7925-9040), Maria Aparecida de Andrade Moreira Machado[1] (0000-0003-3778-7444), Thais Marchini Oliveira[1](0000- 0003-3460-3144), Natalino Lourenço Neto[1] (0000-0003-0227-0349)

[1]Departamento de Odontopediatria, Ortodontia e Saúde Coletiva, Faculdade de Odontologia de Bauru, Universidade de São Paulo, Bauru, São Paulo, Brasil
[2]Departamento de Ciências Básicas, Faculdade de Odontologia de Bauru, Universidade de São Paulo, Bauru, São Paulo, Brasil

Diversos biomateriais têm sido desenvolvidos com a intenção de preservar a vitalidade pulpar, estimulando a reparação tecidual quando em contato direto com as células da polpa. Dessa forma, o objetivo deste trabalho consiste em avaliar a citotoxicidade de extratos de materiais biocerâmicos em diferentes diluições em contato com cultura celular de SHED. As amostras foram imersas em αMEM 10% SFB de acordo com os seguintes grupos experimentais: (G1) – Membrana BBio, (G2) - Bio-C Repair, (G3) - MTA Repair HP, (G4) – TheraCal LC e (G5) - Biodentine. O grupo controle positivo foi mantido com αMEM + 10% SFB e o controle negativo com Água Milli-Q. A análise da viabilidade e proliferação celular foram realizadas por meio do Ensaio MTT e Alamar Blue, nos períodos de 24, 48 e 72H após o contato das SHED com os extratos dos materiais biocerâmicos nas diluições 1:1 e 1:2. Os dados foram analisados pelo teste ANOVA a três critérios, seguido do teste de Tukey ($p<0,05$). Na diluição 1:1, G3 apresentou viabilidade celular estatisticamente maior do que os demais grupos experimentais e o controle negativo, exceto com o G4. Porém na diluição 1:2 G1 e G2 se destacaram tanto na comparação intra como intergrupo. Os extratos de G1, G2 e G5 na diluição de 1:1 foram mais citotóxicos quando comparados a diluição 1:2 em todos os períodos estudados. Conclui-se que a citotoxicidade do material biocerâmico está diretamente relacionada a diluição do extrato utilizado. O MTA HP Repair evidenciou alta biocompatibilidade em ambas diluições sendo que na diluição 1:2, o extrato da Membrana BBio apresentou alta viabilidade celular quando comparadas os demais cimentos testados, se mostrando como novo biomaterial promissor.

Fomento: FAPESP (2021/08730-4, 2021/10002-7)

Colonização oral por *Candida* em crianças e adolescentes diabéticos e saudáveis: uma revisão sistemática e meta-análise

Ana Carolyna Becher Roseno[1] (0000-0002-1227-5947), Evelyn Carmo Oliveira[1] (0000- 0001-9823-8241), Natália Pereira Ribeiro[1] (0009-0001-2873-4554), Caio Sampaio[1] (0000-0002-6861-7205), Juliano Pelim Pessan[1] (0000-0002-1550-3933), Douglas Roberto Monteiro[2] (0000-0001-5229-5259)

[1] Departamento de Odontologia Preventiva e Restauradora, Facauldade de Odontologia de Araçatuba, Universidade Estadual Paulista, Araçatuba, São Paulo, Brasil
[2] Departamento de Diagnóstico e Cirurgia, Faculdade de Odontologia de Araçatuba, Universidade Estadual Paulista, Araçatuba, São Paulo, Brasil

Esta revisão sistemática comparou a colonização oral por *Candida* entre crianças e adolescentes diabéticos *versus* saudáveis, e entre diabéticos com bom e mau controle glicêmico. Uma pesquisa eletrônica foi realizada em seis diferentes bases de dados, incluindo PubMed/MEDLINE, Scopus, Web of Science, Embase, Cochrane e Lilacs. O protocolo dessa revisão foi baseado nas recomendações do *Preferred Reporting Items for Systematic Reviews and Meta-Analysis*, enquanto o risco de viés foi avaliado de acordo com a ferramenta *Critical Appraisal* do *Joanna Briggs Institute*. Para avaliar a relação entre *Candida*/levedura oral e diabetes mellitus, três meta-análises foram realizadas comparando diabéticos com hemoglobina glicada (HbG) > 7,5% *versus* não diabéticos, diabéticos com HbG < 7,5% *versus* não diabéticos e diabéticos com HbG > 7,5% *versus* diabéticos com HbG < 7,5%. A certeza de evidência foi avaliada de acordo com o sistema *Granding of Recommendations Assessment, Development and Evaluation*. Ao se comparar crianças e adolescentes diabéticos com HbG < 7,5% *versus* não diabéticos e HbG > 7,5% *versus* HbG < 7,5%, diferenças significativas não foram observadas em relação à chance de detecção de *Candida*/leveduras. Por sua vez, crianças e adolescentes diabéticos com HbG > 7,5% apresentaram maior chance de detecção de *Candida albicans* do que não diabéticos (OR 2,329 [1,105; 4,908], p=0,026). Foi possível concluir que somente a frequência de detecção de *C. albicans* foi significativamente maior para os indivíduos diabéticos com mau controle glicêmico em comparação aos indivíduos saudáveis, com uma certeza de evidência classificada como muito baixa para todas as análises.

Fomento: CAPES (001)

37º COB

CONGRESSO ODONTOLÓGICO DE BAURU

PROFª DRª LINDA WANG

15 A 18 DE MAIO DE 2024

Odontopediatria

APRESENTAÇÃO ORAL - GRADUAÇÃO
CASO CLÍNICO/PROJETO DE EXTENSÃO/REVISÃO DE LITERATURA

Bruxismo em pacientes pediátricos: vilão ou mocinho?

Lidia Aguiar Pascoalino[1], Angélica Aparecida de Oliveira[2], Rafaela Aparecida Caracho[1], Daina da Silva Martins[1], Franciny Querobim Ionta[1], Daniela Rios Honório[1]

[1] Departamento de Odontopediatria, Ortodontia e Saúde Coletiva, Faculdade de Odontologia de Bauru, Universidade de São Paulo, Bauru, São Paulo, Brasil.
[2] Departamento de Clínica Infantil, Faculdade de Odontologia de Ribeirão Preto, Universidade de São Paulo, Ribeirão Preto, São Paulo, Brasil.

O bruxismo é caracterizado pelo ranger ou apertar dos dentes, em que a musculatura da mastigação fica tensionada. Durante a infância, ocorre sua maior prevalência (14 a 18%). O objetivo será apresentar uma Revisão de Literatura, buscando compreender melhor os fatores etiológicos do bruxismo. O bruxismo é um comportamento relacionado à atividade motora repetitiva, que normalmente ocorre de modo inconsciente. De etiologia indefinida e de natureza multifatorial, esta condição é regulada pelo Sistema Nervoso Central a partir de desordens de alguns neurotransmissores, como dopamina e serotonina. O diagnóstico segue uma sequência lógica que o classifica como: possível (baseado no autorrelato do ranger de dentes), provável (tanto no autorrelato quanto nos sinais clínicos) e definitivo (autorrelato e sinais clínicos combinados ao exame de polissonografia-BS). Um dos principais sinais clínicos é o desgaste dentário (DD). No entanto, o DD pode ser oriundo tanto de fatores físicos quanto químicos e aqui se encontra um importante aspecto que está sendo investigado. A literatura mostra uma associação entre doença do refluxo gastroesofágico (DRGE) e bruxismo. A DRGE ao acidificar o trato gástrico, promove a contração das vias aéreas, que por sua vez, ativa a musculatura da mastigação e incita as glândulas salivares, caracterizando o bruxismo como um potencial mecanismo protetor desse distúrbio, regulado pelo Sistema Nervoso Central (SNC).O bruxismo também está associado com desordens respiratórias, e também existe a hipótese de que os movimentos mandibulares do bruxismo são responsáveis por ampliar o fluxo de ar nas vias aéreas. Ressalta-se a necessidade de mais estudos para estabelecer seguramente a relação causa-efeito. Diante do exposto fica a dúvida se realmente o bruxismo é o vilão da história ou ele é o mecanismo protetor para diminuir os danos causados pela DRGE e desordens respiratórias. Compreender essa associação é fundamental para aprimorar o manejo clínico do bruxismo.

Diferentes abordagens cirúrgicas para a frenectomia lingual em bebês: série de casos

Kamilly Foloni[1] (0000-0003-1911-0667), Franciny Querobim Ionta[1,2] (0000-0002-3662-1242), Letícia Teixeira Fitipaldi[1] (0000-0002-5379-1171), Ana Luiza Bogaz Debortolli[1] (0000-00021218-2900), Isabella Claro Grizzo[1] (0000-0002-2095-7753), Daniela Rios[1] (0000-0002-91623654)

[1] Departamento de Odontopediatria, Ortodontia e Saúde coletiva, Faculdade de Odontologia de Bauru, Universidade de São Paulo, Bauru, São Paulo, Brasil
[2] Departamento de Odontologia da Universidade de Marília, Universidade de Marília, Marília, São Paulo, Brasil

Atualmente a intervenção cirúrgica do freio lingual de bebês vem sendo muito praticada, gerando muitas discussões. Essas discussões são pautadas tanto na eficácia e benefícios da cirurgia, como nas técnicas cirúrgicas que podem ser utilizadas. O objetivo desse trabalho é apresentar dois casos clínicos com diferentes abordagens cirúrgicas e seus desdobramentos. Apesar dos casos terem sido feitos com técnicas diferentes, o objetivo foi semelhante: melhora na amamentação. O primeiro caso trata-se de um bebê de 60 dias, no qual a mãe apresentava queixas que a bebê ficava no peito o tempo todo, se cansava durante a amamentação e apresentava muitos estalos. No segundo caso, era um bebê de 90 dias de vida e a mãe relatava estalos, engasgos da criança e problemas e dor pela mãe ao amamentar. A primeira paciente foi encaminhada pelo banco de leite da cidade de Bauru, já a segunda o encaminhamento veio do departamento de fonoaudiologia da Faculdade de Odontologia de Bauru. A escolha da técnica foi aleatória, não seguiu nenhum critério específico, pois não há evidencias na literatura a esse respeito. Para primeira bebê a liberação do frênulo lingual foi realizada com o laser de alta potência, já para a segunda bebê optou-se pela liberação com a tesoura cirúrgica. Em ambos os casos o procedimento foi realizado após indicação precisa por meio de testes validados. O pós cirúrgico imediato de ambos bebês foi excelente, sem nenhum tipo de sintoma. Mesmo sendo escolhida diferentes técnicas, com o controle de 1 semana e 6 meses pôde-se notar uma efetividade do procedimento e uma melhora significativa das queixas maternas, além de uma mobilidade considerável da língua dos bebes. Conclui-se que nos casos apresentados ambas as técnicas foram eficazes, no entanto a Literatura carece de estudos clínicos randomizados para comprovação desses achados.

Fluxo digital na reabilitação da hipomineralização molar incisivo - relato de caso

Adriana Nogaroto Pinguello[1], Lívia Clara da Silva[1] (0000-0002-2170-7553), Isabela do Carmo Custodio[1] (0000-0003-0995-7696), Bianca Katsumata de Sousa[1] (0000-0002-6181-5890), Maria Aparecida Moreira Machado[1] (0000-0003-3778-7444), Natalino Lourenço Neto[1] (0000-0003-0227-0349)

[1] Departamento de Odontopediatria, Ortodontia e Saúde Coletiva, Faculdade de Odontologia de Bauru, Universidade de São Paulo, Bauru, São Paulo, Brasil

A hipomineralização molar-incisivo (HMI) compreende-se por um defeito qualitativo dos tecidos dentários que atinge os primeiros molares permanentes e frequentemente, é associada com os incisivos permanentes. O tratamento de dentes afetados pela HMI pode ser realizado por meio de diferentes condutas, sendo um fator dependente da extensão da opacidade, da cavitação presente, da presença de dor e da escolha do material restaurador. Atualmente a combinação de tratamentos restauradores com a utilização de fluxo digital, com a proposta de otimizar o tratamento com fidelidade de cópia da cavitação e boa precisão e resistência no momento da confecção da peça restauradora, tem sido uma opção nos casos de HMI. Paciente, sexo masculino, 8 anos de idade, compareceu à clínica de Odontopediatria da FOB/USP com a queixa de cavitações em diversos dentes posteriores. Após anamnese, exame clínico e radiográfico observou-se a presença de HMI nos primeiros molares permanentes 16,26 e 46. Frente à extensão da cavitação e ausência de sensibilidade dolorosa do dente 16, optou-se pelo tratamento com fluxo digital. Desse modo, realizou-se o escaneamento intraoral dos arcos do paciente com o escaner Virtuo Vivo, Straumann, e por meio do software inLab Cad foi desenhada a peça para restauração do dente 16, que posteriormente foi impressa com resina nanohíbrida específica e em seguida cimentada com resina flow. Para acompanhamento do paciente e garantia de sucesso do tratamento escolhido, controles clínicos e radiográficos foram feitos a cada dois meses em um período de seis meses. Desse modo, encara-se a utilização do fluxo digital uma opção viável para tratamentos restauradores em casos de HMI.

Hipomineralização Molar Incisivo: Relato de caso familiar e a importância do diagnóstico precoce e acompanhamento

Marianne Souza Bom[1], Letícia Maria Pereira Teixeira Fitipaldi[1]; Ana Clara Amaro Ferdin[1], Rafaela Aparecida Caracho[1], Fabiana Giuseppina Di Campli Regnault[1], Daniela Rios Honório [1]

[1] Departamento de Odontopediatria, Ortodontia e Saúde Coletiva, Faculdade de Odontologia de Bauru, Universidade de São Paulo.

A Hipomineralização Molar Incisivo (HMI) é um defeito qualitativo no esmalte de origem sistêmica, que afeta um ou até todos os primeiros molares permanentes, e eventualmente os incisivos. Inicialmente, manifesta-se como opacidade demarcada, cuja coloração pode variar do branco-creme ao amarelo-marrom, podendo progredir para fraturas pós-irruptivas como decorrência de sua fragilidade mecânica. A etiologia ainda é pouco esclarecida, mas sabe-se que é de origem multifatorial abrangendo a condição genética. O objetivo desse trabalho é relatar um caso clínico de HMI com características clínicas semelhantes em três membros da mesma família. Uma paciente do sexo feminino, 7 anos de idade, foi encaminhada para atendimento odontológico por outro profissional que já havia diagnosticado a HMI. Durante o exame clínico, foram identificadas opacidades demarcadas em todos os incisivos inferiores, bem como em todos os primeiros molares e também no dente 21. O teste de sensibilidade indicou uma resposta positiva no dente 36, sendo que a criança relatou aumento da dor, especialmente ao ingerir alimentos gelados. Na anamnese o pai relatou apresentar as mesmas opacidades, bem como sua outra filha, mais nova. Ambos foram submetidos ao exame clínico e o diagnóstico de HMI foi confirmado. A paciente foi submetida a um tratamento com verniz de flúor no dente 36, resultando em uma melhora significativa na sensibilidade. Contudo, 6 meses após o tratamento, o dente apresentou uma fratura pós-irruptiva e necessitou ser restaurado com cimento de ionômero de vidro. Conclui-se que este caso ressalta a importância de reconhecer o dinamismo clínico da HMI juntamente com um acompanhamento periódico para evitar complicações decorrentes da fratura pós-eruptiva. Além disso, a presença de HMI nos pais pode ser um sinalizador da possível presença do defeito do esmalte nos filhos, destacando a necessidade de exame clínico quando da erupção dos primeiros molares permanentes.

Hipomineralização molar incisivo severa em dentes anteriores – alerta ao *bullying*

Fernanda Nogueira Rech (0009-0002-0142-676X)[2], Marta Santos Oliveira De Valente[2], Isabella Claro Grizzo, Bianca Longo Polo, Sergio Kiyoshi Ishikiriama[2] (0000-0003- 0064-1783), Daniela Rios[1] (0000-0002-9162-3654)

[1] Departamento de Odontopediatria, Ortodontia e Saúde Coletiva, Faculdade de Odontologia de Bauru, Universidade de São Paulo, Bauru, São Paulo, Brasil
[2] Departamento de Dentística, Endodontia e Materiais Odontológicos, Faculdade de Odontologia de Bauru, Universidade de São Paulo, Bauru, São Paulo, Brasil

A hipominealização molar incisivo (HMI) é um defeito qualitativo do esmalte que obrigatoriamente afeta molares permanentes podendo ou não acometer também os incisivos. Clinicamente a HMI se apresenta como uma opacidade demarcada com coloração branco-creme à amarelo-marrom. Devido ao maior conteúdo orgânico e menor conteúdo mineral, o esmalte é frágil e susceptível à fratura pós eruptiva. Na área de incisivos, devido ao baixo impacto mecânico, as opacidades dificilmente se fraturam, mas pode acontecer, suscitando um desafio restaurador. O objetivo deste caso clínico é relatar a reabilitação estética de uma menina de 8 anos de idade com molares e incisivos acometidos pela HMI, com grande queixa estética. A criança foi encaminhada à clínica de pesquisa de HMI com duas queixas, sensibilidade e sofrimento de *bullying* devido à “cárie” nos dentes da frente. No exame clínico detectou-se que a criança apresentava HMI severa nos molares e também nos incisivos. Devido à perda de estrutura e exposição de dentina no dente 11, as pessoas falavam para a criança apresentava cárie nos dentes da frente o que incomodava muito aos pais e à criança. Seguindo a filosofia de mínima intervenção os molares foram reabilitados com diferentes recursos e os incisivos com resina composta. Após o tratamento a criança se mostrou extremamente satisfeita e os pais relataram um impacto muito positivo do tratamento no comportamento da criança. Conclui-se que a HMI em dentes anteriores com perda de estrutura pode ser confundida com cárie dando a impressão de negligencia com a saúde, afetando pais e criança, sendo a reabilitação desses casos fundamental para restabelecer um convívio social harmônico.

Luxação intrusiva na dentição permanente jovem: relato de caso clínico

Isadora Kennerly de Albuquerque[1] (0009-0004-5123-5202), Lucas Fernandes Mascarenhas Aureliano[1] (0009-0009-8840-1207), Fernando Isquierdo de Souza[2] (0000- 0002-1148-7120), Letícia Citelli Conti[2] (0000-0001-9261-332X), Mariana Emi Nagata[2] (0000-0003-3754-4303), Gabriela Cristina de Oliveira[2] (000-0002-3338-8625)

[1] Discente de graduação, Centro de Ciências da Saúde, Campus de Jacarezinho, Universidade Estadual do Norte do Paraná, Jacarezinho, Paraná, Brasil.
[2] Docente de graduação, Centro de Ciências da Saúde, Campus de Jacarezinho, Universidade Estadual do Norte do Paraná, Jacarezinho, Paraná, Brasil.

O traumatismo dentário em crianças, envolvendo dentes anteriores permanentes, causa grandes impactos para o paciente e toda a família. Dentre esses traumas, a luxação intrusiva é um dos mais severos, e caracteriza-se pelo deslocamento do dente para o interior do seu alvéolo, no sentido axial. Esse trabalho tem como objetivo, relatar um caso clínico de luxação intrusiva na dentição permanente em paciente infantil. Criança com 10 anos de idade, sexo feminino, feoderma, compareceu à Clínica de Odontológica da Universidade Estadual do Norte do Paraná, juntamente com sua mãe após ter caído e batido a boca, e seu dente 11 desaparecido. Com o exame clínico e radiográfico, observou-se que o dente 11 apresentava intrusão severa recobrindo mais de 2/3 da coroa, sangramento no sulco gengival e laceração superficial no lábio inferior, e assim, juntamente com a família, optou-se pelo tratamento do dente através da extrusão cirúrgica. Desta forma, a criança foi submetida a antissepsia e anestesia local, reposicionamento cirúrgico imediato do dente 11 e instalação de contenção semirrígida. Essa contenção permaneceu durante 4 semanas em acompanhamento, e na sequência foi realizado o tratamento endodôntico e restaurador. Com o reposicionamento cirúrgico, o tratamento endodôntico e restaurador foi possível manter o dente em boca, nesta fase de crescimento e desenvolvimento craniofacial da criança, visualizar a regeneração das fibras do ligamento periodontal ao redor do dente, e assim, acompanhá-lo com um prognóstico favorável. Portanto, conclui-se que é importante o atendimento imediato após o traumatismo dentário, além do acompanhamento e controle do caso clínico, principalmente na criança.

Manejo odontológico da ulceração aftosa recorrente em crianças: uma revisão integrativa da literatura

Jhennyfer Ribeiro Brizola[1] (0000-0001-6559-7416), Guilherme de Campos Capilé[1], Carmem Regina Coldebella[1], Mariane Emi Sanabe[1] (0000-0003-1082-7952), Rafael Ferreira[1] (0000- 0001-5879-2782), Gabriela Moura Chicrala[1] (0000-0001- 6628-3048)

[1] Faculdade de Odontologia da Universidade Federal de Mato Grosso do Sul, Campo Grande, Mato Grosso do Sul, Brasil

A ulceração aftosa recorrente (UAR) é uma das doenças mais comuns na mucosa oral, clinicamente caracterizada pela presença de úlceras cobertas por pseudomembrana amarelada ou acinzentada envoltas por um halo eritematoso, acompanhadas de sintomatologia. A UAR impacta negativamente na qualidade de vida, podendo levar a situações de ansiedade e estresse nas mais diversas faixas etárias. Em especial, as crianças apresentam, geralmente, uma maior prevalência da doença, tendo maior dificuldade e sofrimento nas atividades diárias. Dessa forma, o objetivo deste estudo foi elencar as formas de tratamento disponíveis na literatura para a UAR na infância. Foi realizada uma revisão integrativa na base de dados *PubMed*, Biblioteca Virtual em Saúde, *Scopus* e *Scielo*, selecionando artigos completos em inglês, espanhol, francês e português publicados nos últimos 20 anos. Foram selecionados ensaios clínicos, estudos de caso-controle, de coorte e relatos de casos, sendo desconsideradas doenças com manifestações sistêmicas além das orais. Foram identificados 1506 artigos, dos quais 8 foram selecionados após a aplicação dos critérios de inclusão e exclusão. Observou-se variedade demográfica, de opções terapêuticas e tamanho das amostras estudadas. Entre as opções terapêuticas, destacou-se a suplementação com vitaminas e sais minerais e aplicação tópica de ácido hialurônico e prescrição de Dexametasona. O manejo também foi realizado com fotobiomodulação, fitoterapia, probióticos e anestésico tópico. No geral, os tratamentos resultaram em diminuição das lesões, alívio da dor e boa tolerância pelos pacientes e responsáveis. Destaca- se a ausência de efeitos colaterais relatados nos estudos, assim como a falta de padronização das terapias utilizadas. Conclui-se que é imprescindível que o cirurgião-dentista esteja ciente das opções terapêuticas para a UAR a fim de implementar rapidamente o protocolo de tratamento, dada a possibilidade de gerar comorbidade significativa ao paciente.

Prevalência de hipomineralização molar – incisivo em uma população de Araçatuba

Beatriz Campos Lopes[1] (0009-0005-4289-3470), Ana Beatriz de Souza Albergardi[1,2] (0009-0008-4979-6149), Beatriz Bueno Falquetti[1] (0009-0000-1118-136X), Daniela Alvim Chrisostomo[1] (0000-0003-0622-8236) , Cristiane Duque[1] (0000-0002-2575-279X)

[1] Departamento de Odontologia Preventiva e Restauradora, Faculdade de Odontologia de Araçatuba, Universidade Estadual Paulista, Araçatuba, São Paulo, Brasil.
[2] Departamento de Materiais Odontológicos e Prótese, Faculdade de Odontologia de Araçatuba, Universidade Estadual Paulista, Araçatuba, São Paulo, Brasil.

A hipomineralização molar-incisivo (HMI) consiste em defeitos qualitativos específicos no desenvolvimento do esmalte que acometem primeiros molares permanentes e, ocasionalmente, incisivos permanentes. Clinicamente, essa alteração na estrutura do esmalte se apresenta como opacidade, de coloração branca, amarela ou marrom podendo chegar a grandes perdas estruturais. Atualmente, sua etiologia não é clara, embora haja correlação de fatores de saúde durante a gravidez como doença materna, o uso de medicamentos durante a gestação, prematuridade e complicações durante o parto. Na primeira infância, febre, asma e pneumonia também são colocadas como fatores etiológicos. Sendo assim, os objetivos deste trabalho foram determinar a prevalência e estudar os possíveis fatores etiológicos da hipomineralização molar incisivo, em crianças de 5 a 12 anos. Todas as informações foram coletadas diretamente pelo exame clínico dos pacientes e anotações de campo; também foi aplicado aos responsáveis das crianças um questionário contendo sexo da criança, idade e pré-natal, características perinatais e de saúde da criança nos primeiros anos de vida. Os dados foram apresentados de forma descritiva. A prevalência de HMI no presente estudo foi de 8,4%. Constatou-se maior ocorrência de HMI na maxila, sendo o primeiro molar permanente direito e a face oclusal os mais acometidos. Com relação a severidade e extensão da HMI, a perda de estrutura e extensão maior de 2/3 da superfície foram prevalentes. Quanto aos fatores etiológicos estudados, foi observada alta prevalência de doenças sistêmicas e o uso de antibióticos e corticosteroides nos primeiros anos de vida das crianças com HMI. Conclui-se que, na população estudada, HMI apresentou baixa prevalência, porém grande severidade e comprometimento estético e que ocorrências na primeira infância poderiam estar relacionadas a sua etiologia.

Fomento: FAPESP (2023/05425-1)

Tratamento da amelogênese imperfeita do tipo hipomineralizada: um desafio reabilitador da infância à adolescência

Sarah da Silva Andersen[1] (0009-0008-5020-1747), Ana Clara Amaro Ferdin[1] (0009-0001-9052-9172), Isabella Claro Grizzo[1] (0000-0002-2095-7753), Fabiana Giuseppina Di Campli Regnault[1] (0000-0003-4577-9436), Paulo Egídio Grigolin Filho[2] (0009-0005-0303-7241), Juliana Fraga Soares Bombonatti[2] (0000-0002-4046-8375)

[1] Departamento de Odontopediatria, Ortodontia e Saúde Coletiva, Faculdade de Odontologia de Bauru, Universidade de São Paulo
[2] Departamento de Dentística, Endodontia e Materiais Odontológicos, Faculdade de Odontologia de Bauru, Universidade de São Paulo

A amelogênese imperfeita (AI) é um defeito de desenvolvimento do esmalte de origem hereditária que pode afetar todos os dentes de ambas as dentições. A AI pode ser do tipo hipoplásica, na qual há defeito na quantidade de esmalte ou hipomineralizada, onde há alteração na qualidade do esmalte. O objetivo deste relato de caso é apresentar uma criança de 13 anos com amelogênese imperfeita do tipo hipomineralizada, ressaltando os desafios de seu tratamento. Por se tratar de uma alteração genética e pelo fato do pai apresentar o mesmo problema, a mãe procurou por tratamento ainda na dentição decídua. Na ocasião, como não havia queixa estética, o tratamento foi manter a dimensão vertical e os espaços dos molares decíduos para garantir equilíbrio na dentição mista. A criança sempre relatou sensibilidade principalmente durante a escovação e, por isso, sempre apresentou biofilme dentário e tártaro na maioria dos dentes. Por volta dos 13 anos começou a se queixar da estética dos dentes anteriores. Inicialmente optou-se pela colocação de coroas de aço nos dentes 36 e 46, para prevenir possíveis fraturas e perda de dimensão vertical. Devido a idade do paciente optou-se por iniciar o tratamento de forma conservadora, com restaurações diretas de resina composta nos dentes 11, 12, 21 e 22 para melhora da estética. Os passos seguintes serão a realização de tratamento ortodôntico. Conclui-se que a amelogênese imperfeita é uma alteração que requer o conhecimento e empatia dos profissionais, bem como uma equipe multidisciplinar para que em cada fase do desenvolvimento da criança, dentro do possível, seja devolvida a função e estética, além da resolutividade da sensibilidade dentária a fim de promover qualidade de vida desses pacientes.

37º COB

CONGRESSO ODONTOLÓGICO DE BAURU

PROFª DRª LINDA WANG

15 A 18 DE MAIO DE 2024

Odontopediatria

APRESENTAÇÃO ORAL - PÓS-GRADUAÇÃO
CASO CLÍNICO/PROJETO DE ESTENSÃO/REVISÃO DE LITERATURA

Estamos testemunhando o retorno da era das coroas de aço? Uma análise crítica

Giovanna Demarquis Pinto[1], Fabiana di Campli[1], Letícia Maria Pereira Texeira Fitipaldi[1], Daiana da Silva Martins[1], Isabella Grizzo[1], Daniela Rios[1] (0000-0002-9162-3654)

[1]Departamento de Odontopediatria, Ortodontia e Saúde Coletiva, Faculdade de Odontologia de Bauru, Universidade de São Paulo

A coroa de aço inoxidável pré fabricada é um recurso protético reabilitador bastante utilizado na Odontopediatria. No entanto, por muitos anos as coroas de aço deixaram de ser comercializadas no Brasil. Recentemente, devido à pluralidade de novas indicações das coroas de aço, ela voltou ao mercado. O objetivo dessa revisão de Literatura é abordar as novas indicações das coroas de aço, mostrando suas técnicas de uso, indicações, vantagens e limitações. Inicialmente as coroas de aço eram utilizadas apenas na reabilitação de dentes decíduos e para isso se realizava um preparo do dente, com a remoção de estrutura dentária. Com o advento da odontologia de mínima intervenção a coroa de aço passou a ser um importante material para o tratamento da lesão de cárie, promovendo o selamento total do dente com a técnica de Hall. Mais recentemente as coroas de aço também passaram a ser utilizadas como um importante recurso reabilitador para os dentes com fratura pós eruptivas extensas devido à hipomineralização molar incisivo. A técnica varia de acordo com a indicação, mas atualmente em nenhum caso se realiza remoção de estrutura dentária. Apesar da técnica ser relativamente simples, o treinamento para sua execução é fundamental para evitar falhas como, mobilidade da coroa e entrada de fluidos pelo término cervical. Uma importante vantagem da coroa é que ela não interfere na reabsorção do dente decíduo e não precisa ser removida quando da necessidade de realização de endodontia. A maior desvantagem é o comprometimento estético. Diante do exposto fica evidente que as coroas de aço continuam sendo um excelente recurso para a Odontopediatria, atualmente com novas e importantes indicações. No entanto, seu uso deve ser bem indicado e a técnica bem realizada, necessitando conhecimento e treinamento por parte do profissional para seu uso.

Hiperplasia gengival e dentes supranumerários em paciente com fissura rara Tessier 6

Najara Gomes de Oliveira Marques[1] (0009-0009-1087-7133), Marcelli Simone Coutinho[1] (0009-0001-6191-8865), Lucimara Teixeira das Neves[2,3] (0000-0003-4137-0334), Beatriz Costa[1] (0000-0002-7917-3072), Gisele da Silva Dalben[1] (0000-0002-5203- 796X)

[1] Setor de Odontopediatria, Hospital de Reabilitação de Anomalias Craniofaciais, Universidade de São Paulo, Bauru, São Paulo, Brasil
[2] Departamento de Ciências Biológicas, Faculdade de Odontologia de Bauru, Universidade de São Paulo, Bauru, São Paulo, Brasil
[3] Programa de Pós-graduação em Ciências da Reabilitação, Hospital de Reabilitação de Anomalias Craniofaciais, Universidade de São Paulo, Bauru, São Paulo, Brasil

A fissura 6 de Tessier é uma anomalia craniofacial rara que compromete estruturas da face e da boca. A etiopatogenia das fissuras raras da face é desconhecida, mas vem sendo apontado que a fissura de Tessier 6 pode ter uma etiologia ligada ao fator genético associado à deficiência da proteína do citoesqueleto *SPECC1L*. A teoria mais aceita sugere que a ausência desse gene pode desencadear falhas na migração, proliferação ou fusão das células da crista neural. Além disso, registros da literatura mostraram uma associação entre essa fissura e ocorrência de dentes supranumerários. O objetivo deste trabalho é relatar alterações clínicas e a abordagem de tratamento de um caso clínico de um paciente com Fissura 6 de Tessier a fim de auxiliar os cirurgiões- dentista. O caso em questão foi atendido no Setor de Odontopediatria do HRAC-USP e ao exame clínico, foram diagnosticados dentes supranumerários e hiperplasia gengival. Nos exames radiográficos, foram diagnosticados 17 dentes supranumerários em maxila. Com base nos achados clínicos e imaginológicos foi possível constatar que o paciente apresentava fissura Tessier 6 bilateral combinado com fissura 8 de Tessier e presença de membrana mucosa ligando a comissura da macrostomia ao sulco maxilar esquerdo. Devido a indicação de extração de 9 dentes supranumerários e remoção do tecido hiperplásico da gengiva a fim de favorecer a irrupção dos dentes restantes, o paciente foi submetido à anestesia geral. Foi possível concluir a partir deste caso clínico que as fissuras da face são um tema pouco explorado na literatura, e embora tenham sido relatados casos de associação entre a fissura 6 de Tessier e presença de múltiplos dentes supranumerários, a causa subjacente é indefinida e sem protocolo de tratamento para reabilitação. No que tange à hiperplasia gengival, não há registros estabelecendo relação direta dessa condição odontológica com as fissuras raras da face. Sendo assim, mais estudos sobre essas anomalias são necessários.

Revascularização pulpar e reabilitação de molar permanente imaturo severamente afetado pela Hipomineralização Molar-Incisivo

Lizandra Oliveira Cunha[1] (0000-0002-1103-4543), Kristha Jeannette Parajón Oliveros[2], Aline Leite de Farias[2] (0000-0001-5950-5634), Manuel Restrepo[2] (0000-0003-2621-2231), Cristina Zuleta[3], Diego Girotto Bussaneli[1] (0000-0001-9078-7385)

[1] Departamento de Morfologia e Clínica Infantil, Faculdade de Odontologia de Araraquara, Universidade Estadual Paulista Júlio de Mesquita Filho, Araraquara, São Paulo, Brasil
[2] Departamento de Odontopediatria Clínica e Ortodontia Preventiva, Faculdade de Odontologia, Universidade CES, Medellin, Colômbia
[3] Departamento de Endodontia, Faculdade de Odontologia, Universidade CES, Medellin, Colômbia

A Hipomineralização Molar-Incisivo (HMI) é um defeito qualitativo de esmalte que afeta de um a quatro primeiros molares permanentes, podendo ou não acometer os incisivos da mesma dentição. A redução no conteúdo mineral do esmalte e aumento da porosidade resultam em propriedades mecânicas comprometidas, facilitando o desenvolvimento de lesões de cárie e fraturas pós-eruptivas. Assim, devido à rápida progressão da lesão de cárie, a abordagem endodôntica e reabilitadora destes dentes é frequentemente indicada. A técnica de regeneração pulpar tem sido considerada uma alternativa conservadora e bem-sucedida no tratamento endodôntico de molares imaturos com HMI severa. O presente trabalho relata o tratamento multidisciplinar do dente 36, submetido a terapia endodôntica de revascularização pulpar e reabilitação protética com restauração indireta do tipo Onlay após diagnóstico de HMI severa e periodontite apical crônica. Clinicamente observou-se presença de restauração insatisfatória associada a ausência de dor e os achados radiográficos revelaram formação incompleta dos ápices, ligeiro espessamento do ligamento periodontal e lesão periapical. Para a técnica endodôntica foi realizada limpeza e irrigação dos canais e curativo com pasta tri-antibiótica à base de Ciprofloxacino, Metronidazol e Minociclina. Após 4 semanas, foi realizada a indução do sangramento em todos os canais através da manobra de patência, inserção de membrana de colágeno bioabsorvível (Andaime), selamento da câmara coronária com Biodentine e restauração temporária com Cimento de Ionômero de Vidro. Após 30 dias, foi realizada a restauração indireta tipo Onlay com resina composta. Com acompanhamento de 1 ano, pode-se concluir que a regeneração endodôntica e a reabilitação com resina indireta tipo Onlay foram estratégias de tratamento efetivas na abordagem de um molar com HMI severa e rizogênese incompleta.

Fomento: CAPES

Tratamento odontológico sob anestesia geral em paciente com Cromossomopatia cursando com fissura de lábio

Maria Cecília de Azevedo[1] (0009-0000-2876-2136), Lucimara Teixeira das Neves[1,2] (0000-0003-4137-0334)

[1] Hospital de Reabilitação de Anomalias Craniofaciais, Universidade de São Paulo, Bauru, São Paulo, Brasil
[2] Faculdade de Odontologia de Bauru, Universidade de São Paulo, Bauru, São Paulo, Brasil

A realização de procedimentos odontológicos em crianças, de modo geral, acontece em ambiente de consultório, utilizando-se técnicas de manejo que sejam adequadas para a idade e entendimento da criança. Porém, em alguns casos, o paciente pode apresentar alguma limitação para este tipo de tratamento, tais como: atraso do desenvolvimento neuropsicomotor, baixa colaboração/imaturidade, problemas cardíacos, extensos procedimentos odontológicos, entre outros. Nessas situações, o tratamento mais seguro e indicado é o tratamento odontológico sob anestesia geral, em centro cirúrgico. No caso clínico em questão, D. M., 6 anos, com diagnóstico de trissomia do cromossomo 9 cursando com fissura pré-forame incisivo unilateral incompleta, atraso no desenvolvimento neuro-psico-motor foi avaliada pelo Setor de odontopediatria do HRAC e por apresentar inúmeras cáries necessitando de extenso tratamento odontológico foi indicado o procedimento sob anestesia geral (AG). Submetida à AG foram realizados: profilaxia, restaurações e exodontias. A abordagem integral incluiu reforço das orientações de higiene à família e cuidados pós-operatórios. A resolutividade em tempo único proporcionou maior conforto e segurança para o paciente, evitando estresse e risco de insucesso por falta de colaboração. Devolvendo-se ainda bem-estar e qualidade de vida para a criança e para a família.

Fomento: CAPES (88887.838136/2023-00)

37º COB

CONGRESSO ODONTOLÓGICO DE BAURU

PROFª DRª LINDA WANG

15 A 18 DE MAIO DE 2024

Odontopediatria

APRESENTAÇÃO PAINEL - PÓS-GRADUAÇÃO
CASO CLÍNICO/PROJETO DE ESTENSÃO/REVISÃO DE LITERATURA

Tratamento restaurador em criança com Hipomineralização de Molares e Incisivos (HMI): relato de caso

Lorraine Fernanda de Lima Cardoso[1], Kasandra Verónica Yupanqui Barrios[1] (0000-0001-6821-7861), Fernanda Lourenção Brighenti[2] (0000-0002-4470-5171), Diego Girotto Bussaneli[2] (0000-0001-9078-7385)

[1] Departamento de Odontopediatria, Universidade Estadual Paulista, Faculdade de Odontologia, Araraquara
[2] Departamento de Morfologia e Clínica Infantil, Universidade Estadual Paulista, Faculdade de Odontologia, Araraquara

Um dos sintomas mais frequentemente associados à Hipomineralização de Molares e Incisivos (HMI), é a hipersensibilidade, sendo este um dos principais motivos de consulta pelos pacientes. Nosso objetivo é relatar um caso clínico no qual realizou-se a técnica simplificada de réplica oclusal com cimento de ionômero de vidro híbrido (Técnica RINA) para tratamento de uma criança com HMI e hipersensibilidade persistente. Paciente de sexo feminino, 8a3m, compareceu à consulta relatando hipersensibilidade nos primeiros molares permanentes, incômodo na mastigação e ingestão de bebidas frias. Ainda, demonstrava ansiedade e receio exposição à sensação dolorosa. O exame clínico mostrou opacidades demarcadas nos dentes 11, 21, 41 e 16; fratura pós-eruptiva e lesões de cárie atípica ativas nos dentes 26, 36 e 46. No teste de sensibilidade pela a escala visual analógica (VAS) a paciente apontou nível 9 nos dentes 26 e 36, nos quais havia lesões mais severas. Para o planejamento, levou-se em consideração a hipersensibilidade persistente, necessidade de restauração nos dentes afetados e a colaboração parcial da paciente. A Técnica RINA com CIV híbrido (Equia Forte, GC) foi utilizada nos dentes 26 e 36, para tal foram realizados modelos de estudo, enceramento e confecção da matriz de silicone de adição. Ademais, creme dental com fluoreto de cálcio e arginina (Colgate Sensitive Pró Alívio®) foi indicado para uso diário. No pós-operatório imediato houve redução da hipersensibilidade e após 1 ano sobrevida da restauração. A técnica RINA propiciou diminuir o tempo clínico, o que favoreceu no manejo comportamental, devolveu a anatomia dental, recobriu áreas opacas sem cavitação e auxiliou no controle da hipersensibilidade. Conclui-se que a técnica descrita reduziu a hipersensibilidade, permitiu preservar o material restaurador a médio prazo e atendeu às peculiaridades de manejo da paciente.

Tratamento restaurador em criança com Hipomineralização de Molares e Incisivos (HMI): relato de caso

Lorraine Fernanda de Lima Cardoso[1], Kasandra Verónica Yupanqui Barrios[1] (0000-0001-6821-7861), Fernanda Lourenção Brighenti[2] (0000-0002-4470-5171), Diego Girotto Bussaneli[2] (0000-0001-9078-7385)

[1] Departamento de Odontopediatria, Universidade Estadual Paulista, Faculdade de Odontologia, Araraquara
[2] Departamento de Morfologia e Clínica Infantil, Universidade Estadual Paulista,Faculdade de Odontologia, Araraquara

Um dos sintomas mais frequentemente associados à Hipomineralização de Molares e Incisivos (HMI), é a hipersensibilidade, sendo este um dos principais motivos de consulta pelos pacientes. Nosso objetivo é relatar um caso clínico no qual realizou-se a técnica simplificada de réplica oclusal com cimento de ionômero de vidro híbrido (Técnica RINA) para tratamento de uma criança com HMI e hipersensibilidade persistente. Paciente de sexo feminino, 8a3m, compareceu à consulta relatando hipersensibilidade nos primeiros molares permanentes, incômodo na mastigação e ingestão de bebidas frias. Ainda, demonstrava ansiedade e receio exposição à sensação dolorosa. O exame clínico mostrou opacidades demarcadas nos dentes 11, 21, 41 e 16; fratura pós-eruptiva e lesões de cárie atípica ativas nos dentes 26, 36 e 46. No teste de sensibilidade pela a escala visual analógica (VAS) a paciente apontou nível 9 nos dentes 26 e 36, nos quais havia lesões mais severas. Para o planejamento, levou-se em consideração a hipersensibilidade persistente, necessidade de restauração nos dentes afetados e a colaboração parcial da paciente. A Técnica RINA com CIV híbrido (Equia Forte, GC) foi utilizada nos dentes 26 e 36, para tal foram realizados modelos de estudo, enceramento e confecção da matriz de silicone de adição. Ademais, creme dental com fluoreto de cálcio e arginina (Colgate Sensitive Pró Alívio®) foi indicado para uso diário. No pós-operatório imediato houve redução da hipersensibilidade e após 1 ano de sobrevida da restauração. A técnica RINA propiciou diminuir o tempo clínico, o que favoreceu no manejo comportamental, devolveu a anatomia dental, recobriu áreas opacas sem cavitação e auxiliou no controle da hipersensibilidade. Conclui-se que a técnica descrita reduziu a hipersensibilidade, permitiu preservar o material restaurador a médio prazo e atendeu às peculiaridades de manejo da paciente.

Mesiodens em criança: relato de caso clínico

Raquel Borges Amancio de Lima[1] (0009-0003-2324-2782), Thamires Priscila Cavazana[1] (0000-0002-4356-5736), Caio Sampaio[1] (0000-0002-6861-7205), Leonardo Antônio de Morais[1] (0000-0003-1894-0087), Alberto Carlos Botazzo Delbem[1] (0000-0002-8159- 4853), Thayse Yumi Hosida[1] (0000-0001-7007-330X)

[1] Departamento Preventiva e Restauradora, Faculdade de Odontologia de Araçatuba, Universidade Estadual Paulista, Araçatuba, São Paulo, Brasil

Entre as alterações de número de dentes encontram-se os dentes supranumerários, que podem ocorrer em ambas as dentições. Mesiodens é um dente supranumerário mais frequentemente encontrado, localizado próximo à linha média, e ocorre principalmente na maxila. Espaçamento dos dentes anteriores, formação de cistos dentígeros, reabsorção radicular e perda de vitalidade dentária são possíveis problemas que podem ocorrer decorrentes da presença desta anomalia, tornando seu diagnóstico primordial. Diante do exposto, o objetivo deste estudo é relatar um caso clínico de um paciente odontopediátrico diagnosticado com mesiodens, destacando suas características clínicas e tratamento instituído. Paciente de 8 anos de idade, do sexo masculino, compareceu à clinica de Odontopediatria da FOA-UNESP apresentando abaulamento na região do incisivo central superior direito, na porção palatina. Como exame complementar, solicitou-se uma radiografia panorâmica, pela qual foi possível diagnosticar o mesiodens. Desta forma, foi proposto como tratamento a exodontia do dente supranumerário. Após o exame clínico e cuidados pré-operatórios, foi utilizado digluconato de clorexidina para antissepsia intra e extraoral, seguido de anestesia tópica e bloqueio do nervo nasopalatino. Em seguida, foi realizada a incisão cirúrgica na região palatina dos incisivos centrais superiores e a extração do supranumerário, finalizando com a sutura. Como pós-operatório, o paciente foi orientado a realizar bochecho com clorexidina 0,12%, duas vezes ao dia, durante sete dias, e após esse período foi removida a sutura. A intervenção cirúrgica nesses casos é importante para preservar o desenvolvimento do paciente e a integridade do sistema estomatognático, além de evitar problemas, como já mencionado anteriormente. Portanto, conclui-se que o diagnóstico preciso da anomalia dentária e sua intervenção clínica contribuem para a saúde e o correto desenvolvimento do paciente.

Abordagem clínica de uma lesão gengival em paciente pediátrica: diagnóstico, tratamento e evolução

Bruna Arf Condeli[1], Franciny Querobim Ionta[1,2], Rafaela Aparecida Caracho[1], Daiana da Silva Martins[1], Ana Luiza Bogaz Debortolli[1], Daniela Rios[1]

[1] Departamento de Odontopediatria, Faculdade de Odontologia de Bauru, Universidade de São Paulo, Bauru, São Paulo, Brasil
[2] Departamento de Odontologia, Universidade de Marília, São Paulo, Brasil

Embora seja mais comumente associada à população adulta, as doenças periodontais também afetam crianças sendo que os dentistas, frequentemente, não se encontram preparados para diagnosticar e ofertar um tratamento adequado. O presente relato de caso aborda os desafios no diagnóstico de uma lesão gengival não usual com comprometimento do periodonto e uma alternativa de tratamento conservador em um paciente odontopediátrico. Paciente de 7 anos foi atendida na clínica de odontopediatria da Faculdade de Odontologia de Bauru com a queixa de "buraco na gengiva". Clinicamente, a paciente apresentava recessão gengival na região interpapilar entre 1o e 2o molar decíduo superior envolvendo gengiva livre e inserida, com exposição do osso alveolar e sem a presença de placa. Dentre as possibilidades de diagnóstico, excluiu-se a possibilidade de periodontite ulcerativa necrosante pela ausência de dor e/ou odor fétido; e de alveólise com deiscência parcial por não haver lesão de cárie ou outra alteração que justificasse. Por fim, a hipótese diagnóstica de periodontite aguda localizada foi considerada, pois é caracterizada por rápida perda óssea e destruição do tecido periodontal de um ou mais dentes, podendo estar associada a fatores genéticos e imunológicos, e que apresenta considerável incidência em primeiros molares decíduos. O tratamento baseou-se em 4 sessões semanais de irrigação da região afetada com água oxigenada 10 volumes e laserterapia de baixa potência, somada as orientações de cuidados na higienização bucal e correto uso do fio dental. Após 3 meses de controle, a região apresenta-se com aspecto saudável, com a gengiva recobrindo o osso e pequena depressão na região. Concluímos que o tratamento de mínima intervenção, incluindo cuidados com a higiene bucal e a laserterapia, pode ser uma alternativa de sucesso para periodontite aguda em pacientes odontopediátricos, prevenindo complicações futuras e promovendo a saúde bucal.

Uso de infiltrante resinoso em dentes anteriores com HMI: oportunidades, limitações e alternativas de tratamento

Ana Clara Amaro Ferdin[1] (0009-0001-9052-9172), Ana Paula Boteon[1] (0000-0002- 4633-9929), Daiana da Silva Martins[1] (0000-0001-5422-3996), Leticia Maria Pereira Teixeira Fitipaldi[1] (0000-0002-5379-1171), Franciny Querobim Ionta[1,2] (0000-0002- 3662-1242), Daniela Rios Honório[1] (0000-0002-9162-3654)

[1] Departamento de Odontopediatria, Ortodontia e Saúde Coletiva, Faculdade de Odontologia de Bauru, Universidade de São Paulo.
[2] Departamento de Odontologia, Universidade de Marília, São Paulo, Brasil

Inicialmente desenvolvido para tratar lesões de cárie, o infiltrante resinoso tem sido utilizado para outras situações clínicas, como fluorose e hipomineralização molar incisivo (HMI). Ele promove melhora estética sem necessidade de emoção de esmalte, sendo considerado um tratamento minimamente invasivo. A HMI é um defeito qualitativo do esmalte, de etiologia multifatorial, que afeta molares permanentes, podendo ou não, afetar os incisivos. As opacidades são demarcadas, com aspecto poroso, podendo ter coloração que varia de branca, creme, amarela ou marrom. Quando em incisivos, a HMI compromete a estética, e o infiltrante poderia ser uma boa alternativa, no entanto a profundidade da opacidade deve ser avaliada. Este trabalho tem como propósito evidenciar, através de dois casos clínicos, as possibilidades e limitações do uso de infiltrantes em incisivos hipomineralizados, bem como apresentar alternativas de tratamento quando o uso de infiltrantes não é eficaz. O primeiro caso é de um paciente do gênero masculino, 11 anos, com incisivos acometidos por HMI e fluorose. Devido à queixa estética, foi realizada a infiltração resinosa nos incisivos centrais superiores permanentes, porém após o procedimento, notou-se uma piora na estética dos incisivos. No entanto o paciente optou por manter os dentes como estavam. O segundo caso é um paciente do sexo masculino, 10 anos, que apresentava opacidade branco-creme no dente 11 e opacidade branca no dente 21. O infiltrante foi o tratamento de escolha, porém a opacidade não foi mascarada, o que levou à restauração para melhora da estética, utilizando resina composta direta com a técnica Handmade Pink Opaque (HPO) em mistura de pigmentos. Conclui-se que o uso de infiltrantes resinosos em dentes anteriores afetados por HMI, apesar de ser minimamente invasivo, apresenta limitações, desta forma seu uso deve ser precisamente planejado.

37º COB

CONGRESSO ODONTOLÓGICO DE BAURU

PROFª DRª LINDA WANG

15 A 18 DE MAIO DE 2024

Odontopediatria

APRESENTAÇÃO PAINEL - PÓS-GRADUAÇÃO
PESQUISA/REVISÃO SISTEMÁTICA

Escaneamento intraoral em bebês e crianças pré-escolares: um protocolo clínico

Eduarda Cristina de Oliveira Benedito[1] (0009-0008-6154-6740), Aliny Bisaia[1] (0000- 0002-6019-3321), Kelly Maria Silva Moreira[1] (0000-0002-1137-3908), Eloá Cristina Passucci Ambrosio[2] (0000-0003-2322-3832), Thais Marchini Oliveira[1,2] (0000-0003- 3460-3144), Maria Aparecida de Andrade Moreira Machado[1] (0000-0003-3778-7444)

[1] Departamento de Odontopediatria, Ortodontia e Saúde Coletiva. Disciplina de Odontopediatria. Faculdade de Odontologia de Bauru-FOB. Universidade de São Paulo USP
[2] Hospital de Reabilitação de Anomalias Craniofaciais-HRAC. Universidade de São Paulo-USP

O escaneamento intraoral é um procedimento não invasivo que utiliza tecnologia tridimensional para criar uma imagem digital da cavidade bucal. Este método pode ser valioso para monitorar o crescimento craniofacial, especialmente em bebês e crianças pré-escolares. No entanto, capturar imagens intraorais em regiões sem dentes é desafiador devido a limitações anatômicas, como a falta de rebordo alveolar, superfícies lisas e presença de saliva, resultando em menor precisão nas regiões periféricas. O objetivo deste estudo foi estabelecer um protocolo de escaneamento intraoral para bebês sem dentes e crianças pré-escolares. Durante o procedimento, o bebê é posicionado de forma supina no colo de um responsável, enquanto o operador realiza o escaneamento iniciando pela região do tuber de um lado e seguindo para o tuber do lado oposto, percorrendo o rebordo alveolar. A ponteira é então posicionada na face palatina e vestibular, seguida pela digitalização do palato. O mesmo procedimento é realizado na mandíbula. A estratégia de escaneamento digital-analógica permite uma digitalização precisa e rápida dos arcos de bebês sem dentes, comparável ou até mesmo superior às moldagens convencionais. Portanto, o escaneamento intraoral em bebês edêntulos e crianças pré-escolares é viável e preciso quando um protocolo de escaneamento digital é seguido corretamente.

Fomento: CAPES (88887.643071/2021-00)

Citocompatibilidade da Bandagem de bioestimulação dentino/pulpar em células-tronco de dentes decíduos humanos esfoliados

Verônica de Abreu Francisco[1] (0009-0000-1877-5531), Ana Beatriz Vieira da Silveira[2] (0000-0003-1162-1235), Natalino Lourenço Neto[2] (0000-0003-0227-0349), Thiago Cruvinel[2] (0000-0001-7095-908X), Maria Aparecida Moreira Machado[1,2] (0000-0003-3778-7444), Thais Marchini Oliveira[1,2] (0000-0003-3460-3144)

[1] Hospital de Reabilitação de Anomalias Craniofaciais, Universidade de São Paulo, Bauru, São Paulo, Brasil.
[2] Departamento de Odontopediatria, Ortodontia e Saúde Coletiva, Faculdade de Odontologia de Bauru, Universidade de São Paulo, Bauru, São Paulo, Brasil.

A busca por materiais bioativos, biodegradáveis e atóxicos é constante, a Bandagem de bioestimulação dentino/pulpar (BBio) é um novo biomaterial composto por multicamadas e vai ao encontro da tendência mundial de desenvolvimento, pesquisa e sustentabilidade. O objetivo deste estudo foi avaliar a citotoxidade da BBio em células-tronco de dentes decíduos esfoliados humanos (SHED). As células foram obtidas a partir do biorrepósitório de linhagens celulares derivadas da polpa de dentes decíduos da Faculdade de Odontologia de Bauru da Universidade de São Paulo. Extratos dos materiais foram preparados com αMEM 10% SFB de acordo com os seguintes grupos experimentais: Grupo 1 (G1) - Bandagem de bioestimulação dentino/pulpar (BBio), Grupo 2 (G2) - Biodentine e Grupo 3 (G3) - MTA Repair HP. O controle positivo (C+) foi realizado com células sem tratamento apenas cutivadas em αMEM +10% SFB e o controle negativo (C-) cultivo em défcit nutricional com αMEM + 1% SFB. A viabilidade celular foi analisada por meio do ensaio MTT, após 24, 48 e 72 horas de contato das SHED com os extratos. Os dados foram analisados pelo teste ANOVA a dois critérios, seguido do teste de Tukey ($p<0,05$). Houve diferença estatisticamente significativa entre os grupos e períodos estudados ($p<0.000$). Na comparação intergrupos, observou-se o seguente padrão de comportamento celular para citotoxicidade: G3>G1>G2. Na análise intragrupos, observa-se um declínio em 48 horas da viabilidade celular de todos os grupos, exceto de G2. De acordo com os resultados apresentados, foi possível concluir que o biomaterial desenvolvido, Bbio, apresenta viabilidade celular em células-tronco de dentes decíduos esfoliados humanos semelhante aos materiais de capeamento pulpar já disponíveis no mercado.

Fomento: FAPESP (2021/08730-4 e 2021/10002-7)

Análise de concentrações de flúor em dentifrícios infantis comercializados na Bolívia

Amanda Costa Troncha[1] (0009-0004-8956-8766), Juliano Pelim Pessan[1] (0000-0002- 1550-3933), Tatiana Lía la Fuente Arias[2], Thayse Yumi Hosida[1] (0000-0001-7007- 330X), Alberto Carlos Botazzo Delbem[1] (0000-0002-8159-4853), Caio Sampaio[1] (0000- 0002-6861-7205)

[1] Departamento de Odontologia Preventiva e Restauradora, Universidade Estadual Paulista, Faculdade de Odontologia de Araçatuba, Araçatuba, São Paulo, Brazil
[2] Universidad Autónoma Juan Misael Saracho, La Paz, Bolívia

Esse estudo teve o objetivo de analisar as concentrações de flúor em dentifrícios fluoretados para uso infantil comercializados na Bolívia. Para tanto, dezessete dentifrícios comerciais foram adquiridos em farmácias, supermercados e centrais de abastecimentos da cidade de La Paz (Bolívia). Em seguida, os dentifrícios tiveram o seu conteúdo de flúor iônico, flúor total e flúor solúvel total analisados por eletrodo íonseletivo, em conjunto a um eletrodo de referência, acoplados a um potenciômetro, após tamponamento das amostras com TISAB II. Para análise do conteúdo de flúor total, esta ocorreu após extração com HCl 2 M, sob agitação das amostras por 1 h, a 45 ºC. Os dados obtidos por meio de experimentos realizados em triplicata foram analisados por análise descritiva, por valores de média e desvio-padrão. De uma forma geral, o teor de flúor presente em cada produto é semelhante ao indicado pelo fabricante. No entanto, quatro dentifrícios apresentaram concentrações de flúor inferiores ao indicado pelo fabricante (E, F, K, L), estando mais de 10% abaixo dos valores indicados no rótulo. Pode-se concluir que, de modo geral, os dentifrícios apresentaram concentrações compatíveis com as indicadas pelo fabricante, embora uma discrepância tenha sido observada para alguns dentifrícios. No entanto, estudos longitudinais são necessários para verificar a viabilidade do conteúdo de flúor no produto a longo prazo, de modo que o seu efeito protetivo não seja afetado.

Fomento: CAPES (001)

Análise antimicrobiana de fármacos de referência e genéricos sobre *Streptococcus pyogenes* e *Candida albicans*

Ana Carolyna Becher Roseno[1] (0000-0002-1227-5947), Guilherme dos Santos Gomes Alves[2] (0000-0003-1001-3238), Amanda Munarolo Piacenza de Oliveira[2] (0000- 00030076-7853), Natália Pereira Ribeiro[1] (0009-0001-2873-4554), Caio Sampaio[1] (0000-0002-6861-7205), Douglas Roberto Monteiro[3] (0000-0001-5229-5259)

[1] Departamento de Odontologia Preventiva e Restauradora, Facauldade de Odontologia de Araçatuba, Universidade Estadual Paulista, Araçatuba, São Paulo, Brasil
[2] Universidade do Oeste Paulista, Faculdade de Odontologia de Presidente Prudente, Presidente Prudente, São Paulo Brasil
[3] Departamento de Diagnóstico e Cirurgia, Faculdade de Odontologia de Araçatuba, Universidade Estadual Paulista, Araçatuba, São Paulo, Brasil

O objetivo do presente estudo foi comparar o efeito antimicrobiano de fármacos de referência e genéricos sobre Streptococcus pyogenes e Candida albicans. Amoxicilina de referência versus genérica e nistatina de referência versus genérica foram comparadas, primeiramente pela determinação da concentração inibitória mínima (CIM), de acordo com o método da microdiluição em caldo. Biofilmes mistos das duas espécies foram formados por 48 horas em placas de 96 poços e tratados por 24 horas com amoxicilina ou nistatina, ambas diluídas no meio de cultura para se obter concentrações finais de 100, 200 e 400 vezes a CIM (para amoxicilina) e de 20, 50 e 100 vezes a CIM (para nistatina). Como controle negativo, o biofilme pré-formado (48 horas) foi exposto por 24 horas ao meio de cultura puro, sem qualquer tipo de fármaco. Posteriormente, foram realizadas as análises de quantificação da biomassa total e da atividade metabólica. Os dados foram analisados por ANOVA a 1 ou 2 critérios e teste post hoc de Tukey, ou Kruskal-Wallis e teste de Student-Newman-Keuls (α=0,05). Os dois tipos de fármacos mostraram os mesmos valores de CIM (0,015 µg/mL para S. pyogenes e 4 µg/mL para C. albicans). Amoxicilina de referência e genérica levaram a reduções significativas na biomassa total do biofilme variando de 12,6 a 25,2% ($p < 0,001$), em comparação ao grupo controle. Para nistatina, os produtos de referência e genérico levaram a reduções de 9,5 a 41% ($p < 0,001$) comparados ao controle. Todas as concentrações testadas de amoxicilina e nistatina geraram reduções significativas no metabolismo dos biofilmes mistos, com efeitos dose-dependentes. Ao comparar amoxicilina de referência com genérica e nistatina de referência com genérica, diferenças significativas dentro de cada concentração específica dos fármacos não foram observadas. Conclui-se que os fármacos (amoxicilina e nistatina) de referência e genéricos exibiram efeitos similares sobre os patógenos estudados.

Fomento: CAPES (001)

pH salivar em pacientes com síndrome de Down relacionada à cárie dentária

Enmanuel Marte[1], Alberto Jiménez[1], Katherine Gaines[1], Thelma Calderón[1], Yokasta Germosen[1]

[1] Departamento de Estomatologia, Faculdade de Ciências da Saúde, Pontifícia Universidade Católica Madre y Maestra, Santiago de los Caballeros, República Dominicana

Pesquisas sobre a ocorrência de cárie dentária em pacientes com síndrome de Down (SD) são altamente controversas. Alguns estudos têm demonstrado menor incidência de lesões cariosas em pacientes com SD, comparados àqueles que não sofrem da doença. No entanto, outros relatos afirmam que não há diferença entre os dois indivíduos. O objetivo deste estudo é avaliar o pH salivar e sua relação com a cárie dentária em pacientes com síndrome de Down atendidos no CAID. Foi realizado um estudo observacional, descritivo e transversal de fonte primária, onde os pacientes foram avaliados clinicamente, para determinar o pH salivar e sua correlação com a cárie dentária no Centro de Atenção Integral à Deficiência do Escritório da Primeira-Dama (CAID) em Santiago de los Caballeros, República Dominicana, no período de dezembro de 2018 a março de 2019. A população total observada foi de 60 crianças, às quais foram aplicados os critérios de inclusão e exclusão. Foram utilizados os índices epidemiológicos CPOD e CEO, além de tiras teste. O pH salivar que apresentou maior presença foi o ácido, acometendo 54,5% da população com SD, onde 38,2% apresentaram cárie, enquanto 16,4% não apresentaram lesões cariosas. Como resultado, p foi maior que 0,05, com 0,091, portanto, não houve significância estatística. O estudo concluiu que existe uma relação entre o pH salivar ácido e os pacientes com a condição genética SD, no entanto, não está relacionada à presença ou ausência de cárie dentária.

37º COB

CONGRESSO ODONTOLÓGICO DE BAURU

PROFª DRª LINDA WANG

15 A 18 DE MAIO DE 2024

Odontopediatria

APRESENTAÇÃO PAINEL - GRADUAÇÃO
CASO CLÍNICO/PROJETO DE EXTENSÃO/REVISÃO DE LITERATURA

Sistemas rotatórios na pulpectomia de dentes decíduos

Lorena Segato Saad[1] (0009-0007-0048-266X), Viviane Martineli Váleo[1] (0009-0007- 6603-8422); Giovanna Speranza Zabeu[1] (0000-0001-5044-6690), Luciana Lourenço Vitor[1] (0000-0003-1671-0851).

[1] Centro Universitário Sagrado Coração, Bauru, São Paulo, Brasil.

A pulpectomia é um procedimento realizado nos canais radiculares e tem sua indicação quando esses canais estão inflamados irreversivelmente (pulpite irreversível) ou quando estão necrosados (polpa necrótica). Os canais radiculares são instrumentados com limas manuais ou rotatórias e depois irrigados. Este estudo teve como objetivo revisar a literatura sobre o uso dos instrumentos rotatórios no tratamento endodôntico de dentes decíduos. Para identificar estudos potencialmente relevantes, foi realizada uma busca eletrônica na base de dados PubMed/MEDLINE. Foram incluídos estudos experimentais e epidemiológicos in vivo e in vitro nos últimos 5 anos. Os estudos de relatos de caso, série de casos, de revisão e resumos de conferência foram excluídos. A busca na base de dados PubMed nos últimos 5 anos retornou 49 referências. Após a aplicação dos critérios de exclusão, 22 artigos foram obtidos para leitura completa. Após a leitura completa, 9 artigos foram usados para essa revisão de literatura. As limas rotatórias foram eficientes na redução da microbiota do canal radicular, na redução do tempo de instrumentação, na melhora da qualidade da obturação na manutenção da patência apical durante o preparo químico-mecânico, sem influência significativa na dor pósoperatória em dentes decíduos com necrose pulpar. Conclui-se que o uso de limas rotatórias possui vários benefícios e vantagens comparado com as limas manuais, diminuindo o tempo de preparo e promovendo eficiência no formato do canal radicular com maior qualidade da obturação, aumentando o sucesso clínico.

Reimplante de incisivo central permanente em paciente pediátrico: relato de caso

Juliana Scatola Machado[1], Pedro Javier Caiza-López[1], María Cecilia Aveiga-Zambrano[1], Elisandra Contiero[1], Ángel Terrero-Pérez[1], Mariela Peralta-Mamani[1] (0000-0002-0243-9194)

[1] Faculdade do Centro Oeste Paulista, Piratininga, São Paulo, Brasil

Em casos com avulsão dentária de dentes permanentes, o reimplante imediato é a melhor opção de tratamento. O objetivo é apresentar um caso de reimplante dentário em um paciente pediátrico. Menina de 10 anos, sem doenças sistêmicas, veio ao consultório com queixa de “caiu meu dente quando estava brincando”. Durante a consulta a paciente chorava devido à dor. A mãe trouxe o dente 21 mergulhado em leite e apresentava fratura da borda incisal. No exame extrabucal, tinha erosão do dorso do nariz e discreto edema do lábio superior. Clinicamente, paciente apresentava fratura da borda incisal do 11 (mesial) e avulsão do dente 21. Foi feita uma tomografia computadorizada de feixe cônico para melhor avaliação de fratura dentoalveolar, verificando que não havia fratura da região, nem a presença dos fragmentos fraturados no lábio superior. Foi feita anestesia infiltrativa, reimplante do dente 21 e contenção passiva com fio fino e flexível na face vestibular dos quatro incisivos superiores, durante 2 semanas. Foi indicado bochechos com clorexidina 0.12% (2x/dia, 2 semanas) e cuidados com a dieta. Paciente continua em acompanhamento. Será realizado controle clínico e radiográfico após 1, 3, 6, 12 meses, e anualmente nos 5 primeiros anos, para verificar uma possível reabsorção radicular. O prognóstico depende do grau de formação radicular e condição das células do ligamento periodontal, que dependem do meio de armazenamento do dente. O leite e a solução salina aumentam a viabilidade celular antes do reimplante. Nos casos com fratura coronária, é necessário realizar exames de imagem para confirmar que os fragmentos fraturados não estejam dentro do lábio. Já que caso não for removido, pode se encapsular e provocar dor. Conclui-se que em pacientes com avulsão de incisivos permanentes é importante realizar o reimplante quanto antes. A avulsão e fraturas da região anterior comprometem a estética, podendo afetar a qualidade de vida dos pacientes.

Projeto COI FO-UFRJ: capacitação em odontopediatria pela atenção integral aos escolares

Laís Sobreira de Oliveira[1], Thais Meirelles de Macedo[1], Andréa Fonseca-Gonçalves[1], Lucianne Cople Maia[1], Thomaz Kauark Chianca[1], Fernanda Barja-Fidalgo[1,2]

[1] Departamento de Odontopediatria, Faculdade de Odontologia, Universidade Federal do Rio de Janeiro, Rio de Janeiro, Rio de Janeiro, Brasil
[2] Departamento de Odontologia Preventiva e Comunitária, Faculdade de Odontologia, Universidade do Estado do Rio de Janeiro, Rio de Janeiro, Rio de Janeiro, Brasil

Nosso objetivo é descrever as atividades de um projeto que oferece assistência odontológica de forma integral aos escolares da rede pública municipal, por meio de ações de promoção, prevenção e diagnóstico em saúde bucal e tratamento, além de criar um cenário de ensino-aprendizagem diferenciado para graduandos e pós-graduandos. O projeto foi implementado por meio de um convênio entre a UFRJ e o município do Rio de Janeiro, em parceria com as Secretarias Municipais de Educação e Saúde, com foco em ações de odontopediatria integrada ao Programa Saúde na Escola. Foram selecionadas escolas municipais (EM), sendo o público-alvo prioritário os escolares, mas com o envolvimento de toda a comunidade escolar, mediante atividades de educação e promoção de saúde para todos. Esse novo cenário permitiu uma formação de graduandos com vivência prática e a capacitação de dentistas através do curso de aperfeiçoamento em odontopediatria no âmbito da saúde pública. Desde 2016, o projeto já atuou em 4 diferentes EM que contam com aproximadamente 1200 alunos. Os escolares com necessidades odontológicas recebem tratamento individualizado. Já passaram pelo projeto 33 dentistas que atuam no sistema público de saúde e 80 graduandos. Em 2023, 413 escolares receberam atendimento com a realização de exodontias, restaurações, selantes, cariostático, raspagem, além das consultas de adaptação. Os atendimentos são realizados pelos dentistas do curso com auxílio dos graduandos e sob supervisão de odontólogos da FO-UFRJ. Conclui-se que, o projeto vem oferecendo atenção odontológica integralpermitindo a manutenção e/ou recuperação da saúde bucal dos escolares e propícia uma aprendizagem mais prática aos graduandos e pós-graduandos, tornando-os profissionais mais capacitados para o atendimento odontopediátrico na rede pública de saúde.

Fomento: PROFAEX 2023.

Perda dentária por cárie e reabilitação infantil: relato de caso

Maria Julia Braga Sader[1] (0009-0006-4489-7747), Juliana Cardoso da Silva Bigonha[1] (0000-0003-3179-4918), Maria Eduarda Fernandes[1] (0000-0003-0867-5232), Mônica Cristiane Alves Xavier[1] (0000-0002-6123-3292), Gabriela Cristina Santin[1] (0000-0003-0216-0502), Fabrício Monteiro de Castro Machado[1] (0009-0006-2731-6509)

[1] Departamento de Odontologia, Universidade Estadual de Maringá, Maringá, Paraná, Brasil

A dentição decídua tem função morfológica, funcional e psicossocial, auxiliando o desenvolvimento dos ossos, da musculatura facial e contribuindo para mastigação, fonação, oclusão, estética e socialização da criança. A integridade dos arcos dentários decíduos, influencia no desenvolvimento da dentição permanente ao preservar espaço, manter o perímetro dos arcos e servir de guia de irrupção dos seus sucessores permanentes. A perda precoce de um dente decíduo se dá quando um ou mais dentes são perdidos antes da sua esfoliação normal, podendo ser necessário medidas de manutenção ou recuperação do espaço. A etiologia é variada, destacando-se o traumatismo dentário e a cárie. Paciente do sexo masculino, 8 anos de idade, compareceu à Clínica Odontológica da UEM tendo como queixa principal a dificuldade na mastigação e a socialização da criança no ambiente escolar, devido à múltiplas perdas dentárias por cárie. Através do exame clínico, foi identificado no arco superior, a presença de apenas um dente decíduo (53) já restaurado com cimento de ionômero de vidro (CIV) e dois molares permanentes (16 e 26). No arco inferior, notou-se a presença dos molares decíduos restaurados com CIV, os dentes 31, 41, 82, 83, 46, 73 e 36 hígidos e o 32 em erupção. Para a reabilitação foi confeccionada uma prótese parcial removível superior com expansor e com a reposição dos incisivos centrais e laterais, caninos e molares decíduos, proporcionando oclusão balanceada, função e estética. A cárie dentária é uma doença multifatorial muito prevalente, especialmente na dentição decídua, podendo ter impactos negativos na qualidade de vida da criança, sejam eles fisiológicos ou sociais, portanto, a manutenção dos dentes decíduos torna-se indispensável para a saúde bucal da criança. Conclui-se então, que a falta da reabilitação pode causar diversos prejuízos, principalmente na socialização, por isso, devemos ter um olhar além da técnica, enxergando sempre o paciente além do seu sorriso.

Odontoma composto como fator de retenção da dentição decídua: relato de caso clínico

Beatriz Teixeira Nunes da Rosa[1] (0009-0002-8517-2364), Samira Ribeiro Rodrigues[1], Júlia Vitório Octaviani[1] (0000-0002-6143-1280)

[1] Departamento de Odontopediatria, Universidade de Sorocaba, Sorocaba, São Paulo, Brasil.

O odontoma é o tipo mais comum de tumor odontogênico, sendo caracterizado como uma má formação benigna na qual as células atingem completa diferenciação. Classificam-se em composto e complexo de acordo com as suas características histomorfológicas, normalmente são assintomáticos e sua principal forma de diagnóstico é através de exames radiográficos. Paciente do sexo masculino, 6 anos de idade, leucoderma, procurou atendimento de rotina para prevenção. Durante anamnese não foi constatada nenhuma doença sistêmica ou agravo de saúde. Ao exame intrabucal, observou-se a presença de dentição mista. Os dentes permanentes presentes eram os incisivos superiores e inferiores, primeiros molares com excessão do 26. A avaliação radiográfica evidenciou uma lesão radiopaca sugestiva de um odontoma que estava prejudicando a erupção do primeiro molar superior esquerdo. O protocolo cirúrgico utilizado constituiu de: antissepsia extraoral e intraoral; anestesia infiltrativa com sal anestésico lidocaína 2% com epinefrina 1:100.000; incisão com lâmina de bisturi nº 15, descolamento do tecido com o molt 2/4 e na sequência a alvanca Heidbrink para remover o suposto odontoma; ao final realizamos sutura simples. O material coletado foi encaminhado para o exame histopatológico que confirmou a hipótese inicial de odontoma composto. Após doze meses o paciente retornou e foi observada a erupção completa do 26. A presença dos odontomas é umas das causas de retenção dental, sendo geralmente diagnosticados em exames radiográficos de rotina ou quando se procura investigar a causa da não erupção de um dente. As anomalias em pacientes odontopediatricos são problemas clínicos relevantes pois afetam a saúde bucal, a estética e a função dentária. Nota-se a importância de o profissional deter o conhecimento adequado e o correto diagnóstico para atender as demandas resultantes de anomalias que podem acometer os pacientes.

Odontologia de Mínima Intervenção para o Neonato: Um Relato de Caso de Epúlide de Células Granulares Congênita

Dhara Schrok Monteiro de Ataide[1], Franciny Ionta[1,2], Ana Luiza Bogaz Debortolli[1], Rafaela Aparecida Caracho[1], Leticia Maria Pereira Teixeira Fitipaldi[1], Daniela Rios Honório[1]

[1] Departamento de Odontopediatria, Ortodontia e Saúde Coletiva, Área de Odontopediatria, Faculdade de Odontologia de Bauru, Universidade de São Paulo, Bauru, São Paulo, Brasil
[2] Departamento de Odontologia, Universidade de Marília, São Paulo, Brasil

A epúlide de células granulares congênita (ECGC), também conhecida como epúlide do recém-nascido, é um tumor benigno de incidência rara, caracterizado pelo aumento de tecido conjuntivo neoplásico. O presente caso clínico ilustra a abordagem de mínima intervenção da ECGC focando no bem-estar biopsicossocial do lactente e seu núcleo familiar. Um lactente do sexo masculino, leucoderma, de 3 meses, foi atendido na Clínica de Odontopediatria da Faculdade de Odontologia de Bauru da Universidade de São Paulo com a queixa de inchaço gengival. Na anamnese, não houve relato de outros sintomas ou comorbidades sistêmicas e não havia comprometimento de funções respiratórias ou mastigatórias. Identificou-se, no exame clínico, uma lesão multilobulada de implantação séssil localizada na região anteroinferior de rebordo alveolar; de coloração avermelhada com leve arroxeamento apical; apresentando superfície lisa, contorno regular e consistência similar ao tecido gengival. Como conduta clínica, optou-se por uma abordagem conservadora, realizando o controle clínico. Aos 6 meses de vida do lactente, observou-se involução parcial e, aos 9 meses, houve involução total da ECGC e irrompimento dos incisivos inferiores. Apesar de ocorrer comumente a estabilização de crescimento do tecido conjuntivo neoplásico no pós-natal, o tratamento mais frequentemente realizado é a excisão cirúrgica sob anestesia geral, principalmente quando compromete a respiração e/ou a alimentação. Este caso clínico demonstra a ocorrência incomum da ECGC em sítio mandibular de paciente do sexo masculino, destacando a importância da abordagem conservadora como mecanismo de redução de danos financeiros, psicossociais e de riscos para o paciente e sua família. A regressão da ECGC observada após 9 meses de vida do lactente reforça a viabilidade da conduta de mínima intervenção, proporcionando e preservando o bem-estar do lactente e seu núcleo familiar.

Fomento: PET

Fotobiomodulação no tratamento da hipersensibilidade dentinária em paciente pediátrico com HMI: relato de caso

Juliana Scatola Machado[1] , Giovanna Barbosa Perini[1], Terrero-Pérez[2], Claudia Akemi Nacamura[3], Mariela Peralta-Mamani[3,4](0000-0002-0243-9194)

[1] Faculdade do Centro Oeste Paulista - FACOP, Piratininga, São Paulo, Brasil
[2] Departamento de Estomatologia e Radiologia, Faculdade de Odontologia de Bauru, Bauru, São Paulo, Brasil
[3] Área de Odontopediatria, Faculdade do Centro Oeste Paulista - FACOP, Piratininga, São Paulo, Brasil
[4] Área de Radiologia e Imaginologia Odontológica, Faculdade do Centro Oeste Paulista - FACOP, Piratininga, São Paulo, Brasil

Existem poucos trabalhos sobre fotobiomodulação (FBM) no tratamento da hipersensibilidade dentinária devido a hipomineralização molar-incisivo (HMI). O objetivo é apresentar um caso onde o a FBM teve um excelente resultado no tratamento da hipersensibilidade por HMI. Menino de 10 anos, feoderma, com queixa de “dor nos dentes quando toma algo gelado”, ingerindo líquidos gelados apenas com canudo. Clinicamente, os dentes 12, 11, 22, 42, e 31 apresentavam uma cor esbranquiçada, 41, 36, 46 cor amarelada, 21, 16, 26, cor amarelada e perda de estrutura na borda incisal e cúspide mesiovestibular. Molares decíduos com Hipomineralização molar decíduo (HMD). Para confirmar a sensibilidade foi direcionado um jato de ar em cada quadrante, confirmando hipersensibilidade em todos os dentes, principalmente nos incisivos superiores e inferiores. A escala visual analógica (EVA), mostrou uma dor de 8 (muito desconforto e dor). A radiografia panorâmica mostra a dentadura mista e incisivos centrais com borda incisal estreita. O diagnóstico foi de hipersensibilidade relacionado a HMI e HMD. Optou-se pela FBM (Therapy EC-DMC; 808nm, 100 mW, 1J de energia/ponto), e aplicação de flúor em verniz, 4 sessões, uma vez por semana. Foi feito profilaxia e aplicados 3 pontos na vestibular dos dentes unirradiculares (cervical, apical e acima da área afetada) e 5 pontos em multirradiculares (apical na raiz mesial e distal, cervical na mesial e distal e acima da área afetada). Após FBM, foi aplicado o verniz fluoretado (SSWhite) seguindo as recomendações do fabricante. Após 7 dias, paciente relatou que já conseguia ingerir liquidos gelados (EVA=6). Ao finalizar o tratamento, paciente ficou muito satisfeito (EVA=0) e sem dor no controle de 6 meses. Atualmente, encontra-se em tratamento restaurador dos dentes que apresentam perda de estrutura por HMI. Conclui-se que a FBM é uma alternativa de tratamento para hipersensibilidade, e quanto associada ao verniz fluoretado mostra excelentes resultados.

Entre sorrisos e desafios: reabilitação da hipomineralização molar-incisivo com técnica RINA- uma série de casos

Lara Correia Gutierres[1], Rafaela Aparecida Caracho[1] (0000-0002-3750-1955), Ana Luiza Bogaz Debortolli[1] (0000-0002-1218-2900), Daiana da Silva Martins[1] (0000-0001-5422- 3996), Ana Clara Amaro Ferdin[1] (0009-0001-9052-9172), Daniela Rios[1] (0000-0002- 9162-3654)

[1] Departamento de Odontopediatria, Ortodontia e Saúde Coletiva, Faculdade de Odontologia de Bauru, Universidade de São Paulo, Bauru, São Paulo, Brasil

A hipomineralização molar-incisivo (HMI) é uma alteração de desenvolvimento do esmalte que afeta molares permanentes, resultando em um esmalte poroso e com alto conteúdo orgânico, o que o torna altamente suscetível a quebras pós eruptivas (QPE). Nos casos de perda do esmalte, uma recente alternativa reabilitadora é a técnica RINA. O objetivo deste trabalho é apresentar uma série de casos explorando a relação entre o prognóstico da restauração e dois fatores importantes, o comportamento infantil e o remanescente dentário. O primeiro caso se refere a uma menina de 14 anos, que apresentava excelente comportamento e queixava-se de sensibilidade no dente 16 hipomineralizado, que já havia sido restaurado com resina composta, porém sem sucesso a longo prazo. O segundo caso relata o caso de uma paciente de 8 anos, com comportamento regular e má higiene dentária, apresentando destruição no dente 16 hipomineralizado, que também já havia sido restaurado anteriormente com cimento de ionômero de vidro convencional, também sem sucesso após 11 meses. O terceiro caso, trata-se de uma paciente de 9 anos, com alta atividade de cárie e comportamento difícil, apresentando grande destruição do dente 16 hipomineralizado. O quarto caso é de uma menina de 10 anos, com ótimo comportamento, e dente 36 hipomineralizado com extensa destruição e pouco remanescente coronário. Em pacientes mais novos e com comportamento mais difícil, a reabilitação torna-se efetiva, porém com menor valor estético, o que é contrariamente observado em pacientes mais velhos e com melhor comportamento. Em relação ao remanescente dentário, em dentes com menor perda estrutural essa técnica apresenta maior estabilidade, mesmo que funcional em casos de grande destruição. Conclui-se que a observação do comportamento e remanescente dentário, são importantes no auxílio da tomada de decisão profissional a fim de personalizar o tratamento e melhorar os resultados clínicos para pacientes com HMI.

Devolvendo a estética e função após traumatismo dentário - relato de caso

Milena Rafaela Foglieni[1], Isadora Ricarda Azevedo e Silva[1] (0000-0001-6328-7350), Livia Clara da Silva[1] (0000-0002-2170-7553), Bianca Katsumata Souza[1] (0000-0002- 6181-5890), Daniela Rios[1] (0000-0002-9162-3654), Natalino Lourenço Neto[1] (0000- 0003-0227-0349)

[1] Departamento de Odontopediatria, Ortodontia e Saúde Coletiva, Faculdade de Odontologia de Bauru, Universidade de São Paulo.

O traumatismo dentário pode resultar em danos significantes aos dentes e tecidos circundantes, impactando não apenas a saúde bucal, mas também o bem-estar geral do paciente. A importância da reabilitação adequada é evidente, visando restaurar não só a função mastigatória e a estética dentária, mas também promover a preservação da estrutura dental remanescente e aliviar o desconforto associado. Ao oferecer tratamentos personalizados e minimamente invasivos, a reabilitação não apenas visa restaurar a saúde bucal do paciente, mas também melhorar sua qualidade de vida, autoestima e bem-estar geral. Um paciente de 10 anos de idade procurou a clínica de odontopediatria da FOB-USP com a queixa principal de ter sofrido um trauma. Segundo relatos, a criança caiu na escola enquanto dois amigos caíram sobre ela. A família observou o início de sintomas dolorosos no terceiro dia após o incidente, acompanhados de inchaço na região afetada. Embora não tenha havido sangramento imediato no momento do acidente, a escola optou por administrar dipirona como medida paliativa. O dente 11 foi o elemento afetado pela fratura, e tanto a escola quanto os pais tomaram a precaução de guardar o fragmento dentário. Na primeira consulta, após anamnese e exame clínico, foi realizado exame radiográfico para verificar se a fratura chegou na região pulpar e também foi realizado teste de vitalidade pulpar para confirmar se a polpa estava vital. Após constatação do real diagnóstico foi proposto reabilitação do elemento com o uso da técnica de coroa de acetato e resina composta. Diante do exposto, concluise que reabilitar um dente que sofreu destruição de parte de sua estrutura em uma criança é crucial não apenas para restaurar a função e a estética dentária, mas também para promover a saúde bucal, o bem-estar psicossocial e o desenvolvimento adequado da oclusão e dos arcos dentários.

Cirurgia de liberação do freio lingual x terapia fonoaudiológica funcional, um pode substituir o outro? – Relato de caso

Eloiza Ferreira[1] (0009-0004-8787-8760); Rafaela Caracho[1] (0000-0002-3750-1955); Ana Luiza Bogaz[1] (0000-0002-1218-2900); Franciny Ionta[1] (0000-0002-3662-1242); Isabella Claro Grizzo (0000-0002-2095-7753); Daniela Rios[1] (0000-0002-9162-3654);

[1] Departamento de Odontopediatria, Ortodontia e Saúde coletiva -Faculdade de Odontologia de Bauru

O diagnóstico e tratamento para anquiloglossia é desafiador e para melhor entrega de resultados para o paciente, deve-se considerar uma equipe multidisciplinar. Muitos profissionais se questionam quanto à eficácia isolada dos tratamentos cirúrgicos e terapêuticos para essa alteração. O objetivo desse trabalho, é justamente apresentar o resultado de uma ação interdisciplinar para o tratamento de anquiloglossia de um menino de 12 anos de idade. O paciente apresentava muitas dificuldades na fala, principalmente na emissão do som da letra R e procurou o departamento de fonoaudiologia da Faculdade de Odontologia de Bauru para o tratamento. Na primeira sessão foi diagnosticada anquiloglossia e esse paciente foi encaminhado para clínica de Odontopediatria da FOB-USP para realização do procedimento cirúrgico. A cirurgia foi realizada, sem intercorrências e a liberação foi total. No controle pós-operatório de 1 semana e posteriormente 1 mês a cicatrização estava adequada e o paciente foi reencaminhado para a fonoaudiologia. Durante a terapia a equipe de fonoaudiólogas diagnosticaram uma recidiva e o paciente foi reencaminhado para Odontopediatria pois não evoluía nos exercícios. Então, foi realizada uma segunda intervenção e novamente o paciente foi para a terapia. Após 3 meses fazendo terapia houve uma melhora significativa da fala, porém clinicamente ainda se nota uma anatomia encurtada do freio. Diante do caso exposto, pode-se concluir que apesar da técnica cirúrgica ter sido bem realizada, o processo de cicatrização do freio, depende da resposta do paciente e o cirurgião não consegue controlar essas respostas, porém, com o trabalho multidisciplinar pode-se proporcionar para o paciente um melhor prognostico funcional, mesmo com certas limitações anatômicas.

Biópsia de cisto epidermóide em bebê: relato de caso

Isabela Ficagna Oshiro[1] (0009-0003-2829-5023), Carmen Regina Coldebella[1], Gabriela Moura Chicrala[1] (0000-0001-6628-3048), Gleyson Kleber do Amaral Silva[1] (0000-0002-6644-3264), Mariane Emi Sanabe[1] (0000-0003-1082-7952)

[1] Universidade Federal de Mato Grosso do Sul, Campo Grande, Mato Grosso do Sul, Brasil

O cisto epidermóide é uma patologia benigna, de crescimento lento, normalmente sem sintomatologia dolorosa, tem origem na fase de fusão embrionária e é uma patologia pouco descrita na literatura na cavidade oral. Um estudo retrospectivo feito pela Universidade Federal de Uberlândia, analisando as biópsias do Laboratório de Patologia Bucal entre 1998 e 2004, não houve relatos de diagnóstico de cisto epidermóide na faixa etária de 0-3 anos. O objetivo deste caso é mostrar o diagnóstico obtido através de exames clínico e histopatológico, descrever o tratamento cirúrgico e contribuir com a literatura já existente. Paciente do sexo masculino, com 15 meses de idade, nascido a termo, apresentou um nódulo submucoso em assoalho bucal, adjacente ao freio lingual, mas sem prejuízo dos movimentos da língua e, aparentemente, assintomático. Os responsáveis relataram que durante esse ano de vida houve regressão, porém havia recidiva após curto período. Observando as características clínicas da lesão, as hipóteses iniciais para o diagnóstico foram de rânula ou lipoma, sem suspeita de uma lesão maligna. Sendo assim, foi realizada a biópsia excisional e o laudo histopatológico atestou a presença de cisto epidermóide. Posteriormente, foi realizado o acompanhamento do bebê para avaliar a evolução do caso. Em suma, nota-se a valia das hipóteses diagnósticas na escolha do tratamento, juntamente ao exame histopatológico, que neste caso, apresentou um resultado incomum diante das suspeitas iniciais com a identificação de uma patologia de menor incidência na cavidade oral e nessa faixa etária.

Acompanhamento de um ano de dente neonatal: Relato de caso

Victória Tchares Esteves Dos Santos Morais[1], Jéssica Silva Santana[1], (0000-0002- 0329-1822), Leonardo Antônio de Morais[1] (0000-0003-1894-0087), Viviane de Oliveira Zequini Amarante[1] (0000-0003-4588-2564), Caio Sampaio[1] (0000-0002-6861-7205), Thayse Yumi Hosida[1] (0000-0001-7007-330X)

[1] Departamento de Odontologia Preventiva e Restauradora, Universidade Estadual Paulista, Faculdade de Odontologia de Araçatuba, Araçatuba, São Paulo, Brasil

Dentes neonatais são os dentes que irrompem no primeiro mês de vida do bebê, ocorrência antecipada ao tempo cronológico considerado normal. Eles podem ser dentes supranumerários ou pertencentes à série normal de dentes decíduos. A presença de dentes neonatais deve ser assistida pelo odontopediatra, haja vista o risco de aspiração, Doença de Riga-Fede e também um possível impacto negativo no aleitamento materno. O tratamento e o acompanhamento clínico dos dentes neonatais dependem do nível de inserção deste dente na cavidade oral do bebê. Quando há base pediculada e mobilidade dentária, o tratamento é a exodontia. Para base séssil e sem mobilidade, o dente pode ser mantido na cavidade bucal. Com base no exposto, o objetivo deste trabalho é relatar um caso clínico de um dente neonatal em recém nascido e seu acompanhamento ao longo de um ano. Paciente com 7 dias de vida, sexo feminino, foi levado à Faculdade de Odontologia de Araçatuba, sendo a queixa dos pais a presença de dente na cavidade oral do bebê, identificado ainda na maternidade. Após anamnese e exame clínico, observou-se na região anterior do rodete gengival inferior presença do dente neonatal, com base séssil, sem nenhuma outra alteração bucal. A mãe relatou estar amamentando o bebê de forma exclusiva, sem dores ou outras dificuldades. Considerando as boas condições clínicas, a conduta adotada foi a de acompanhamento clínico. Nos três meses seguintes, o dente continuou bem inserido, sem causar maiores prejuízos ao bebê ou à mãe, e o aleitamento materno exclusivo foi mantido. No acompanhamento de um ano, pôde-se observar que o dente homólogo já estava em posição na cavidade oral, estando ambos bem inseridos e em boas condições. Conclui-se que o diagnóstico do dente neonatal é essencial, sendo necessário o acompanhamento visando manter o bem-estar e o equilíbrio emocional da mãe e do bebê, preservando o aleitamento materno e promovendo a saúde do bebê.

Fomento: CAPES (001)

Achado incidental de lesão intraóssea mandibular extensa rara em criança com fissura labiopalatina – Relato de Caso

Edinez Rodrigues de Andrade[1] (0009-0005-2929-0827), Marcele de Bem Campos Leite[2], Kamila Rodrigues Junqueira Carvalho[2] (0000-0003-3144-0570), Beatriz Costa[2] (0000-0002-7917-3072), Gabriel Ramalho Ferreira[2] (0000-0002-0741-9408), Gisele da Silva Dalben[2] (0000-0002-5203-796X)

1 Faculdade do Centro-Oeste Paulista, Piratininga, São Paulo, Brasil
2 Hospital de Reabilitação de Anomalias Craniofaciais, Universidade de São Paulo, Bauru, São Paulo, Brasil

Este relato apresenta um caso incomum de cisto odontogênico em criança com fissura labiopalatina,associado ao deslocamento do segundo pré-molar permanente e sua enucleação sob anestesia geral. Paciente do sexo masculino, 10 anos de idade, compareceu ao Hospital de Reabilitação de Anomalias Craniofaciais da Universidade de São Paulo (HRAC-USP), Bauru, SP, com queixa de dor dentária cessada há uma semana, aumento de volume rígido do lado esquerdo, sem dor espontânea ou à palpação. Realizou-se radiografia periapical para dentes posteriores no respectivo quadrante, que revelou uma lesão radiolúcida com halo bem definido, requerendo exame radiográfico panorâmico para verificar toda a extensão da lesão. Tomografia computadorizada de feixe cônico foi solicitada para verificar as dimensões vestibulolingual e mesiodistal. Foi realizada aspiração e biópsia excisional em centro cirúrgico, devido à dimensão da loja óssea com deslocamento do germe do 35 apical ao dente 36. Durante o procedimento transcirúrgico verificou-se aspiração purulenta, seguida por sanguinolenta, cápsula cística azulada e aderida ao ápice do dente 75 e ao capuz do dente 35, com exérese de peça anatômica única, e preenchimento do sítio com esponja de fibrina. A peça foi acondicionada em formaldeído e encaminhada para análise anatomopatológica, com diagnóstico final de “cisto periodontal apical e cisto dentígero”. Observou-se bom resultado do tratamento empregado, o que repercutiu favoravelmente na qualidade de vida do paciente e da família. Destaca-se a importância da avaliação clínica da peça e do sítio anatômico, análise cautelosa dos exames complementares, realização da punção aspirativa, do cuidado ao realizar o desbridamento da cápsula cística e projeção do planejamento terapêutico para um melhor prognóstico.

Abordagem da úlcera de riga-fede associada à dente natal: relato de caso clínico

Giovanna Lima Fortunato[1] (000-0002-9598-8060), Gabriela Leal Peres Fernandes[1] (0000-0002-6622-8572), Marcelle Danelon[1] (0000-0003-2091-649X)

[1] Departamento de Odontologia Preventiva e Restauradora, Faculdade de Odontologia de Araçatuba, Universidade Estadual Paulista "Júlio de Mesquita Filho", São Paulo, Brasil

Dentes natais são aqueles presentes na cavidade oral ao nascimento de etiologia desconhecida. Um ou dois dentes aparecem comumente na mandíbula (região de incisivos inferiores) podendo causar a doença de Riga-Fede, caracterizada por uma úlcera no ventre da língua relacionada ao trauma devido à presença desses dentes precoces, interferindo na alimentação da criança. Paciente, com dois meses de idade, gênero feminino, foi levado pela mãe à Bebê Clínica da Faculdade de Odontologia de Araçatuba-UNESP, pois não conseguia mais se alimentar (mamar no seio materno). Realizou-se uma completa anamnese, na qual a mãe relatou a presença de dente na cavidade oral do lactente, desde o nascimento, e de uma úlcera na língua. Ao exame clínico, observou-se um dente na região de incisivos inferiores e a úlcera de Riga-Fede. Ao exame radiográfico constatou-se que o mesmo era supranumerário. Optou- se por extraí-lo. Após dez dias, a mãe nos informou que a úlcera desapareceu e a abordagem mostrou-se indicada e eficaz. A decisão de tratamento depende do conhecimento científico do cirurgião-dentista, da avaliação radiográfica, do grau de mobilidade dentária e da avaliação da amamentação.

Tratamento da Hipomineralização Molar Incisivo (HMI): relato de caso

Lívia de Pádua Dalastti[1] (0009-0006-1992-0773), Leonardo Poloni Ferrarini[1] (0009- 0005-0103-3220), Rodolfo Fortunato de Oliveira[1] (0000-0002-2177-4684), Karin Cristina da Silva Modena[1] (0000-0002-0926-1253), Giovanna Speranza Zabeu[1] (0000-0001- 5044-6690), Luciana Lourenço Ribeiro Vitor[1] (0000-0003-1671-0851)

[1] Centro de Ciências da Saúde, Centro Universitário Sagrado Coração, Bauru, São Paulo, Brasil

A Hipomineralização Molar-Incisivo (HMI) é uma displasia do esmalte que atinge frequentemente os primeiros molares permanentes, geralmente associados aos incisivos. Essa condição provoca inúmeros problemas clínicos, como desgaste acentuado, perda de esmalte, maior suscetibilidade à cárie e sensibilidade dentária. Este relato apresenta o caso de um paciente infantil de 9 anos, do sexo masculino, diagnosticado com HMI, exemplificando detalhadamente a abordagem terapêutica adotada, o tratamento restaurador e o acompanhamento de 30 dias. Após exame clínico, foi observado a presença de modificação compatível com HMI nos dentes 16 e 46. Para o dente 16, que apresentava sensibilidade e perda de integridade sem lesão cariosa relacionada, o tratamento foi realizado com restauração aplicando o sistema adesivo FL Bond II e resina composta Beautifil Flow Plus F00, ambos contendo a partícula bioativa S-PRG, associado com terapia a laser de diodo de baixa potência (660nm, 100mW, 0,25J), com aplicação por 10 segundos de forma contínua no ápice das raízes vestibulares e palatina. Para o dente 46, que apresentava sensibilidade sem perda da integridade do esmalte, o tratamento constituiu de aplicação de verniz fotopolimerizável a base da partícula S-PRG (Protect Barrier Coat), por toda a região de alteração do esmalte. Após 30 dias, o paciente apresentou melhora na sensibilidade. O uso de laser de baixa potência tem sido utilizado como uma opção de tratamento da sensibilidade dentária associada à HMI, melhorando a qualidade de vida e o conforto do paciente. O caso clínico em questão utilizou materiais preventivos e restauradores a base da partícula bioativa S-PRG. O S-PRG é uma partícula de vidro que quando expostas a cavidade bucal ou diante de desequilíbrios minerais, liberam íons que fornecem um conjunto de benefícios, como ação antimicrobiana, de dessensibilização e resistência ao ácido cariogênico ou erosivo. Portanto, o caso ressalta a necessidade de estratégias particularizadas no cuidado odontológico para garantir o bem-estar dos pacientes com HMI, denotando a importância constante de condutas inovadoras nessa área.

Fomento: CAPES (001)

37º COB

CONGRESSO ODONTOLÓGICO DE BAURU

PROFª DRª LINDA WANG

15 A 18 DE MAIO DE 2024

Odontopediatria

APRESENTAÇÃO PAINEL - GRADUAÇÃO
PESQUISA/REVISÃO SISTEMÁTICA

Efeitos da associação da Cistatina e Vitamina E sob a película adquirida, contra a erosão dentária

Ana Laura Marques Xavier[1], Angélica Aparecida de Oliveira[2], Ana Luiza Bogaz Debortolli[1],Ana Clara Ferdin[1],Marília Afonso Rabelo Buzalaf[3], Daniela Rios[1]

[1]Departamento de Odontopediatria, Ortodontia e Saúde Coletiva, Faculdade de Odontologia de Bauru, Universidade de São Paulo.
[2] Departamento de Clinica Infantil, Faculdade de Odontologia de Ribeirão Preto, Universidade de São Paulo.
[3] Departamento de Ciencias Biológicas, Faculdade de Odontologia de Bauru, Universidade de São Paulo.

O objetivo desse estudo foi associação da CaneCPI-5 e vitamina E proteção contra a erosão inicial. Foram utilizados terceiros molares humanos íntegros, para confecção de 72 espécimes de esmalte, os quais foram aleatorizados em 6 grupos e submetidos aos seguintes tratamentos: (G1) Elmex Erosion protection (controle positivo); (G2) Água deionizada (controle negativo); (G3) CaneCPI-5; (G4) Vitamina E oleosa a 100%; (G5) Vitamina E oleosa a 100% + CaneCPI-5; (G6) CaneCPI-5 + Vitamina E oleosa a 100%. Posteriormente a formação da PA in situ as amostras foram submetidas ao desafio erosivo (imersão em ácido cítrico 1%, pH 3,6, 1 mL, 1 min, 37 °C). Os blocos foram avaliados quanto à dureza superficial inicial e final, utilizando o microdurômetro. Os dados da porcentagem de perda de dureza (%PD) dos grupos passaram pelos testes de normalidade e homogeneidade, e foram submetidos à análise de variância a 1 critério e ao teste de Tukey ($p<0,05$). Houve diferença estatística significativa entre os grupos testados, mostrando que a melhor proteção deu-se ao G6 (8,6 de %PD), com a menor perda de dureza do esmalte, seguida da combinação do G5 (12 de %PD) em comparação aos outros grupos e controle positivo (22 de %PD) e negativo (35,6%PD). Conclui-se que a associação da cistatina e vitamina E sob a película adquirida, é eficaz contra a erosão dentária, inclusive quando comparada com a solução de compostos estanhosos, superando também a proteção obtida com os componentes vitamina E e cistatina isolados, sendo esta composição promissora para soluções preventivas do desgaste dentário.

Fomento: FAPESP (2022/16027-4)

Impacto da gamificação na motivação e frequência de escovação dentária de crianças: um estudo clínico

Eduarda Cristina Merigo Witschoreck[1], Maria Laura Lage Galicia[1], Daniela Rios Honório[1], Ana Luiza Bogaz Debortolli[1], Daiana da Silva Martins[1], Franciny Querobim Ionta[1,2]

[1] Departamento de Odontopediatria, Ortodontia e Saúde Coletiva, Área de Odontopediatria, Faculdade de Odontologia de Bauru, Universidade de São Paulo, Bauru, São Paulo, Brasil
[2] Departamento de Odontologia, Universidade de Marília, São Paulo, Brasil

Aplicativos de celulares em formato de jogo podem funcionar como uma abordagem lúdica que incentiva hábitos saudáveis de higiene oral. Por isso, o presente trabalho tem por objetivo avaliar se um jogo de escovação dentária pode aumentar o grau de motivação e a frequência de escovação de crianças. Trata-se de um estudo clínico randomizado, aprovado pelo Comitê de Ética da Faculdade de Odontologia de Bauru (CAAE 68819423.0.0000.5417), no qual 24 crianças entre 6 a 8 anos foram aleatorizadas em dois grupos (n=12): Grupo Gamificação, no qual as crianças escovam os dentes utilizando um jogo no celular (Brushing Hero) por 7 dias e o Grupo Controle. Na primeira consulta, todas as crianças receberam informações educativas para saúde bucal com macromodelo durante a consulta odontológica. Após isso, foi preenchido um questionário com os hábitos de escovação em casa e uso de aplicativos e/ou games para escovação. Então, apenas as crianças e os pais do Grupo Gamificação receberam as instruções para utilizar o jogo no celular ao menos uma vez ao dia. No retorno de 7 dias, o mesmo questionário foi preenchido. Os dados foram submetidos ao teste de normalidade Shapiro-Wilk e posteriormente ao teste de Mann-Whitney, adotando significância de 5%. Todos os pacientes compareceram ao retorno de 7 dias, sendo que foi observado o aumento no número de escovações diárias (média de 2,71) para o grupo experimental (p=0,004). Para a percepção da motivação para a escovação dentária, constatou-se que no retorno de 7 dias, o grau de motivação foi maior (média de 7,66) do que o inicial (média de 4,45). Assim, podemos concluir que ambas as estratégias adotadas foram eficazes para aumentar a percepção da motivação das crianças pelos pais, sendo que a gamificação alcançou melhores resultados para a frequência de escovação.

Fomento: CNPq

37º COB

CONGRESSO ODONTOLÓGICO DE BAURU

PROFª DRª LINDA WANG

15 A 18 DE MAIO DE 2024

Ortodontia

APRESENTAÇÃO ORAL - GRADUAÇÃO
CASO CLÍNICO/PROJETO DE EXTENSÃO/REVISÃO DE LITERATURA

Tracionamento de incisivo central superior ectópico com ápice incompleto e dilacerado: relato de dois casos

Maria Julia Braga Sader[1] (0009-0006-4489-7747), Carolina Veronez Garbúggio Sanches[1,2] (0000-0002-4972-5374), Giovanna Ramalho Bezerra[1] (0009-0008-2221-3812), Laís Weiss Gonçalves[1] (0009-0004-9161-4979), Maria Gisette Arias Provenzano[1] (0000-0001-5792-7876), Adilson Luiz Ramos[1] (0000-0003-2505-4251)

[1] Departamento de Odontologia, Universidade Estadual de Maringá, Maringá, Paraná, Brasil
[2] Departamento de Ciências Básicas da Saúde, Universidade Estadual de Maringá, Maringá, Paraná, Brasil

A dilaceração radicular se caracteriza por uma curvatura incomum da raiz, que pode ocasionar interferências na erupção e complicações em eventuais futuras intervenções endodônticas ou cirúrgicas. A sua etiologia é variada, e geralmente envolve trauma nos antecessores decíduos ou desenvolvimento ectópico do germe. Quando relacionada ao trauma, a coroa dentária pode deslocar-se em direção vestibular, enquanto o crescimento da raiz progride acompanhando a estrutura óssea alveolar. Por isso, comumente, a dilaceração encontra-se associada a um atraso ou erupção ectópica. Dois relatos de casos registram a intrervenção em um paciente do sexo masculino com 8 anos de idade, e outro em uma paciente do sexo feminino de 6 anos de idade, ambos com os incisivos com raizes incompletas. Os pacientes compareceram ao tratamento com a queixa de ausência do incisivo central superior permanente e histórico de trauma na região ântero-superior. No primeiro caso, pelo exame clínico, notou-se a presença de atresia maxilar e falta de espaço no arco. Nos dois casos a radiografia panorâmica mostrou a coroa do dente não irrompido posicionada em direção labial, ao mesmo tempo que a tomografia computadorizada de feixe cônico apontou dilaceração da raiz associada à sua incompleta formação. O tratamento variou entre os dois casos devido às particularidades oclusais, mas em ambos, o tracionamento ortodôntico foi realizado, ocorrendo a erupção dentária e um redirecionamento da formação radicular. A intervenção precoce é fundamental para um bom prognóstico, visto que as expectativas de sucesso diminuem com a idade. Caso a formação radicular já esteja completa, a dilaceração consolidada pode impedir um posicionamento adequado da coroa e/ou envolvimento de procedimentos adicionais como apicectomia e tratamento endodôntico.

Nivelamento 4x2: uma abordagem simples e eficaz para correção do posicionamento dos incisivos

Gabriel Costa da Silva[1] (0009-0002-8303-9033), João Gabriel Rando Poiani[1] (0000-0002-4663-9032), Gabriela Utrago Carneiro[1] (0000-0003-4694-638X), Felícia Miranda[1,2] (0000-0002-4015-0623), Daniela Garib[1,2] (0000-0002-2449-1620)

[1] Departamento de Odontopediatria, Ortodontia e Saúde Coletiva, Faculdade de Odontologia de Bauru, Universidade de São Paulo, Bauru, São Paulo, Brasil
[2] Hospital de Reabilitação de Anomalias Craniofaciais, Universidade de São Paulo, Bauru, São Paulo, Brasil

Incisivos superiores excessivamente projetados podem ser um desafio na clínica ortodôntica. A inclinação vestibular demasiada traz complicações estéticas e funcionais, como a dificuldade na incisão de alimentos, a maior probabilidade de traumas na região e a possível interposição do lábio inferior. O presente trabalho tem como objetivo apresentar o caso de um paciente de 9 anos, sexo masculino, Padrão I, braquifacial, no período intertransitório da dentadura mista, com queixas estéticas e funcionais. Na história clínica, notou-se uma primeira fase de tratamento, utilizando grade palatina fixa para a correção da mordida aberta anterior. Entretanto, a relação vertical dos incisivos manteve-se de topo. Clinicamente, observou-se a Classe I de caninos, incisivos superiores excessivamente projetados, com um trespasse horizontal aumentado e relação de topo dos incisivos, além da interposição labial inferior. Assim, o aparelho fixo foi instalado, com braquetes nos incisivos centrais e laterais superiores, com colagem passiva nos incisivos laterais e tubos simples colados nos primeiros molares permanentes superiores. Com a evolução dos fios de Níquel-Titânio (.014”, .016”) e Aço (.018”, .020”) e mecânicas para fechamento de espaços, observou-se a diminuição do trespasse horizontal, o fechamento dos diastemas interincisivos e, concomitantemente, melhora da relação vertical anterior. Com o caso apresentado, observamos a importância da intervenção ortodôntica durante a dentadura mista. Dominando os cuidados técnicos e os limites biológicos da técnica, é possível corrigir precocemente a situação de forma simples, por meio do nivelamento 4x2, tendo um impacto psicossocial imediato ao paciente. Em conclusão, o nivelamento 4x2 se mostrou uma abordagem eficaz para a correção do posicionamento dos incisivos na dentadura mista, garantindo trespasse vertical e horizontal normais, fechamento de diastemas, estética e função favoráveis.

Fomento: CAPES (88887.838529/2023-00)

Utilização do disjuntor Garib para tratamento da mordida cruzada posterior na infância: um relato clínico

Ana Caroline da Silva Pinto[1], Gabriela Letícia Clavísio Siqueira Machado[2], Luciane Antunes de Lemos[1], Rayane de Oliveira Pinto[2]

[1] Faculdade de Odontologia Anhanguera Sorocaba, Sorocaba, São Paulo, Brasil

[2] UniCPO Sorocaba, Sorocaba, São Paulo, Brasil

A mordida cruzada posterior (MCP) é provocada pelo desenvolvimento transversal diminuído dos ossos maxilares que resulta na atresia da arcada superior. Considerada uma das más oclusões mais comuns da infância, a MCP é classificada como bilateral ou unilateral, sendo expressa pela inversão da relação interarcos, envolvendo um ou mais elementos dentários. O Disjuntor Garib (DG) ou Expansor Maxilar Diferencial (EMD) é um recurso ortodôntico terapêutico que tem como intuitos sintetizar e individualizar a correção da deficiência transversal da maxila, levando em consideração as distâncias intercaninos e intermolares, não exigindo um tratamento com dois aparelhos expansores. O presente relato clínico envolve uma paciente do sexo feminino com 7 anos e 6 meses, padrão I, perfil reto, overjet e overbite satisfatórios, apresentando MCP unilateral do lado direito envolvendo caninos, molares decíduos, e primeiros molares permanentes. Ademais, seus incisivos laterais superiores permanentes estavam sem espaço para desenvolver-se. Devido à atresia na região anterior e à constrição óssea intermolar optou-se pelo EMD. O aparelho foi instalado e a orientação de ativação foi de 8 dias em ambos os parafusos, seguidos por 6 dias ativando apenas o torno anterior. A expansão foi suficiente e não houve a necessidade de ativações adicionais. Antes da criação do DG eram feitas duas etapas de disjunção: Iniciava-se na região posterior com Hyrax ou Haas e finalizava-se com um Hyrax tipo Borboleta, também chamado de expansor em leque. A presença de dois tornos expansores no EMD proporciona a diminuição no tempo de tratamento, visto que, as ativações podem ser feitas concomitantemente. Este dispositivo foi eleito para a resolução do caso do presente relato após formado o diagnóstico da deficiência transversal nas regiões ântero-posterior e compreendido o fato de que sanando essa deformidade a MCP seria tratada, assim como, a irrupção dos incisivos laterais superiores permanentes aconteceria.

37º COB

CONGRESSO ODONTOLÓGICO DE BAURU

PROFª DRª LINDA WANG

15 A 18 DE MAIO DE 2024

Ortodontia

APRESENTAÇÃO ORAL - GRADUAÇÃO
PESQUISA/REVISÃO SISTEMÁTICA

Trajeto irruptivo do canino em casos de agenesia de incisivo lateral permanente

João Augusto Augusto Magalhães Neto[1], Gabriela Utrago Carneiro[1] (0000-0003-4694-638X), João Gabriel Rando Poiani[1] (0000-0002-4663-9032), Ana Claudia Conti Ferreira[1] (0000-0001-9658-1652), Felícia Miranda[1,2] (0000-0002-4015-0623), Daniela Garib[1,2] (0000-0002-2449-1620)

[1] Departamento de Odontopediatria, Ortodontia e Saúde Coletiva, Faculdade de Odontologia de Bauru, Universidade de São Paulo, Bauru, São Paulo, Brasil.
[2] Hospital de Reabilitação de Anomalias Craniofaciais, Universidade de São Paulo, Bauru, São Paulo, Brasil

A agenesia de incisivos laterais superiores permanentes é considerada um desafio na Ortodontia, afetando aproximadamente 4% da população. O trajeto irruptivo do canino superior permanente pode auxiliar a decisão clínica diante da agenesia de incisivos laterais superiores permanentes. O objetivo do presente estudo foi avaliar o ângulo de erupção, a posição mesiodistal e a altura do canino permanente superior em pacientes com agenesia de incisivo lateral superior permanente através de radiografias panorâmicas acompanhados durante a dentadura mista. A amostra foi dividida em dois grupos. O grupo agenesia foi composto por 11 pacientes com agenesia de incisivo lateral permanente (7 bilateral e 4 unilateral; idade média inicial de 8,6±1,69). O grupo controle foi composto por 9 pacientes sem agenesia (idade média inicial de 8,5±1,0). As mensurações foram realizadas em três tempos: período inter-transitório da dentadura mista (T1), segundo período transitório da dentadura mista (T2) e dentadura permanente (T3). A angulação do canino superior em relação a linha bicondilar e ao longo eixo do incisivo central superior permanente, a distância mesiodistal em relação ao incisivo central superior permanente e a altura em relação ao plano oclusal foram avaliados. Comparações intergrupos foram realizadas utilizando o teste t, Mann-Whitney e qui-quadrado ($P<0,05$). O grupo agenesia apresentou um maior posicionamento mesial da cúspide do canino superior permanente nos três tempos e um maior deslocamento oclusal do germe do canino de T1 para T2 quando comparado ao grupo controle. O canino superior permanente mostrou um maior deslocamento mesial e erupcionou 4,5mm mais próximo do incisivo central permanente no grupo agenesia. Em dentadura mista tardia, o processo irruptivo de canino permanente mostrou-se acelerado em pacientes com agenesia de incisivo lateral permanente.

Fomento: CAPES (888887.838527/2023-00)

37º COB

CONGRESSO ODONTOLÓGICO DE BAURU

PROFª DRª LINDA WANG

15 A 18 DE MAIO DE 2024

Ortodontia

APRESENTAÇÃO ORAL - PÓS-GRADUAÇÃO
CASO CLÍNICO/PROJETO DE ESTENSÃO/REVISÃO DE LITERATURA

Mesialização de molares com mini-implantes – Alternativa no tratamento da agenesia de segundos pré-molares inferiores

Gabriela de Domênico Alcaraz Ros[1] (0000-0003-0557-5973), Beatriz Quevedo[1] (0000-0002-2221-4064), Karina Maria Salvatore de Freitas[2] (0000-0001-9145-6334), Marcos Roberto de Freitas[1] (0000-0002-5310-3666), Fabrício Pinelli Valarelli[2] (0000-0002-4285-486X)

[1] Faculdade de Odontologia de Bauru, Universidade de São Paulo, Departamento de Ortodontia
[2] Centro Universitário Ingá, Maringá, Departamento de Ortodontia

O tratamento ortodôntico para pacientes com agenesia congênita dos segundos pré- molares inferiores envolve manter ou fechar os espaços das agenesias. O tratamento de eleição depende da idade do paciente, do tipo de má oclusão e das condições periodontais e radiculares dos molares decíduos remanescentes. O presente trabalho teve como objetivo descrever o caso clínico de um paciente jovem, com má oclusão de Classe I com agenesia bilateral congênita dos segundos pré-molares inferiores tratado com a utilização de dois mini-implantes como ancoragem para a mesializacão dos molares permanentes e fechamento dos espaços das hipodontias. Após o fim do tratamento, uma relação molar de Classe III e uma relação de caninos de Classe I foram obtidas bilateralmente após a mecânica de mesialização dos molares inferiores com mini-implantes. Os resultados funcionais e estéticos foram satisfatórios. Concluiu-se que a mesializacão de molares inferiores ancoradas em mini-implantes é uma boa opção de tratamento para as agenesias dos segundos pré-molares inferiores em pacientes jovens quando não são desejáveis mudanças na estética do perfil devido a retração dos dentes ântero inferiores.

Insucesso da expansão rápida maxila com ancoragem esquelética no tratamento de pacientes com craniossinostose

Kamila de Oliveira Novais Machado[1] (0000-0001-5819-6550), Felicia Miranda[1,2] (0000- 0002-4015-0623), José Carlos da Cunha Bastos[3] (0009-0003-3413-6731), Tiago Turri de Castro Ribeiro[4] (0000-0003-1256-616X), Daniela Garib[2] (0000-0002-2449-1620), Adriano Porto Peixoto[4] (0000-0002-4414-6111)

[1] Departamento de Ortodontia e Saúde Coletiva, Faculdade de Odontologia de Bauru, Universidade de São Paulo, Bauru, São Paulo, Brasil
[2] Hospital de Reabilitação de Anomalias Craniofaciais da Universidade de São Paulo, Bauru, São Paulo, Brasil
[3] Departamento de Cirurgia Maxilofacial do Hospital de Reabilitação de Anomalias Craniofaciais da Universidade de São Paulo, Bauru, São Paulo, Brasil.
[4] Departamento de Ortodontia do Hospital de Reabilitação de Anomalias Craniofaciais da Universidade de São Paulo, Bauru, São Paulo, Brasil.

A craniossinostose é uma anomalia craniofacial congênita que se caracteriza pela fusão prematura de uma ou mais suturas cranianas. A sua prevalência varia de 1:2100-1:2500 nascidos vivos. Suas consequências podem incluir formato craniano anormal, aumento da pressão intracraniana e disfunções sensoriais, respiratórias e neurológicas. Essa condição pode acontecer de forma isolada (forma mais comum, presente em mais de 80% dos casos) ou pode fazer parte do hall de características de alguma síndrome mais complexa (sindrômica). As características clínicas associadas a essa condição diferem, mas incluem hipoplasia/retrusão da face média, má oclusão, fenda palatina e sindactilia dos tecidos moles e duros das mãos/pés. Este relato de caso tem o objetivo de apresentar duas pacientes adolescentes do sexo feminino (12 anos e 13,8 anos) com craniossinostose sindrômica tratadas com expansão rápida da maxila ancorada em mini-implantes (MARPE). Ambas as pacientes apresentavam má oclusão de Classe III com severa constrição maxilar e mordida cruzada posterior. O plano de tratamento envolveu a instalação de um expansor tipo MARPE. Após 10 dias de expansão, foi observada falha na abertura da sutura palatina mediana em ambas as pacientes, indicando que a sutura palatina média não estava patente. Como conclusão, temos que as duas pacientes adolescentes portadoras de craniossinostose craniofacial sindrômica tratados com expansão MARPE demonstraram resultados ortopédicos mal-sucedidos com o uso de 2 e 4 mini-implantes.

Extração interceptiva do primeiro molar permanente afetado severamente com hipomineralização

João Gabriel Rando Poiani[1] (0000-0002-4663-9032), Felícia Miranda[1,2] (0000-0002-4015-0623), Thales Lippi Ciantelli[3] (0000-0003-3828-235X), Ivan de Souza Silva[1] (0000-0002-2157-0104), Daniela Rios[1] (0000-0002-9162-3654), Daniela Garib[1,2] (0000-0002- 2449-1620)

[1] Departamento de Odontopediatria, Ortodontia e Saúde Coletiva, Faculdade de Odontologia de Bauru, Universidade de São Paulo, Bauru, São Paulo, Brasil
[2] Hospital de Reabilitação de Anomalias Craniofaciais, Universidade de São Paulo, Bauru, São Paulo, Brasil
[3] Curso de Especialização em Ortodontia, CPO Uningá, campus Sorocaba, São Paulo, Brasil

A hipomineralização molar incisivo consiste em um defeito no desenvolvimento do esmalte dentário, afetando um ou mais molares permanentes, frequentemente associado aos incisivos permanentes. Os dentes acometidos possuem um esmalte mais frágil devido à menor mineralização. O tratamento depende do estágio de acometimento dentário. Em casos severos, a extração pode ser uma alternativa, desde que haja um planejamento ortodôntico prévio. O presente trabalho apresenta o caso de uma paciente do sexo feminino, na dentadura mista precoce, com relação sagital de Classe I e mordida aberta anterior. A paciente apresentava os primeiros molares permanentes severamente comprometidos pela hipomineralização. Extrações interceptivas dos primeiros molares superiores permanentes foram realizadas aos 8,5 anos de idade. Com a finalidade de corrigir a mordida aberta anterior, uma grade palatina fixa foi utilizada. Aos 12 anos de idade, durante a dentadura permanente, os segundos molares permanentes erupcionaram com sucesso, substituindo os primeiros molares. Nessa fase, observou-se uma relação de Classe III, subdivisão direita e linha média inferior desviada para a esquerda. O tratamento ortodôntico compensatório envolveu a extração do primeiro molar inferior permanente do lado direito. Nenhuma extração foi planejada para o lado esquerdo. Após o tratamento, alcançou-se uma relação de Classe I bilateral, com linhas médias coincidentes e trespasse horizontal e vertical adequados. O caso demonstra que a extração dos molares severamente acometidos pela hipomineralização na época ideal possibilitou o irrompimento dos segundos molares em uma posição mesial, favorecendo o prognóstico do caso. Além disso, a extração assimétrica no arco inferior auxiliou a correção da linha média e a melhora da relação sagital. Assim, concluímos que extrações interceptivas dos primeiros molares permanentes podem ser uma excelente alternativa em casos de prognósticos desfavoráveis devido à hipomineralização severa.

Fomento: CAPES (88887.838529/2023-00)

Enxerto ósseo alveolar tardio: considerações biomecânicas para o sucesso na finalização ortodôntica

Roberta Costa e Silva[1] (0009-0001-5880-3960), Tiago Turri de Castro Ribeiro[2] (0000-0003-1256-616X), Rosalinda Aliaga-Del Castillo[3] (0000-0002-7682-6509), Aron AliagaDel Castillo[4] (0000-0003-3963-1742), Felícia Miranda[1] (0000-0002-4015-0623), José Fernando Castanha Henriques[1] (0000-0001-6546-1631)

[1] Departamento de Ortodontia, Faculdade de Odontologia de Bauru, Universidade de São Paulo, Bauru, São Paulo, Brasil

[2] Hospital de Reabilitação de Anomalias Craniofaciais, Universidade de São Paulo, Bauru, São Paulo, Brasil

[3] Hospital II Pucallpa de EsSalud Ucayali, Pucallpa, Peru

[4] Departamento de Ortodontia, Faculdade De Odontologia, Universidade de Michigan, Ann Arbor, Michigan, Estados Unidos

O enxerto ósseo alveolar (EOA) é uma etapa imprescindível na reabilitação de pacientes com fissuras labiopalatinas, sendo denominado tardio ou terciário quando é realizado após a erupção do canino permanente. Características como desnivelamento das cristas marginais e divergência das raízes dos dentes adjacentes à fissura são comumente observadas e, nos casos de EOA tardio, o tratamento ortodôntico que precede esta etapa requer atenção especial. O objetivo deste estudo é descrever alternativas mecânicas ortodônticas indicadas antes e após o EOA tardio por meio do relato de caso de um paciente do sexo masculino com fissura transforame unilateral. O paciente de 20 anos apresentava severa discrepância maxilomandibular, incisivo lateral distal a fissura localizado no palato, desnivelamento das margens gengivais e divergência das raízes do incisivo central (21) e canino (23) adjacentes a fissura, este último parcialmente erupcionado. O tratamento ortodôntico cirúrgico pré e pós EOA envolveu: exodontia do incisivo lateral, alinhamento e nivelamento mantendo as divergências radiculares e sem incluir inicialmente o 23, que foi extruído com um cantiléver ancorado em barra transpalatina. Houve melhora no nivelamento das margens gengivais, possibilitando a realização do EOA. Após 60 dias o 23 foi incluído no nivelamento, com o braquete colado em posição invertida para imprimir inclinação vestibular a este dente. Correção das angulações radiculares e da discrepância remanescente entre as margens gengivais foi obtida e, para controlar o efeito de intrusão do 21 durante a mecânica, foi usado elástico intermaxilar na região anterior. Cirurgia ortognática foi realizada. Ao final do tratamento o dente 23 ficou no lugar do 22 e o 24 no lugar do 23. O nivelamento das margens gengivais e cristas alveolares dos dentes adjacentes à fissura permite a realização do EOA tardio em condições ideais e a correção das angulações radiculares após essa fase melhora o periodonto da área enxertada.

Fomento: CAPES (88887.840182/2023-00)

Protração maxilar ancorada em mini-implantes em paciente adolescente com crescimento vertical

Carolina Faber[1] (0000-0003-1798-2728), Felicia Miranda[1,2] (0000-0002-4015-0623), José Carlos da Cunha Bastos[2] (0009-0003-3413-6731), Daniela Garib[1,2] (0000-0002-2449-1620)

[1] Departamento de Odontopediatria, Ortodontia e Saúde Coletiva da Faculdade de Odontologia de Bauru, Universidade de São Paulo, Bauru, São Paulo, Brasil
[2] Centro Odontológico, Hospital de Reabilitações de Anomalias Craniofaciais, Universidade de São Paulo, Bauru, São Paulo, Brasil

A protração maxilar ancorada em mini-implantes (MAMP) é uma excelente alternativa à máscara facial para o tratamento da má oclusão de Classe III para os pacientes que buscam tratamento na adolescência, após a janela de oportunidade da máscara facial. Um paciente de 12 anos de idade compareceu à clínica de Ortodontia apresentando Padrão facial III, dolicofacial, má oclusão de Classe III e mordida cruzada anterior (overjet -1.6mm). O plano de tratamento escolhido foi a utilização do protocolo MAMP seguido de tratamento ortodôntico corretivo com aparelho fixo. Foi instalado um expansor Hyrax Híbrido e dois mini-implantes na distal dos caninos. Após a expansão, elásticos Classe III foram utilizados 24 horas por dia por um período de 6 meses. Após o tratamento MAMP observou-se a correção da mordida cruzada anterior e melhora significativa no perfil facial. Em seguida, o aparelho fixo foi instalado para corrigir leves rotações e desalinhamentos dentários remanescentes. Cinco anos depois do fim da protração maxilar, o paciente retornou à clínica para uma consulta de controle e foi observado que os efeitos ortopédicos e dentários se mantiveram estáveis. Medidas cefalométricas foram obtidas em 4 tempos: inicial (T1), final da ortopedia (T2), final da ortodontia corretiva (T3) e acompanhamento longitudinal (T4). De T1 para T3, observou-se um aumento de 4,4mm no overjet e 3,8mm na variável Wits. Mudanças mínimas entre T3 e T4 foram observadas, porém, com o término do crescimento observou-se um crescimento remanescente da maxila e mandíbula. De acordo com as medidas analisadas, pode-se sugerir que os efeitos esqueléticos e dentários produzidos pela terapia MAMP trouxeram benefícios estéticos e funcionais para o paciente, além de terem demonstrado estabilidade em longo prazo. Com isso, o protocolo MAMP apresenta-se como uma alternativa efetiva para o tratamento da má oclusão de Classe III em pacientes em crescimento.

37º COB

CONGRESSO ODONTOLÓGICO DE BAURU

PROFª DRª LINDA WANG

15 A 18 DE MAIO DE 2024

Ortodontia

APRESENTAÇÃO ORAL - PÓS-GRADUAÇÃO
PESQUISA/REVISÃO SISTEMÁTICA

Protração maxilar ancorada em miniplacas versus mini-implantes: comparação dentoesquelética tridimensional

Gabriela Utrago Carneiro[1] (0000-0003-4694-638X), Felícia Miranda[1,2] (0000-0002-4015-0623), Ivan Silva[1] (0000-0002-2157-0104), José Carlos da Cunha Bastos[2] (0009-0003-3413-6731), Lucia Cevidanes[3] (0000-0001-9786-2253), Daniela Garib[1,3] (0000-0002-2449-1620)

[1] Departamento de Odontopediatria, Ortodontia e Saúde Coletiva, Faculdade de Odontologia de Bauru, Universidade de São Paulo, Bauru, São Paulo, Brasil
[2] Hospital de Reabilitação de Anomalias Craniofaciais, Universidade de São Paulo, Bauru, São Paulo, Brasil
[3] Universidade de Michigan, Michigan, Estados Unidos da América

O objetivo do estudo foi comparar os resultados tridimensionais da terapia de protração maxilar ancorada em mini-implantes (MAMP) com a protração maxilar com ancoragem esquelética (BAMP). A amostra incluiu pacientes em crescimento com má colusão de Classe III esquelética tratados com dois protocolos de protração maxilar com ancoragem esquelética. O grupo MAMP foi composto por 22 pacientes (9 mulheres, 13 homens; com idade média inicial de 10,8±1,04 anos), tratados com elásticos de Classe III ancorados em um expansor híbrido hyrax na maxila e dois mini-implantes mandibulares distais aos caninos permanentes. O grupo BAMP foi composto por 24 pacientes (14 mulheres, 10 homens; com idade média inicial de 11,9±1,16 anos) tratados com elástico de Classe III ancorados em duas miniplacas de titânio na crista infrazigomática e duas miniplacas na região mesial dos caninos permanentes mandibulares. Deslocamentos tridimensionais foram medidos em tomografias computadorizadas de feixe cônico pré e pós-tratamento, sobrepostas na base craniana usando o módulo Slicer Automated Dental Tools do software 3D Slicer. Diferenças médias (DM) e intervalos de confiança (IC) de 95% foram obtidos para todas as variáveis. Comparações intergrupos foram realizadas usando a Análise de Covariância ($P<0,05$). Ambos os grupos mostraram melhoras após o tratamento. O grupo MAMP apresentou menores deslocamentos anteriores (DM: 1,09mm; IC: 95%, -2,07 a -0,56) e tridimensionais (DM:1,27; IC 95%, -2,16 a -0,74) da maxila após o tratamento. Ambos apresentaram mudanças anteroposteriores mínimas e semelhantes na mandíbula (MD: 0,33; IC 95%, -2,15 a 1,34). Observou-se um maior aumento na largura da cavidade nasal (MD: 2,36; IC 95%, -2,91 a -1,87) no grupo MAMP. Ambas as terapias apresentaram resultados 3D adequados após o tratamento. Porém, a terapia BAMP produziu um maior avanço maxilar com o tratamento, enquanto a terapia MAMP mostrou maiores aumentos transversais na cavidade nasal.

Fomento: FAPESP (2020/01698-5, 2021/10792-8)

Comparação da precisão e confiabilidade entre diferentes scanners intraorais

Lucas Gonçalves Santos[1] (0000-0002-6985-6646), Heloisa Nelson Cavalcanti[1] (0000-0001-6406-5792), Vinícius Ribeiro de Almeida Lázaro[1], Vinicius Augustus Merino da Silva[1] (0000-0003-1843-6438), Daniela Garib[1] (0000-0002-2449-1620), José Fernando Castanha Henriques[1] (0000-0001-6546-1631)

[1] Departamento de Odontopediatria, Ortodontia e Saúde Coletiva, Faculdade de Odontologia de Bauru, Universidade de São Paulo, Bauru, São Paulo, Brasil

Os scanners intraorais tem o potencial de substituir totalmente os modelos de gesso em um futuro próximo. Para isso é necessário que tais modelos digitais produzidos por diferentes scanners intraorais apresentem precisão, acurácia e confiabilidade compatíveis com os modelos de gesso, a fim de justificar sua aplicação clínica. O objetivo deste estudo foi comparar a precisão e confiabilidade das medidas lineares intra e interarcos de modelos digitais tridimensionais obtidos de scanners intraorais e de bancada. A amostra foi composta por 25 voluntários (11 homens, 14 mulheres) com idade média de 29,6 anos, que tiveram seus modelos dentários obtidos em três modalidades diferentes. O grupo T foi composto por modelos digitais obtidos com o scanner intraoral Trios®. O grupo P foi composto por modelos dentários obtidos com o scanner intraoral Panda®. O grupo controle consistiu de modelos convencionais que foram digitalizados usando o scanner de bancada E3®. Dois examinadores mediram as seguintes variáveis usando o software OrthoAnalyzer®: largura mesiodistal dos dentes, altura clínica da coroa, distâncias intercanina, interpremolar e intermolar, perímetro do arco, comprimento do arco, sobressaliência e sobremordida. Para avaliação intra e interexaminadores, o coeficiente de correlação intraclasse (ICC) e o método de BlandAltman foram aplicados. As comparações entre os grupos foram realizadas usando a análise de variância (ANOVA) seguida pelos testes de Tukey ($P < 0,05$). Todas as variáveis mostraram boa e excelente confiabilidade com valores de ICC variando de 0,808 a 0,987 e de 0,814 a 0,950 para a reprodutibilidade intra e interexaminadores, respectivamente. Não foram encontradas diferenças significativas entre os três grupos para nenhuma variável. Os três dispositivos de digitalização Trios®, Panda® e E3® apresentaram precisão e confiabilidade similares e adequadas.

Retração anterior ortodôntica: estudo comparativo da reabsorção radicular apical usando diferentes tamanhos de arco

Kamila de Oliveira Novais Machado[1] (0000-0001-5819-6550), Raquel Silva Poletto[1] (0000-0001-9400-5459), Aron Aliaga Del Castillo[2] (0000-0003-3963-1742), Felicia Miranda[3] (0000-0002-4015-0623), Daniela Garib[3] (0000-0002-2449-1620), José Fernando Castanha Henriques[1] (0000-0001-6546-1631)

[1] Departamento de Ortodontia e Saúde Coletiva, Faculdade de Odontologia de Bauru, Universidade de São Paulo, Bauru, São Paulo, Brasil

[2] Departamento de Ortodontia e Odontopediatria, Faculdade de Odontologia, Universidade de Michigan, Ann Arbor, Michigan, Estados Unidos da América

[3] Departamento de Ortodontia e Saúde Coletiva, Faculdade de Odontologia de Bauru, Universidade de São Paulo e Hospital de Reabilitação de Anomalias Craniofaciais da Universidade de São Paulo, Bauru, São Paulo, Brasil

Este estudo retrospectivo teve como objetivo comparar a reabsorção radicular apical em pacientes tratados com arcos de aço 0,021x0,025" e 0,019x0,025" ou 0,018x0,025" durante retração ortodôntica anterior. Uma amostra de 92 pacientes tratados com extrações de quatro pré-molares foi dividida em dois grupos. O Grupo 1 (G1) foi composto por 46 pacientes (21 mulheres, 25 homens; idade inicial média de 13,65 anos) que foram tratados com arco de aço 0,021x0,025" em retração anterior após exodontias de quatro pré-molares. O Grupo 2 (G2) foi composto por 46 pacientes (29 mulheres, 17 homens; idade inicial média de 13,88 anos) que foram tratados com arcos de aço 0,019x0,025" ou 0,018x0,025" em retração anterior após exodontias de quatro pré-molares. Os grupos foram pareados quanto à idade inicial, tempo de tratamento, distribuição por sexo, apinhamento inicial e gravidade inicial da má oclusão com o índice Peer Assessment Rating (PAR). Foram avaliadas telerradiografias e periapicais pré e pós-tratamento. A comparação intergrupos foi realizada por meio dos testes t e Mann Whitney ($p<0,05$). A reabsorção radicular apical dos incisivos superiores e inferiores foi maior no grupo 1 em comparação ao grupo 2. Além disso, uma maior extrusão dos incisivos superiores foi observada no grupo 1. Em conclusão, a espessura do arco desempenha um papel importante na reabsorção radicular na retração ortodôntica anterior. Maiores reabsorções radiculares foram observadas ao usar arcos de aço 0,021x0,025" durante a retração anterior do que arcos 0,019x0,025" ou 0,018x0,025".

37º COB

CONGRESSO ODONTOLÓGICO DE BAURU

PROFª DRª LINDA WANG

15 A 18 DE MAIO DE 2024

Ortodontia

APRESENTAÇÃO PAINEL - GRADUAÇÃO
CASO CLÍNICO/PROJETO DE EXTENSÃO/REVISÃO DE LITERATURA

Relato de caso: importância do diagnóstico precoce em casos de anodontias múltiplas

Marina Andrade Santos[1] (0009-0005-1741-4204), Laurindo Zanco Furquim[1,2] (0000-0001-5901-1079)

[1] Departamento de Odontologia, Universidade Estadual de Maringá, Maringá, Paraná, Brasil

[2] Departamento de Odontologia, Faculdade de Odontologia de Lins, Lins, São Paulo, Brasil

A agenesia dentária, caracterizada pela ausência de um ou mais dentes, representa um desafio significativo na prática odontológica. O objetivo deste trabalho é relatar um caso clínico de múltiplas anodontias e a importância do diagnóstico precoce para permitir uma intervenção clínica e ortodôntica no momento ideal. Paciente do sexo feminino, compareceu ao consultório odontológico aos 8 anos, acompanhada por sua mãe, apresentando uma radiografia panorâmica apontando 15 agenesias. Um dos desejos da paciente era apresentar um sorriso harmonioso antes de completar 15 anos. Inicialmente, foi feita uma avaliação completa da situação da paciente, o que serviu como base para o planejamento de tratamento. Uma das primeiras intervenções foi a extração dos dentes 52,53, 54, 62, 63,64, visando a erupção adequada dos dentes permanentes. Para manter o espaço e guiar a erupção, uma placa de Hawley com dentes de estoque foi confeccionada. Além disso, foram realizadas intervenções ortodônticas, como a soldagem de gancho na placa de Hawley, colocação de botão no dente 24 e utilização de elástico 1/8 para guiar a tração do mesmo, além de Reanatomização do dente 24 para que se assemelhasse ao dente 23 e retração de outros dentes. Um planejamento abrangente foi estabelecido, incluindo a instalação de mini implante provisório no lugar do dente 22 com uma coroa provisória para fins estéticos e ortodônticos, bem como a previsão para 7 futuros implantes, com a intenção de serem realizados quando a paciente completasse 18 anos. Após anos de acompanhamento e intervenções, a paciente teve seu aparelho ortodôntico removido dias antes de sua festa de 15 anos, sinalizando a conclusão bem-sucedida de uma parte significativa do tratamento planejado. Diante desse cenário, é evidente que o cirurgião-dentista deve abordar cuidadosamente, buscando atender às expectativas do paciente por meio do desenvolvimento de um plano de tratamento viável e adequado às necessidades específicas de cada caso.

Incisivo central da maxila retido devido a supranumerário

Julia Beijo[1] (0009-0006-1162-5841), Ivan Silva[1] (0000-0002-2157-0104), Felicia Miranda[1] (0000-0002-4015-0623), Beatriz Quevedo[1] (0000-0002-2221-4064), Daniela Rios[1] (0000-0002-9162-3654), Daniela Garib[1] (0000-0002-2449-1620)

[1] Departamento de Odontopediatria, Ortodontia e Saúde Coletiva; Faculdade de Odontologia de Bauru, Universidade de São Paulo, Bauru, SP.

Um dos desafios para os ortodontistas consiste no tratamento de pacientes infantis que, além da má-oclusão, apresentam quaisquer distúrbios no número de dentes e no processo de erupção dentária. Além de necessitar de um tratamento multidisciplinar, tais alterações podem complicar o plano para o ortodontista. Assim, o objetivo deste trabalho é, justamente, apresentar o tratamento de um paciente do sexo masculino, 11 anos de idade, com má oclusão Classe I e incisivo central superior ausente clinicamente, no qual se encontrava com uma dentição mista tardia. Radiograficamente, observou-se que o incisivo central superior permanente do lado direito estava presente, mas um dente supranumerário estava bloqueando seu irrompimento. Deste modo, o plano de tratamento ortodôntico para este caso consistiu no uso de um arco transpalatino com cantiléver palatino para tração do incisivo. Foi realizada a remoção cirúrgica do dente supranumerário e após 30 dias do procedimento foi iniciada a tração do incisivo superior. O tratamento ortodôntico durou 11 meses, obteve-se uma Classe I relação de molar e canino e alinhamento de todos os dentes permanentes. Pode-se concluir, portanto, que o diagnóstico precoce e bem realizado possibilitou a execução de uma mecânica pontual e eficaz, tanto que o acompanhamento de um ano e meio nos mostra estabilidade neste tratamento. Ademais, o cantiléver palatino é uma alternativa à tração dos incisivos que evita forças intrusivas colaterais e reabsorção radicular dos incisivos vizinhos.

Excisão de extenso granuloma piogênico associado a banda ortodôntica com o uso do laser de diodo de alta potência

Henrique Narcizo Dumalak Saters[1] (0009-0001-5943-7501), Kaique Alberto Preto[1] (0000-0001-6991-209X), Mattheus Augusto Siscotto Tobias[1] (0000-0002-4150-4892), Denise Tostes Oliveria[1] (0000-0002-4628-7129), Paulo Sérgio da Silva Santos[1] (0000- 0002-0674-3759)

[1] Departamento de Cirurgia, Estomatologia, Patologia e Radiologia, Área de Estomatologia, Faculdade de Odontologia de Bauru, Universidade de São Paulo, Bauru, São Paulo, Brasil.

O Granuloma Piogênico (GP) é uma lesão reacional que acomete a pele e a cavidade oral, sendo mais frequente na gengiva como resposta a irritação local, trauma ou alterações hormonais da gravidez. O laser de diodo de alta potência (LDAP) destaca-se como uma opção de tratamento para esta lesão, devido à sua alta precisão e poder hemostático, entre outros benefícios clínicos. Paciente do sexo masculino, 35 anos, encaminhado por ortodontista, com suspeita de hiperplasia fibrosa inflamatória ou inflamação gengival. Clinicamente, foi detectado um nódulo avermelhado, irregular, pediculado, com áreas ulceradas e sangramento à manipulação, localizado entre 1º molar e 2º pré-molar maxilares do lado esquerdo, medindo 4,2x3,0x2,1cm e recobrindo a coroa dos dentes associados. Radiograficamente, detectou-se banda ortodôntica mal adaptada, causando perda óssea na mesial do 1º molar. A hipótese diagnóstica foi de GP. Após remoção da banda ortodôntica, realizou-se uma biópsia excisional da lesão, com o uso do LDAP a 980nm, modo de emissão contínua, potência de 2,5W com espécime encaminhado para exame anatomopatológico. Microscopicamente, foi detectada extensa área ulcerada recoberta por pseudomembrana serofibrinosa com PMNs. No tecido conjuntivo fibroso, numerosos vasos sanguíneos, alguns dilatados e congestos, de permeio a intenso infiltrado inflamatório mononuclear difuso. Observouse, mucosa bucal constituída por epitélio estratificado pavimentoso paraqueratinizado, hiperplásico e áreas hemorrágicas. O diagnóstico final foi de granuloma piogênico. Na avaliação pós-operatória de 7 dias, a ferida cirúrgica apresentava boa cicatrização, sem sintomatologia e/ou sinais de infecção secundaria, foi orientado quanto aos cuidados locais e segue sob acompanhamento. Este caso destaca que o LDAP no tratamento do GP proporciona hemostasia local satisfatória e um pós-operatório confortável ao paciente.

Fomento: CAPES (001)

Distalização de molares com auxílio de mini-implantes palatinos: uma proposta simples de tratamento para a classe II

Ana Vitória Pereira Vicente[1], Francyle Simões Herrera[2] (0000-0002-9482-437), Daniela Garib[2] (0000-0002-2449-1620), José Fernando Castanha Henriques[2] (0000-0001-6546-1631), Rodrigo Almeida Nunes Teixeira[2]

[1] Faculdade do Centro Oeste Paulista, Piratininga, São Paulo, Brasil Departamento de Ortodontia,
[2] Faculdade de Odontologia de Bauru, Universidade de São Paulo, Bauru, São Paulo, Brasil

A má oclusão de Classe II Pode ser dentária ou esquelética. Dentes superiores protruídos, inferiores retruídos ou combinação de ambos. Na má oclusão de Classe II dentária em que o problema encontra-se no arco superior, existe a possibilidade de distalização de molares e demais dentes superiores a fim de obter um relacionamento sagital adequado. O AEB foi utilizado por muito tempo com esse objetivo, no entanto seu principal ponto desfavorável é o comprometimento estético e a não colaboração em utilizar. Com a aplicação cada vez mais ampla dos dispositivos de ancoragem esquelética, é possível corrigir a má oclusão de Classe II por meio de distalização com um dispositivo fixo e intrabucal. A paciente do gênero feminino com 12 anos de idade, dentes superiores protruídos, bom posicionamento mandibular, bom perfil facial, má oclusão de Classe II divisão 1, severidade: (1/4) molar e ½ canino, dentadura permanente precoce, apinhamento superior e inferior moderados, dimensão transversal maxilar adequada. A correção da Classe II divisão 1 por meio do dispositivo intraoral de distalização dos primeiros molares ancorados em mini-implantes palatinos e molas de NiTi. A distalização ocorreu em 4 meses e os resultados foram satisfatórios.

Colagem indireta de braquetes e acessórios: uma alternativa clínica para maior precisão ortodôntica

Ana Caroline da Silva Pinto[1], Patricia Pigatto Schneider[2], Rayane de Oliveira Pinto[2]

[1] Faculdade de Odontologia Anhanguera Sorocaba, Sorocaba, São Paulo, Brasil
[2] UniCPO Sorocaba, Sorocaba, São Paulo, Brasil

A ortodontia fixa acontece a partir da colagem direta ou indireta dos braquetes e anexos complementares. A técnica da colagem indireta (CI), descrita em 1972, visa principalmente eficiência na montagem, efetividade no planejamento e facilidade na cimentação das peças anteriores e posteriores. O objetivo deste trabalho é apresentar a CI como alternativa clínica para maior precisão na cimentação dos dispositivos ortodônticos, através de uma revisão bibliográfica. Para a elaboração deste texto, foram utilizadas publicações dos últimos 23 anos, ressaltando as da última década, encontradas nas plataformas BVS, PubMed e Scielo, nos idiomas inglês, português e espanhol. A precisão durante o posicionamento dos braquetes torna a execução dos movimentos dentários mais previsíveis, impactando na competência da correção das más oclusões e minimizando o tempo total de tratamento. Desta maneira, a idealização de uma técnica que permite planejar, posicionar e colar os braquetes fora da boca se fez necessária perante às intercorrências encontradas no cotidiano clínico ortodôntico. As vantagens oferecidas pela CI são variadas, entre elas, o maior conforto ao paciente, o menor tempo de cadeira, a facilidade na colagem dos dentes posteriores, o maior dinamismo profissional e a possibilidade da redução do tempo de tratamento, uma vez que, a cimentação prévia diminui o índice de descolagens acidentais. As desvantagens envolvem o custo mais elevado, a manipulação de artifícios auxiliares como o silicone para a confecção da moldeira, e o estabelecimento de um modelo físico da boca do paciente, para que assim, aconteça a transferência dos acessórios. Envolver-se acerca desta estratégia é fundamental para os profissionais que visam estabelece-la em consultório e modernizar seus protocolos. A CI exige do operador destreza manual, bons critérios na eleição dos materiais usados no procedimento e conhecimento suficiente para que os benefícios desse método sejam expressos em sua totalidade.

Aparelho T-Rex: uma alternativa para recuperação de espaço na dentadura mista

Isabela Ciaca Andrade[1], Giovanna Nelli Zaratine[2], Beatriz Quevedo[1] (0000-0002-2221-4064), Vinicius Augustus Merino da Silva[1] (0000-0003-1843-6438), Daniela Gamba Garib[1,2] (0000-0002-2449-1620)

[1] Departamento de Odontopediatria, Ortodontia e Saúde Coletiva, Faculdade de Odontologia de Bauru, Universidade de São Paulo, Bauru, São Paulo, Brasil
[2] Hospital de Reabilitações de Anomalias Craniofaciais, Universidade de São Paulo, Bauru, São Paulo, Brasil

A perda precoce de dentes decíduos é bastante frequente e pode gerar a migração dos dentes adjacentes em direção ao local da perda do dente decíduo quando nenhuma intervenção é realizada. Nesses casos é necessário utilizar aparelhos recuperadores de espaço como tratamento interceptor. O T-Rex é um aparelho intrabucal dentomucossuportado composto por um expansor tipo Haas e uma mola de distalização conectada ao molar. O presente relato tem o objetivo de apresentar o T-Rex como uma alternativa para correção da perda de espaço e da atresia maxilar de um paciente do sexo masculino de 8 anos de idade, mesofacial com perfil facial convexo, que se encontra no primeiro período da dentadura mista, diagnosticado com Classe I bilateral, atresia maxilar, perda precoce do segundo molar decíduo superior e mesialização do primeiro molar permanente superior. O tratamento do arco dentário superior foi realizado com o T-Rex, utilizando um cantiléver de titânio-molibdênio (TMA) ativo. Primeiramente, foi realizada a expansão rápida da maxila. Após a expansão, o molar a ser distalizado foi separado do aparelho para permitir a leitura da ativação do cantiléver. Uma barra transpalatina foi instalada como contenção após a recuperação do espaço e será mantida até o momento da irrupção dos pré-molares. Conclui-se que o tratamento com o aparelho T-Rex é uma opção eficiente para corrigir problemas transversais e sagitais, tratando a má oclusão durante a dentadura mista e simplificando a ortodontia corretiva.

Síndrome do incisivo central superior mediano solitário – Caso clínico

Maria Eduarda de Lima Dalpiva[1] (0009-0003-0407-0874), Hélio Hissashi Terada[1] (000-0002-5869-5103), Liogi Iwaki Filho[1] (0000-0001-9117-6826)

[1] Departamento de Odontologia, Universidade Estadual de Maringá, Maringá, Paraná, Brasil

A presença de um único incisivo central superior mediano é considerada rara na população, e apresenta maior prevalência para o sexo feminino.Com isso, essa condição é caracterizada por malformações estruturais, em especial na região da linha média, ocasionando comprometimento da oclusão dentária. Em relação ao tratamento ortodôntico, fatores como o grau de envolvimento das estruturas ósseas maxilares, oclusão dentária e a sutura palatina média devem ser levados em consideração. Desse modo, o objetivo do presente trabalho é descrever um relato de caso de uma paciente do sexo feminino, a qual compareceu em um consultório particular, apresentando apenas um incisivo central superior na região central. Tendo isso em vista, dentro do plano de tratamento estipulado, inicialmente foi realizada a instalação do aparelho Hyrax, a fim de efetivar a expansão em maxila, seguindo o padrão rápido de ativação. Após 5 meses, foi confeccionada uma placa de Hawley com o foco em contenção e caráter preparatório para a futura cirurgia ortognática. Posteriormente, em torno de cinco anos após o início do tratamento, foi instalado o expansor do tipo borboleta para a realização do procedimento cirúrgico, com o intuito de uma amplitude maior na expansão da região anterior. Além disso, houve a associação com aparelho fixo, a fim de adquirir espaço entre o canino e o incisivo central superior. Em seguida, foi realizada a cirurgia, e em um segundo momento foi iniciada a ativação do expansor. Ademais, dentro do planejamento está proposto a colocação de um implante dentário no espaço alcançado, porém tal procedimento ainda não foi realizado. Logo, o conjunto do diagnóstico precoce com tratamento adequado são essenciais, uma vez que essa anomalia dentária pode ser indicador da presença de outras malformações congênitas de caráter grave, comprometendo aspectos funcionais e estéticos do indivíduo.

37º COB

CONGRESSO ODONTOLÓGICO DE BAURU

PROFª DRª LINDA WANG

15 A 18 DE MAIO DE 2024

Ortodontia

APRESENTAÇÃO PAINEL - GRADUAÇÃO
PESQUISA/REVISÃO SISTEMÁTICA

Existe associação entre os aspectos dentários e faciais da má oclusão e a autoestima de adolescentes?

Lucas César da Costa Quil[1], Sheylla Lidyanne Garcia Andrade[2], Heloísa Dallé[2], Silvia Amélia Scudeler Vedovello[2], Carolina Carmo de Menezes[1], Diego Girotto Bussaneli[1]

[1] Departamento de Morfologia e Clínica Infantil, Faculdade de Odontologia de Araraquara, Universidade Estadual Paulista, Araraquara, São Paulo, Brasil
[2] Departamento de Ortodontia, Centro Universitário Hermínio Ometto, Araras, São Paulo, Brasil

A má oclusão dentária é associada a impactos negativos na autoestima, podendo afetar o bem-estar psicológico de indivíduos, principalmente na adolescência, quando a aparência ganha relevância na autopercepção e socialização. O objetivo deste estudo foi avaliar a relação entre os aspectos dentários e faciais da má oclusão na autoestima de adolescentes. Foi realizado um estudo transversal com 332 indivíduos com média de idade de 12,4 (±1,2) anos. Os aspectos dentários da má oclusão foram avaliados pelo Componente de saúde dental do Índice de Necessidade de Tratamento Ortodôntico (IOTN-DHC); o perfil facial pela análise da fotografia de perfil; dados referentes às variáveis psicossociais foram obtidos pelo Componente estético do IOTN e autopercepção OASIS; Qualidade de Vida relacionada à Saúde Bucal (QVSB) foi avaliada pelo índice Oral Health Impact Profile (OHIP-14); autoestima foi determinada pelo questionário GSE (Global Negative SelfEvaluation). As associações foram analisadas por regressão múltipla e estimados os odds ratios e regressão de Poisson ($p<0,05$) com os respectivos intervalos de confiança de 95%. As análises foram realizadas no programa R (R Foundation for Statistical Computing), com nível de significância de 5%. Indivíduos com alta preocupação estética apresentaram 2,94 vezes mais chance de ter baixa autoestima e aqueles com maior impacto nos domínios incapacidade e deficiência social do OHIP-14 apresentaram 2,42 (IC95%: 1,41-4,15) e 1,98 (IC95%: 1,15-3,39) vezes mais chance, respectivamente, de ter baixa autoestima ($p<0,05$). Não houve associação significativa entre as variáveis dos aspectos dentários e faciais da má oclusão e a preocupação estética da necessidade de tratamento ortodôntico ($p>0,05$). A má oclusão e o perfil facial não apresentaram impacto negativo na autoestima, mas, a preocupação estética desta condição e alguns aspectos de baixa QVSB influenciam negativamente a autoestima.

Fomento: FAPESP (2023/14128-0)

37º COB

CONGRESSO ODONTOLÓGICO DE BAURU

PROFª DRª LINDA WANG

15 A 18 DE MAIO DE 2024

Ortodontia

APRESENTAÇÃO PAINEL - PÓS-GRADUAÇÃO
CASO CLÍNICO/PROJETO DE ESTENSÃO/REVISÃO DE LITERATURA

Distração osteogênica maxilar em pacientes fissurados: relato de caso

Michelle Sousa Oliveira[1], Helder B. Jacob[2]

[1] Faculdade de Odontologia de Araraquara, Universidade Estadual Paulista, Araraquara, São Paulo, Brasil

[2] The University of Texas Health Science Center at Houston, Houston, Texas, Estados Unidos da América

Hipoplasia maxilar é um achado comum em pacientes com fissura lábio palatina. Clinicamente o paciente apresenta perfil côncavo devido a deficiência do terço médio da face e má-oclusão esquelética Classe III. No caso de discrepância esquelética moderada a severa, a correção ortodôntica e cirúrgica é necessária, sendo realizada na maturidade esquelética. O avanço maxilar exagerado pode apesentar complicações desde necrose, devido ao suprimento sanguineo deficiente, a recidiva. A distração osteogênica (DO) é a alternativa para formação de novo osso, em casos de avanço sagital severo, sem necessidade de enxerto ósseo. Este relato de caso descreve um paciente do sexo masculino (18.8 anos de idade) com a queixa principal: "Preciso fazer minha cirurgia para correção da mordida". O paciente apresentava má-oclusão Classe III. Seu perfil era côncavo devido a retrusão exagerada da maxila, mordida cruzada anterior (OJ=10 mm), incisivos superiores inclinados e incisivos inferiores bem posicionados, sobre mordida normal e curva de Spee plana (2 mm), leve apinhamento maxilar e mandibular (4 mm e 2 mm, respectivamente). Para atingir os objetivos estéticos e esqueléticos foi planejado o avanço maxilar por meio de um dispositivo de DO intraoral com técnica de planejamento em dois passos. Uma melhora da estética facial foi obtida, bem como a resolução da má-oclusão. SNA passou de 80,4o para 95,9°, e SNB de -8,6° teve aumento de 3,5° com correção da mordida cruzada anterior, obtenção de Classe I de caninos e uma melhora na harmonia do sorriso. A oclusão normal foi obtida e o equilíbrio facial foi melhorado. A DO intraoral da maxila, quando bem planejada, permite um resultado adequado e controle nos planos sagital, coronal e axial.

Uma abordagem conservadora para o tratamento de caninos impactados.

Jair Fernando Villavicencio Valdés[1], Josue Nuñez[1], Cristina Bastiani[1], José Pelayo Guerra[1], Adriano Lia Mondelli[1]

[1] Departamento de Ortodontia, Instituto Mondelli de Odontologia, Faculdade Herrero, São Paulo, Brasil

Caninos permanentes superiores são os dentes com maior incidência de impactação, subsequentes aos terceiros molares. Essa condição é mais prevalente entre indivíduos do sexo feminino jovens quando comparado ao sexo masculino. Entretanto, o grau de complexidade para realizar o tracionamento, é maior no sexo masculino. Um diagnóstico eficaz aliado a abordagem de tratamento adequada, são fatores determinantes para o um prognóstico favorável. O objetivo deste trabalho é apresentar um caso clínico de um individuo do sexo feminino, 10 anos de idade, com o canino permanente superior esquerdo (23) em posição ectópica, localizado na região palatina do incisivo lateral permanente superior esquerdo (22). A linha média superior estava desviada para a direita em relação ao plano sagital médio, relação molar de Classe I em ambos os lados, perfil facial convexo e boa relação maxilomandibular. Na fase inicial, foi instalado o aparelho Haas modificado com um gancho no acrílico por palatino para auxiliar no tracionamento do dente 23. A extração do primeiro molar decíduo superior esquerdo (64) e canino decíduo direito (53) foi realizada. Após 6 meses, foi instalado o aparelho fixo (4x2), com a sequencia de fios de Niti 0,014”, 0.016”, 0,018”, seguido pelo fio de aço 0,018”, nesta etapa começou a realizar a mecânica de tracionamento, através de um elástico corrente preso em um botão no dente 23 até o gancho na palatina do Haas. Após 1 ano e 3 meses o dente 23 terminou de irromper no arco. O tratamento totalizou um período de 3 anos e 5 meses, foi bem-sucedido, resultando na obtenção da oclusão Classe I molar bilateral, erupção e posicionamento correto do canino ectópico, bem como na obtenção de uma boa relação entre os arcos dentários. Deve ser considerado uma segunda fase do tratamento com o aparelho fixo convencional para a finalização do caso.

Tratamento ortodôntico com camuflagem em paciente com maloclusão Classe III: relato de caso

Michelle Sousa Oliveira[1], Jonas Bianchi [2]

[1] Faculdade de Odontologia de Araraquara, Universidade Estadual Paulista, Araraquara, São Paulo, Brasil
[2] University of the Pacific, Stockton, California, Estados Unidos da América

A maloclusão esquelética e dentária Classe III apresenta desafios terapêuticos significativos, podendo ser abordada por meio de cirurgia ortognática ou tratamento ortodôntico. Este relato de caso descreve uma abordagem não cirúrgica para o tratamento de um paciente masculino de 19 anos com maloclusão Classe III. O paciente apresentava um overjet de -3 mm e mordida aberta anterior. O plano de tratamento incluiu o uso de aparelho ortodôntico fixo e alinhador ortodôntico, extração de dois pré- molares inferiores, expansão da maxila com MARPE (Mini-Implant Assisted Rapid Palatal Expansion) e uso de ancoragem esquelética com mini-implantes. Optou-se por um tratamento ortodôntico com camuflagem para evitar a cirurgia ortognática. A escolha do tratamento ortodôntico com camuflagem foi fundamentada na possibilidade de alcançar uma oclusão funcional e estética satisfatória sem a necessidade de procedimentos cirúrgicos invasivos. A expansão maxilar assistida por mini-implantes e a extração de pré-molares inferiores foram cruciais para a correção da discrepância anteroposterior e a melhoria do perfil facial do paciente. O tratamento ortodôntico com camuflagem proporcionou uma correção efetiva da maloclusão Classe III, resultando em uma melhora estética significativa e evitando a necessidade de cirurgia ortognática.

Tratamento da atresia maxilar no paciente adulto com o emprego do disjuntor MARPE: um relato de caso

Angela Teresa Acosta[1], Albert Quispe Charaja[1], José Pelayo Guerra[1], Cristina Bastiani[1], Adriano Lia Mondelli[1]

[1] Departamento de Ortodontia, Instituto Mondelli de Odontologia, Faculdade Herrero, Bauru, São Paulo, Brasil

A deficiência transversal maxilar no paciente adulto é uma condição desafiadora e até recentemente, o seu tratamento era realizado principalmente através da expansão maxilar cirurgicamente assistida (SARPE). Contudo, com o advento da ancoragem esquelética, surgiu uma alternativa menos invasiva, a expansão rápida da maxila assistida por mini-implantes (MARPE). O objetivo deste trabalho é apresentar o caso clínico de uma paciente do sexo feminino, com 44 anos, Classe II subdivisão esquerda, atresia maxilar, leve assimetria mandibular para direita, apinhamento dos incisivos inferiores e linha média (superior e inferior) desviada à direita em relação ao plano sagital mediano. O perfil era ligeiramente convexo, e linha queixo-pescoço curta. Cefalométricamente foi observada relação esquelética de Classe II, com maxila bem posicionada e mandíbula retruída em relação à base do crânio, crescimento vertical e AFAI aumentada. O tratamento de eleição foi a disjunção maxilar com MARPE, seguido pelo tratamento compensatório, uma vez que, a mesma não quis se submeter à cirurgia ortognática para correção da assimetria mandibular. Após 2 meses da disjunção, foi instalado o aparelho fixo convencional (Roth) no arco inferior, e subsequentemente, instalado aparelho fixo no arco superior. A sequencia de fios de Niti empregada foi (0,014”, 0,016”, 0,018”) seguido pelos fios de aço (0,018”, 0,020”, 0,017”X0,025”). Mini implantes buccal shelf foram utilizados para a distalização no arco inferior, promovendo a correção do apinhamento ântero-inferior. O tratamento durou 4 anos e 8 meses. Assim sendo, se pode concluir que o tratamento obteve sucesso, resultado em Classe I bilateral, correção do apinhamento, porém não foi possível corrigir totalmente as linhas médias. A não realização do tratamento cirúrgico ortognático limitou o resultado do tratamento, todavia a paciente ficou satisfeita com o resultado obtido: devolução das guias oclusais e boa relação entre os arcos dentários.

Tratamento da mordida aberta anterior em pacientes adultos com o emprego de ancoragem esquelética: relato de caso

Ana Kharina Vergara Peña[1], Paola Joseline Huillca Prieto[1], Cristina Bastiani[1], José Gregório Pelayo[1], Adriano Lia Mondelli[1]

[1] Departamento de Ortodontia, Instituto Mondelli de Odontologia, Faculdade Herrero, São Paulo, Brasil

A mordida aberta anterior (MAA) é caracterizada como a inexistência de contato incisal entre os dentes anteriores, em relação cêntrica. A etiologia desta má oclusão está relacionada à hábitos de sucção, presença de tecidos linfoides hipertróficos, respiração, fonação, e deglutição atípicas, e postura anterior da língua em repouso. Isto posto, o objetivo deste trabalho é relatar um caso de um individuo do sexo feminino, 25 anos, com MAA de -6mm, maxila suavemente atrésica, relação molar de Classe II e mordida cruzada posterior na região do 27. Cefalométricamente, um perfil côncavo associado a retrusão mandibular foi observado. O tratamento iniciou com a colagem do aparelho fixo convencional (Capelozza I) prosseguindo pelo alinhamento e nivelamento com os fios de Niti (0,014", 0,016", 0,018") e aço (0,018", 0,020" e 0,017" x 0,025"). Após este período, mini-implantes infra-zigomaticos (IZC) foram inseridos por vestibular e palatina dos molares superiores em ambos os lados para intruir os 1º e 2º molares superiores com o auxílio do elástico corrente. Foram instalados também, mini-implantes nos lados direito e esquerdo na região de incisivos laterais e caninos superiores e ganchos foram soldados no arco superior e inferior para que fosse possível utilizar elástico intermaxilar anterior 3/8 durante todo o dia. Esporões linguais foram colados na lingual dos incisivos superiores. Após 4 meses desta mecânica, foi obtido um trespasse vertical positivo e uma relação satisfatória entre os arcos. O tratamento teve duração total de 1 ano e 11 meses. Se conclui, que o tratamento da MAA em pacientes adultos com o auxílio de ancoragem esquelética é uma alternativa que pode promover resultados satisfatórios, evitando tratamentos mais invasivos como extrações ou cirurgia ortognática.

Tratamento da atresia maxilar no paciente adulto com o emprego do disjuntor MARPE: um relato de caso

Angela Teresa Acosta[1], Albert Quispe Charaja[1], José Pelayo Guerra[1], Cristina Bastiani[1], Adriano Lia Mondelli[1]

[1] Departamento de Ortodontia, Instituto Mondelli de Odontologia, Faculdade Herrero, Bauru, São Paulo, Brasil

A deficiência transversal maxilar no paciente adulto é uma condição desafiadora e até recentemente, o seu tratamento era realizado principalmente através da expansão maxilar cirurgicamente assistida (SARPE). Contudo, com o advento da ancoragem esquelética, surgiu uma alternativa menos invasiva, a expansão rápida da maxila assistida por mini-implantes (MARPE). O objetivo deste trabalho é apresentar o caso clínico de uma paciente do sexo feminino, com 44 anos, Classe II subdivisão esquerda, atresia maxilar, leve assimetria mandibular para direita, apinhamento dos incisivos inferiores e linha média (superior e inferior) desviada à direita em relação ao plano sagital mediano. O perfil era ligeiramente convexo, e linha queixo-pescoço curta. Cefalométricamente foi observada relação esquelética de Classe II, com maxila bem posicionada e mandíbula retruída em relação à base do crânio, crescimento vertical e AFAI aumentada. O tratamento de eleição foi a disjunção maxilar com MARPE, seguido pelo tratamento compensatório, uma vez que, a mesma não quis se submeter à cirurgia ortognática para correção da assimetria mandibular. Após 2 meses da disjunção, foi instalado o aparelho fixo convencional (Roth) no arco inferior, e subsequentemente, instalado aparelho fixo no arco superior. A sequencia de fios de Niti empregada foi (0,014”, 0,016”, 0,018”) seguido pelos fios de aço (0,018”, 0,020”, 0,017”X0,025”). Mini implantes buccal shelf foram utilizados para a distalização no arco inferior, promovendo a correção do apinhamento ântero-inferior. O tratamento durou 4 anos e 8 meses. Assim sendo, se pode concluir que o tratamento obteve sucesso, resultado em Classe I bilateral, correção do apinhamento, porém não foi possível corrigir totalmente as linhas médias. A não realização do tratamento cirúrgico ortognático limitou o resultado do tratamento, todavia a paciente ficou satisfeita com o resultado obtido: devolução das guias oclusais e boa relação entre os arcos dentários.

Tratamento alternativo para a má oclusão de Classe II através do dispositivo fixo mola gigante.

Franck Fernando Valdivieso Urbina[1], Pedro Graziani Olimpio Pereira[1], Cristina Bastiani[1], José Pelayo Guerra[1], Adriano Lia Mondelli[1]

[1] Departamento de Ortodontia, Instituto Mondelli de Odontologia, Faculdade Herrero, São Paulo, Brasil

A mola gigante é um dispositivo ortodôntico projetado para contribuir na correção da má oclusão de Classe II e III. Essa abordagem tem sido utilizada há algum tempo nos Estados Unidos, porém, apenas recentemente começou a ser empregada no Brasil. Seu mecanismo de ação consiste em uma mola helicoidal de níquel-titânio desenhada para ser inserida na distal do canino superior e na distal do molar inferior, quando se almeja tratar a Classe II. Objetivo: Este trabalho tem como objetivo apresentar – por meio de um relato de caso - uma abordagem alternativa na correção da má oclusão de Classe II através da utilização da mola gigante associada ao aparelho fixo convencional. Relato clinico: Paciente com 13 anos de idade apresentava um perfil normal e selamento labial passivo. Em relação as características dentárias, foi classificado como Classe II, subdivisão esquerda, Tipo I. O trespasse horizontal era de 4mm. A queixa principal era o "desalinhamento das linhas médias". O tratamento foi iniciado com a instalação do aparelho fixo convencional e após 6 meses a mola gigante foi fixada de ambos os lados com força assimétrica. Do lado da Classe I a mola possuía um tamanho maior em relação ao lado da Classe II, objetivando manter estável a relação de Classe I do lado direito e corrigir a ½ Classe II do lado esquerdo. O paciente permaneceu com as molas por um período de 3 meses. O tempo total de tratamento foi de 14 meses. O tratamento resultou na correção da má oclusão de Classe II, do trespasse horizontal e do posicionamento dentário. Conclusão: A mola gigante é uma ferramenta efetiva para a correção da má oclusão de Classe II, e quando indicada de forma adequada, promove efeitos dentários benéficos para a correção desta de má oclusão.

Emprego do Haas modificado no tratamento da discrepância osso/dente negativa

Jesus Jampiers Rodriguez Rodriguez[1], Yelsin Gomez[1], Marta Yong[1], José Pelayo Guerra[1], Cristina Bastiani[1], Adriano Lia Mondelli[1]

[1] Departamento de Ortodontia, Instituto Mondelli de Odontologia, Faculdade Herrero, Bauru, São Paulo, Brasil

A má oclusão de Classe I associada ao apinhamento dentário é uma condição comum na prática ortodôntica. Na maioria dos casos, existe um excesso de massa dentaria em relação ao tamanho da base óssea. Uma alternativa de tratamento, é o aumento no perímetro da base óssea para que seja possível englobar os elementos dentários. Dessa forma, o objetivo deste trabalho é relatar um caso clínico de um paciente do sexo masculino, com 13 anos e 4 meses, que exibia relação molar de Classe I bilateral, caninos ectópicos bilaterais, apinhamento dentário ântero-superior e leve retrusão mandibular. O tratamento ortodôntico de eleição foi a instalação do Haas modificado para promover um aumento no perímetro do arco superior. O protocolo adotado consistiu em duas ativações pela manhã e duas à noite, realizadas ao longo de cinco dias consecutivos, associado ao uso do aparelho extra-bucal (AEB) durante a noite. Após 6 meses, iniciou a fase corretiva do tratamento com a instalação do aparelho fixo convencional (Roth) e a sequencia de fios de Niti, 0,014", 0,016", 0,018",subsequentemente os fios de aço 0,018", 0,020" e 0,018"x 0,025" foram empregados. O tempo total de tratamento foi de 4 anos, resultando na correção do apinhamento ânterosuperior e uma relação inter-arcos adequada. Ao concluir o tratamento, a placa de Hawley e a contenção fixa inferior 3x3 foram instaladas. Assim sendo, se conclui que o aumento no perímetro do arco superior através da disjunção com o aparelho Haas modificado é uma alternativa eficaz e conservadora em casos de discrepância osso/dente negativa, o que favorece a adaptação de elementos dentários, evitando tratamentos mais invasivos como extrações.

Falta de espaço para incisivos laterais superiores permanentes – do diagnóstico ao tratamento: relato de caso

Victória de Vassimon Barboza[1] (0009-0001-7324-9662), Aline Costa Flexa Ribeiro Proença[1] (0000-0001-5236-0006), Gisele Kimie Fugita[1] (0009-003-8628-623X), Bianca Del Negro[1] (0000-0001-5801-3232), Thais Gimenez[2] (0000-0002-1528-0370), José Carlos Petorrossi Imparato[1] (0000-0002-1990-2851)

[1] Faculdade São Leopoldo Mandic, Instituto de Pesquisa São Leopoldo Mandic, Campinas, São Paulo, Brasil
[2] Departamento de Ortodontia e Odontopediatria, Faculdade de Odontologia da Universidade de São Paulo, São Paulo, São Paulo, Brasil

Os profissionais que atendem crianças devem saber identificar anomalias dentárias e oclusais, acompanhar o desenvolvimento da dentição e diagnosticar corretamente desvios de erupção, para que quando necessário, a intervenção possa ser realizada no momento ideal. O objetivo desse estudo foi descrever por meio de um caso clínico como a ortodontia interceptora foi eficiente na erupção de incisivos laterais permanentes que se encontravam sem espaço para irromper. Paciente com 7 anos compareceu ao consultório odontológico acompanhada de seus pais queixando-se de demora para erupção dos incisivos laterais superiores. Ao exame clínico observou-se mordida cruzada posterior direita, palato ogival e falta de espaço para os dentes 12 e 22, além de respiração bucal, voz anasalada e falta de selamento labial. Foi realizada a expansão rápida da maxila com aparelho Hyrax para corrigir a discrepância transversal maxilar. Após 3 meses de tratamento, os incisivos laterais já iniciavam sua erupção. Passados 6 meses, os dentes estavam em suas posições e o aparelho foi removido. As evidências em relação ao tempo de contenção pós expansão mostram que seis meses podem ser suficientes para evitar recidiva ou mesmo pequenas alterações. Considerar a idade do paciente e severidade da má oclusão durante a escolha do tratamento é essencial. Por isso os odontopediatras têm um papel importante na detecção de tais casos e na conscientização das famílias sobre má oclusão e outras manifestações que afetam as funções orais, como respirar, dormir e mastigar. Conclui-se que o diagnóstico, realizado na época correta, da falta de espaço para erupção dos incisivos laterais superiores permanentes foi essencial para que a intervenção com a ortodontia interceptora fosse eficaz, rápida e satisfatória.

37º COB

CONGRESSO ODONTOLÓGICO DE BAURU

PROFª DRª LINDA WANG

15 A 18 DE MAIO DE 2024

Ortodontia

APRESENTAÇÃO PAINEL - PÓS-GRADUAÇÃO
PESQUISA/REVISÃO SISTEMÁTICA

Atratividade do sorriso em pacientes tratados com e sem extrações de 4 pré-molares: acompanhamento de 36 anos

Gabriela de Domênico Alcaraz Ros[1] (0000-0003-0557-5973), Paula Cotrin[1] (0000-0002-6230-0522), Gabriel Bravo Vallejo[1] (0000-0001-9040-2238), Renan Peloso[1] (0000-0001-5358-0633) Karina Maria Salvatore de Freitas[2] (0000-0001-9145-6334), Marcos Roberto de Freitas[1] (0000-0002-5310-3666)

[1] Departamento de Odontopediatria, Ortodontia e Saúde Coletiva, Faculdade de Odontologia de Bauru, Universidade de São Paulo, Bauru, São Paulo, Brasil
[2] Departamento de Ortodontia, Centro Universitário Ingá, Maringá, Paraná, Brasil

O objetivo deste estudo foi avaliar a atratividade do sorriso em pacientes tratados com ou sem extrações de 4 pré-molares a longo prazo. A amostra foi composta por 52 pacientes com má oclusão de Classe I e Classe II divididos em dois grupos. Grupo 1 foi composto por 15 pacientes tratados sem extrações (10 mulheres, 5 homens) com idade média no pré-tratamento (T1), póstratamento imediato (T2) e acompanhamento a longo prazo (T3) de 13, 15 e 49 anos, respectivamente. O tempo médio de tratamento entre T1 e T2 foi de 1,9 anos e o acompanhamento de longo prazo entre T2 e T3 foi em média de 34 anos. Grupo 2: 37 pacientes foram tratados com extrações de quatro pré-molares (25 mulheres, 12 homens), com idade média em T1, T2 e T3 de 13, 15 e 53 anos, respectivamente. O tempo médio de tratamento entre T1 e T2 foi de 2,34 anos e o acompanhamento a longo prazo entre T2 e T3 foi em média de 37 anos. O tempo médio de contenção foi de 2 anos em ambos grupos. Fotografias frontais foram obtidas em T3. A atratividade do sorriso foi avaliada por meio de um formulário online em que as fotografias eram avaliadas em uma escala de 1 a 10, sendo 1 menor e 10 maior atratividade. Os avaliadores foram compostos por ortodontistas, dentistas e leigos, selecionados aleatóriamente. Teste t independente e Análise de variância de um critério (ANOVA) e teste post-hoc de Tukey foram utilizados para comparações intergrupo, com $p < 0.05$. A atratividade do sorriso foi similar nos grupos tratados com ou sem extrações de 4 pré-molares a longo prazo. Mulheres e ortodontistas foram mais críticas na avaliação da atratividade do sorriso com relação a homens, dentistas e leigos. Concluiu-se que após 36 anos do fim do tratamento, a atratividade do sorriso foi similar em pacientes tratados com ou sem extrações de 4 pré-molares.

Fomento: CNPq (130618/2022-5)

Mudanças nas práticas de biossegurança dos Ortodontistas Brasileiros após a pandemia de Covid-19: um estudo transversal

Lucas Gonçalves Santos[1] (0000-0002-6985-6646), Elio da Mata Santos Júnior[2] (0009-0001-6321-903X), Felipe Weidenbach Degrazia[2] (0000-0002-2350-5293), Rodrigo Hermont Cançado[2] (0000-0002-1556-1922), Daniela Garib[1] (0000-0002-2449-1620), Leniana Santos Neves[2] (0000-0002-0746-5551)

[1] Departamento de Odontopediatria, Ortodontia e Saúde Coletiva, Faculdade de Odontologia de Bauru, Universidade de São Paulo, Bauru, São Paulo, Brasil
[2] Departamento de Odontologia Restauradora, área de Ortodontia, Universidade Federal de Minas Gerais, Belo Horizonte, Brasil

Após a pandemia de COVID-19, houve um aumento significativo nas preocupações com os padrões de biossegurança na prática clínica. É crucial verificar a rotina dos ortodontistas brasileiros em relação à biossegurança adotadas durante a pandemia e observar se essas mudanças se mantiveram após a pandemia. O objetivo deste estudo foi avaliar as práticas de biossegurança adotadas durante a pandemia que persistiram nas rotinas clínicas ortodônticas pós-pandêmicas. Neste estudo transversal, 722 ortodontistas brasileiros que estavam na fase inicial da pandemia e 203 da fase posterior, respectivamente, responderam a um questionário com 45 perguntas sobre informações pessoais básicas, uso de Equipamentos de Proteção Individual, protocolos de biossegurança e incidência de COVID-19. Estatísticas descritivas e teste quiquadrado foram utilizados para analisar os dados. A maioria dos participantes foi infectada pelo coronavírus (de 10,1% a 65%) ($p<0.05$) e a percepção de cuidado muito arriscado durante a pandemia (52,4%) diminuiu para moderadamente arriscado na fase posterior da pandemia (40,4%). O uso de máscaras faciais/protetores faciais diminuiu de 51,7% para 25,1%, assim como o uso de aventais descartáveis (de 77,1% para 45,8%) ($p<0.05$). Muitos ortodontistas interromperam o uso de máscaras PFF2/N95 e voltaram às máscaras cirúrgicas. A maioria dos ortodontistas desinfeta bandas ortodônticas e separadores fotográficos através de lavagem manual e autoclavagem. A maioria dos participantes preferiu limpar seus alicates ortodônticos com álcool a 70%. Conclui-se que há uma diminuição das práticas de biossegurança entre os ortodontistas brasileiros, especialmente a redução do uso de aventais descartáveis, máscaras faciais/protetores faciais e máscaras N95/PFF2 no final e após a pandemia. A implementação de estratégias para aumentar a conscientização entre os ortodontistas brasileiros sobre a importância de prevenir a contaminação cruzada na rotina clínica é necessária.

37º COB

CONGRESSO ODONTOLÓGICO DE BAURU

PROFª DRª LINDA WANG

15 A 18 DE MAIO DE 2024

Periodontia e Implantodontia

APRESENTAÇÃO ORAL - GRADUAÇÃO
PESQUISA/REVISÃO SISTEMÁTICA

Resposta periodontal à preparos verticais em prótese fixa sobre dentes: revisão sistemática e meta-análise

Harumi Danieli Erthal Silva[1] (0009-0008-4151-2834), Lucas José de Azevedo-Silva[2] (0000-0002-6636-8022), Pedro Rodrigues Minim[2] (0000-0002-8200-5088), Raphaelle Santos Monteiro de Sousa[2] (0000-0003-1723-1756), Ana Flávia Sanches Borges[3] (0000-0002-0349-2050), Brunna Mota Ferrairo[1,3] (0000-0002-8121-3002)

[1] Curso de Odontologia, Universidade Estadual do Norte do Paraná, Jacarezinho, PR, Brasil.
[2] Departamento de Prótese e Periodontia, Faculdade de Odontologia de Bauru, Universidade de São Paulo, Bauru, SP, Brasil.
[3] Departamento de Dentística, Endodontia e Materiais Dentários, Faculdade de Odontologia de Bauru, Universidade de São Paulo, Bauru, SP, Brasil.

O preparo dentário é um aspecto crítico na prótese fixa e deve ser meticulosamente projetado para garantir ajuste e perfil de emergência ideais, com foco na homeostase do tecido periodontal. Os preparos verticais têm ganhado popularidade devido ao seu potencial de estabilidade dos tecidos periodontais, mesmo sem um término definido. O objetivo desta revisão sistemática foi avaliar os parâmetros clínicos periodontais de dentes preparados com términos verticais e compará-los com os de dentes preparados com términos horizontais, por meio de uma meta-análise. O protocolo de revisão sistemática foi registrado no PROSPERO (CRD42022275240). PubMed, SCOPUS, Web of Science e EMBASE foram revisados sistematicamente, usando termos-chave com base na pergunta: "O preparo vertical é uma técnica mais eficaz para reabilitação com coroas sobre dentes?". Após aplicados os critérios de elegibilidade, nove estudos que avaliaram parâmetros clínicos periodontais e taxa de falha em próteses sobre dentes foram selecionados para análise formal. A meta-análise indicou sangramento à sondagem (RR: 1,16; IC 95%: 0,67 a -2,01; I2=89%, P=.02) e índice de placa (RR: 1,94; IC 95%: 0,62 a -6,03; I2=84%, P<.01) significativamente maior em dentes com preparos verticais em comparação com horizontais. Índice gengival (RR: 0,91; IC 95%: 0,42 a - 1,96; I2=82%, P<.01) e estabilidade marginal (RR: 0,87; IC 95%: 0,58 a -1,31; I2=12%, P=.32) mostraram-se significativamente mais altos em dentes com preparos horizontais. Nenhum resultado significativo foi destacado para falhas (RR: 1,07; IC 95%: 0,25 a - 4,62; I2=0%, P=.62) comparando os dois tipos de preparos. Desta forma, a indicação da melhor alternativa de término cervical de acordo com os parâmetros periodontais permanece inconclusiva. Estudos com avaliação controlada de profundidade à sondagem e nível de inserção clínica poderiam demonstrar um panorama mais fiel da resposta periodontal aos dois tipos de términos.

Prevalência de doenças peri-implantares em pacientes aderentes à terapia de suporte: um estudo transversal

Anna Flávia Rocha Gabriel[1] (0009-0004-6989-2286), Carlos Henrique Milan Gomes do Nascimento[1], Fernanda Angelio da Costa Deller[1] (0000-0002-6640-2630), Roberto Masayuki Hayacibara[1] (0000-0002-7676-7238)

[1] Departamento de Odontologia, Universidade estadual de Maringá, Maringá, Paraná, Brasil

Doenças peri-implantares são complicações biológicas que podem ocorrer nas reabilitações implantossuportadas. Estudos clássicos à longo prazo apoiam a importância da manutenção periodontal para a conservação da dentição natural, contudo, dados limitados sobre a manutenção de implantes dentários a longo prazo estão disponíveis. Devido ao crescente interesse de pesquisa nesse campo e a preocupação com a prevenção de doenças peri-implantares, o presente estudo teve como objetivo estimar a prevalência de doenças peri-implantares em pacientes inscritos em um programa de terapia de suporte, através de uma avaliação clínica e radiográfica peri-implantar. Foram incluídos pacientes reabilitados com implantes dentários em função há pelo menos 1 ano, que compareceram a uma consulta de manutenção periodontal. Análises de prontuários, avaliações clínicas e radiográficas foram realizadas. Os pacientes e implantes foram classificados de acordo com as definições de caso recomendadas pelo Workshop Mundial de 2017. Um total de 128 pacientes reabilitados com 512 implantes foram avaliados. A prevalência de saúde, mucosite periimplantar e peri-implantite encontrada foi, respectivamente, 51.57% (n=66), 43.75% (n=56) e 4.68% (n=6) à nível do paciente, e 75.2% (n=385), 23.4% (n=119) e 1.4% (n=7) à nível do implante. O nível ósseo marginal demonstrou estabilidade à longo prazo. Além disso, verificou-se que os pacientes fumantes tiveram 7.7 vezes mais chances de desenvolver peri-implantite. Os resultados obtidos demonstraram que pacientes aderidos a um programa de manutenção regular possuem uma menor prevalência de doenças peri-implantares e, portanto, sugere-se a importância de programas de prevenção individualizados e o monitoramento constante para a estabilidade dos tecidos peri-implantares a longo prazo.

Exostoses maxilares como fatores contribuintes para hipermobilidade labial e associadas a exposição gengival excessiva

Isabelle Alissa Kunihiro Kashiwaqui[1], Cléverson de Oliveira e Silva[1] (0000-0002-7103-9100), Robert Carvalho da Silva[2], Dimitris Tatakis[3] (0000-0001-6327-3610)

[1] Departamento de Odontologia, Universidade Estadual de Maringá
[2] Instituto Implanteperio
[3] Divisão de Periodontia, Universidade Estadual de Ohio

O sorriso estético é aquele que apresenta harmonia e simetria entre os dentes, gengiva e lábios. Assim, um sorriso agradável aos olhos deve apresentar no máximo 3mm de gengiva, caso contrário não é considerado atrativo e pode afetar a percepção do paciente sobre ele. Essa maior exposição é chamada de sorriso gengival, que pode ser causada por defeitos em tecidos moles, como erupção passiva alterada ou hipermobilidade labial; e/ou duros, como extrusão alveolar ou excesso vertical da maxila. Desta forma, o objetivo do presente trabalho é avaliar a contribuição de exostoses maxilares em pacientes com exposição gengival excessiva, comparando 2 pacientes com sorriso gengival e exostoses que apresentaram hipermobilidade do lábio superior e erupção passiva alterada. Ambos fizeram aumento de coroa estético como intervenção cirúrgica e tiveram as exostoses removidas por osteoplastia nesse procedimento. O resultado foi avaliado em 3 e 6 meses após a cirurgia e demonstraram redução extraordinária de redução de exposição gengival, atípica da encontrada em casos que o aumento de coroa estético era feito isoladamente, portanto, os resultados da associação entre a remoção das exostoses e o aumento de coroa estético corresponderam a redução da mobilidade do lábio durante o sorriso. Desta maneira é possível concluir que exostoses de tamanho considerável podem contribuir significativamente com o sorriso gengival devido à mobilidade labial durante o sorriso, sendo assim, sua remoção adequada por odontoplastia promove sorriso estético e satisfação do paciente.

Efeito do Biogran® e Bio-Oss® nanoparticulado em defeitos peri-implantares: estudo em ratas ovariectomizadas

Marcelly Braga Gomes[1] (0009-0006-8443-4739), Nathália Dantas Duarte[1] (0000-0002- 5207-6360), Paulo Noronha Lisboa-Filho[2] (0000-0002-7734-4069), Roberta Okamoto[1] (0000-0002-6773-6966)

[1] Departamento de Ciências Básicas, Faculdade de Odontologia de Araçatuba, Universidade Estadual Paulista, Araçatuba, São Paulo, Brasil
[2] Departamento de Física e Meteorologia, Faculdade de Ciências, Universidade Estadual Paulista, Bauru, São Paulo, Brasil

A abordagem mais recente da Bioengenharia é a fabricação de recursos em escala nanométrica para defeitos ósseos em macroescala. Para isso, a rota sonoquímica promove a redução em nanopartículas de materiais sólidos, a fim de aprimorar suas propriedades osteocondutoras. Nesse viés, a sonoquímica é um método viável e eficiente que pode contribuir com o desenvolvimento de biomateriais para utilização em pacientes que podem ter comprometimento do tecido ósseo, como a osteopenia. O Biogran® é um biomaterial aloplástico, composto por vidro bioativo. Enquanto o Bio-Oss® é um biomaterial heterógeno de origem bovina. O objetivo deste estudo é avaliar, por meio da análise biomecânica, a performance dos biomateriais Biogran® e Bio-Oss® em nanoescala através da sonoquímica, utilizados em defeitos peri-implantares em ratas ovariectomizadas. Para tal, 50 ratas ovariectomizadas foram divididas aleatoriamente em 5 grupos: CLOT (controle negativo – coágulo), BGN (Biogran® in natura), BGS (Biogran® nanoparticulado), BON (Bio-Oss® in natura) e BOS (Bio-Oss® nanoparticulado). Os defeitos peri-implantares foram confeccionados e os biomateriais inseridos, posteriormente os implantes foram instalados bilateralmente na metáfise tibial dos animais e, 28 dias após a cirurgia, a eutanásia realizada. Através da análise biomecânica notou-se que os grupos BON (8,9 N.cm) e BGS (7,5 N.cm) obtiveram os maiores valores médios, superiores ao grupo CLOT. Estatisticamente, houve diferença entre os grupos BGN e BGS ($p<0,05$). Portanto, o Biogran® nanoparticulado através sonoquímica melhora o reparo peri-implantar em ratas ovariectomizadas.

Fomento: FAPESP (2023/05814-8)

Associação entre periodontite e hipertensão arterial: análise clínica

Andressa Villela Berbert Daniel[1] (0009-0008-3433-0864), Daniel Kohl Greghi[1] (0000- 0001-6709-1742), Sophia Iris Mendes do Nascimento[1] (0000-0002-3474-9664), Mariana Schutzer Ragghianti Zangrando[1] (0000-0003-0286-7575), Carla Andreotti Damante[1] (0000-0002-6782-8596), Adriana Campos Passanezi Sant'Ana[1] (0000-0001-5640-9292)

[1] Departamento de Prótese e Periodontia, Faculdade de Odontologia de Bauru, Universidade de São Paulo, Bauru, São Paulo, Brasil

A periodontite é uma doença infecciosa e inflamatória que afeta as estruturas de suporte dos dentes, podendo levar à perda dentária e à inflamação sistêmica por meio da elevação de marcadores inflamatórios na corrente sanguínea em decorrência da reação do hospedeiro à agressão bacteriana. O objetivo deste estudo foi analisar a associação entre periodontite e hipertensão arterial em pacientes de 35 a 50 anos através de esfigmomanometria. Todos os pacientes responderam ao questionário de saúde e foram examinados quanto às medidas de profundidade de sondagem (P.S.), perda de inserção clínica (PI), índice de sangramento de boca toda (ISBT) e índice de placa de boca toda (IPBT). Pacientes hipertensos foram incluídos no grupo teste (n= 8), enquanto pacientes normotensos foram incluídos no grupo controle (n= 10). Os registros da pressão arterial e do exame clínico periodontal foram feitos no exame inicial e dois meses após a finalização do tratamento periodontal não cirúrgico. A análise estatística foi realizada através de testes paramétricos para as medidas lineares e não paramétricos para medidas não lineares com comparações inter- e intra-grupos. De acordo com os resultados, o grupo hipertenso teve piores condições periodontais do que o grupo normotenso com estágios mais avançados de periodontite (estágio 3 *vs.* estágio 2), maior P.S. média, PI média, porcentagem de sítios com P.S. ≥ 4 mm ou PI ≥ 5 mm e maior perda óssea em relação ao pior sítio analisado. Não houve diferenças significativas entre os grupos relativamente ao percentual de sangramento à sondagem e no número de dentes perdidos. A associação entre pressão arterial assim como parâmetros clínicos e radiográficos periodontais foi avaliado por meio do teste quiquadrado. Esses resultados sugerem que pacientes hipertensos (sistólica ≥ 130 mmHg e/ou diastólica ≥ 90 mmHg) apresentam piores condições periodontais do que pacientes normotensos.

Fomento: CNPq (175867/2023-2)

Análise facial, dentária e periodontal de pacientes com sorriso gengival

Raíssa Eduarda de Oliveira Viana[1] (0009-0001-5817-1636), Luciana Tanaka de Castro[1], Carla Andreotti Damante[1] (0000-0002-6782-8596), Mariana Schutzer Ragghianti Zangrando[1] (0000-0003-0286-7575) Eduardo Sant'Ana[2] (0000-0001-5994-5453), Adriana Campos Passanezi Sant'Ana[1] (0000-0001-5640-9292)

[1] Departamento de Prótese e Periodontia, Faculdade de Odontologia de Bauru, Universidade de São Paulo, Bauru, São Paulo, Brasil
[2] Departamento de Cirurgia, Estomatologia, Patologia e Radiologia, Faculdade de Odontologia de Bauru, Universidade de São Paulo, Bauru, São Paulo, Brasil

O 'sorriso gengival' (SG) é uma condição fisiológica ou patológica que afeta diretamente a auto-estima do indivíduo, podendo apresentar causas multifatoriais, incluindo excesso vertical de maxila (EVM) e erupção passiva/ativa alterada (EPA) como principais fatores etiológicos extra e intra-orais, respectivamente. O objetivo desse estudo foi avaliar as características faciais, dentárias e periodontais de pacientes apresentando SG relacionado à EVM e EPA. Foram incluídos no estudo 54 pacientes de 18-45 anos de idade, sistemicamente saudáveis, apresentando queixa de SG auto-relatada. Foram obtidas fotografias digitais padronizadas da face do paciente com os lábios em repouso e no sorriso completo e fotografias intra-orais com os dentes ocluídos. As imagens foram calibradas e utilizadas para análise facial, sendo medidos a altura do terço médio (M_1/3) e inferior (L_1/3) da face, comprimento do lábio superior (CLS), elevação do lábio superior (ELS), altura anterior da maxila (Mx_h), exposição do incisivo central superior com os lábios em repouso (EIC_r) e exposição de gengiva no sorriso completo (ExpG). Clinicamente, foram medidos o comprimento e altura do incisivo central superior direito para determinação da proporção largura:altura (L:A), largura da faixa de gengiva ceratinizada (AGC) e espessura gengival (EG). Os dados obtidos foram comparados entre os grupos por teste t não pareado. Os resultados obtidos demonstraram diferenças significantes entre os grupos nas medidas L_1/3, CLS, Mx_h, EIC_r e ExpG, sendo estas significativamente maiores no grupo EVM do que no grupo EPA ($p < 0,05$). Não houve diferenças entre os grupos nos demais parâmetros investigados. Esses resultados indicam que a análise facial é o fator primário a ser investigado na etiologia do SG, o que permite a elaboração de plano de tratamento mais adequado.

Fomento: CAPES (001)

Análise comparativa do potencial de descontaminação *in vitro* de diferentes protocolos em superfície de titânio

Maria Gabriela Valin Rodrigues[1] (0009-0002-2457-2161), Lucas Rodrigues Santiago[1] (0000-0002-3177-8021), Mirela César de Barros[2] (0000-0002-4711-3841), Flaviana Bombarda de Andrade[2] (0000-0002-1238-2160), Adriana Campos Passanezi Sant'Ana[1] (0000-0001-5640-9292), Samira Salmeron[1,3] (0000-0002-6677-5066)

[1] Departamento de Prótese e Periodontia, Faculdade de Odontologia de Bauru, Universidade de São Paulo, Bauru, São Paulo, Brasil
[2] Departamento de Dentística, Endodontia e Materiais Odontológicos, Faculdade de Odontologia de Bauru, Universidade de São Paulo, Bauru, São Paulo, Brasil
[3] Departamento de Implantodontia, Centro Universitário Ingá, Maringá, Paraná, Brasil

Os implantes dentários osseointegrados estão sujeitos à contaminação por biofilmes microbianos que pode acarretar o desenvolvimento da peri-implantite. Atualmente, não existe um protocolo padrão ouro para descontaminação de implantes. O objetivo deste trabalho foi avaliar a eficácia de diferentes protocolos para descontaminação *in vitro* de superfície de titânio. Foram utilizados 32 discos de titânio de superfície tratada (Neoporos® – Neodent), distribuídos nos grupos experimentais (n=4): grupo controle negativo (E): discos estéreis; grupo controle positivo (C): discos contaminados; grupo soro fisiológico 0,9% (S); grupos clorexidina 0,12% (CLXf e CLXi); grupo terapia fotodinâmica antimicrobiana (aPDT); e grupos BlueM® (BMf e BMi). Os discos foram contaminados por biofilmes de *Fusobacterium nucleatum* (Fn), *Staphylococcus aureus* (Sa), *Streptococcus sanguinis* (Ss) e *Candida albicans* (Ca) cultivados *in vitro* a partir de amostras de saliva humana. Após a contaminação (exceto do grupo E), os discos foram distribuídos nos grupos de tratamento, menos os pertencentes ao grupo C, que permaneceram contaminados. Realizada a descontaminação, todos os discos (testes e controles) foram submetidos à análise microbiológica por meio da contagem de unidades formadoras de colônias (UFC/mL). Os testes estatísticos utilizados foram Kruskal-Wallis e pós-teste de Dwass-Steel-Critchlow-Fligner para comparação entre os grupos ($p<0,05$). Todos os tratamentos reduziram significativamente o número de UFC/mL de Fn, exceto o grupo S ($p=0,093$). Contra biofilmes de Sa e Ss todos os tratamentos reduziram o número de UFC/mL sem diferenças entre eles. Também para o biofilme de Ca, todos os tratamentos foram capazes de reduzir o número de UFC/mL com destaque para os grupos aPDT, BMf e BMi que foram semelhantes ao grupo E. Concluiu-se que todos os protocolos utilizados foram eficazes, entretanto, o soro fisiológico apresentou uma ação mecânica que é limitada quando comparada aos agentes antimicrobianos.

Fomento: CNPq (2023/1723)

37º COB

CONGRESSO ODONTOLÓGICO DE BAURU

PROFª DRª LINDA WANG

15 A 18 DE MAIO DE 2024

Periodontia e Implantodontia

APRESENTAÇÃO ORAL - GRADUAÇÃO
CASO CLÍNICO/PROJETO DE EXTENSÃO/REVISÃO DE LITERATURA

Tratamento multidisciplinar em Periodontite estágio III, generalizada, grau C - 15 anos de acompanhamento

Gabriela Lino Girotto[1] (0009-0009-3724-3077), Fernanda Angelio da Costa Deller[1] (0000-0002-6640-2630), Roberto Masayuki Hayacibara[1] (0000-0002-7676-7238)

[1] Departamento de Odontologia, Universidade estadual de Maringá, Maringá, Paraná, Brasil

A doença periodontal é de natureza inflamatória crônica e afeta os tecidos de suporte dos dentes, sendo a placa bacteriana o fator etiológico. O tratamento consiste em terapia periodontal básica e em muitos casos necessita de um planejamento multidisciplinar. Após o tratamento inicial é fundamental que o paciente seja inserido na terapia periodontal de suporte para acompanhamento dos parâmetros periodontais. A paciente, gênero feminino, 48 anos de idade, buscou atendimento odontológico em 2009 com insatisfação estética e funcional. Na anamnese, relatou tabagismo e histórico de doença periodontal. Ao exame clínico observou-se múltiplas bolsas periodontais profundas e moderadas, lesões de furca e mobilidade. A documentação radiográfica antiga evidenciava a progressão da perda óssea, sendo diagnosticada com periodontite estágio III, generalizada, grau C com possibilidade de perda dos dentes: 17, 16, 15 e 27. O plano de tratamento foi composto por sessões de raspagem subgengival, controle de placa bacteriana e instrução de higiene oral. Após a reavaliação periodontal, a paciente apresentou bons resultados com adesão ao tratamento e foi inserida na terapia periodontal de suporte. Com estabilidade do quadro, a paciente foi encaminhada para o tratamento ortodôntico a fim de corrigir o posicionamento dentário, seguido de facetas em resina composta para melhorar a estética do sorriso associada a uma contenção periodontal devido à extensa perda óssea. Ao longo do tratamento apenas o dente 17 foi extraído. A paciente conseguiu reduzir o número de cigarros diários e permanece em manutenção periodontal até os dias atuais, mostrando estabilidade do quadro. O resultado desse caso mostra a importância do tratamento multidisciplinar nas doenças periodontais severas e ressalta o quão fundamental é a adesão do paciente ao tratamento inicial e sua frequência na terapia de suporte para sucesso a longo prazo.

Tratamento de recessão gengival: resultados atípicos e considerações sobre fatores de influência

Heloísa Queiroz Chaves[1] (0009-0006-9104-0113), Mariana Souza Calefi[1] (0000-0002- 2064-2524), Rafael Sponchiado Cavallieri[1] (0000-003-3975-6211), Caique Andrade Santos[1] (0000-0001-5646-3424), Mariana Schutzer Ragghianti Zangrando[1] (0000-0003- 0286-7575)

[1] Departamento de Prótese e Periodontia, Faculdade de Odontologia de Bauru, Universidade de são Paulo, Bauru, SP, Brasil

O termo recessão gengival caracteriza uma condição prevalente que impacta uma proporção significativa da população. A utilização de enxertos autógenos de tecido conjuntivo tem demonstrado ser o método mais eficaz e confiável para promover a cobertura radicular. Entre as diferentes classificações, as RT2 e RT3 de Cairo apresentam os maiores desafios, devido a perda de tecido interproximal que limita as chances de cobertura radicular completa. No presente caso, uma paciente apresentando recessões gengivais nos dentes 25 e 26, com perda de tecido interproximal entre os pré-molares e restaurações em superfície radicular, foi submetida a tratamento com avanço coronal de retalho associado ao enxerto de tecido conjuntivo subepitelial (ETCS). Para tal, as restaurações sobre a superfície radicular foram removidas e a raiz aplainada, criando espaço para a acomodação do ETCS. No acompanhamento a longo prazo (até 10 meses) observou-se recobrimento radicular completo e preenchimento tecidual na região da papila, previamente afetada pela perda de tecido. Este resultado ressalta a importância de considerar casos clínicos com padrões atípicos de cicatrização, sendo eles casos desafiadores com resultados acima da média, mas também casos relativamente simples onde não observamos boa resposta de cicatrização. A análise desses resultados nos leva a considerar outros fatores que podem impactar o desfecho clínico, como a potencial influência de componentes salivares ou da microbiota específica do paciente, os quais podem exercer efeitos positivos ou negativos. Portanto, observamos que resultados excepcionais nos motivam a investigar uma variedade de mecanismos que podem influenciar os desfechos clínicos, para além da técnica cirúrgica, dos materiais empregados e dos cuidados pós-operatórios.

Tratamento cirúrgico para peri-implantite: relato de caso

Lorena Maurino Domingues Oliveira[1] (0000-0002-4048-9918), Lais de Paula Sumback Silvia Souza[1,2] (0009-0008-5884-2653), Rafael Pereira da Mata Santos[1,2] (0000-0003-3239-5994), Maurício Guimarães Araújo[1,2] (0000-0003-2224-982X), Flávia Matarazzo Martins[1,2] (0000-0001-5342-0883)

[1] Departamento de Odontologia, Universidade Estadual de Maringá, Maringá, Paraná, Brasil

[2] Departamento Periodontia, Universidade Estadual de Maringá, Maringá, Paraná, Brasil

O uso de implantes osseointegrados vem crescendo nas últimas décadas e juntamente com eles, suas complicações. A peri-implantite caracteriza-se por uma lesão inflamatória que afeta os tecidos moles e duros peri-implantares com perda óssea progressiva, vertical e/ ou horizontal. A doença não tratada apresenta um padrão de progressão acelerado, que pode levar à perda do implante. O objetivo deste relato de caso é apresentar o resultado clínico do tratamento cirúrgico regenerativo da peri-implantite. O paciente G.G.O, 64 anos, do gênero masculino, procurou atendimento odontológico para terapia de manutenção dos implantes e relatou que o implante da região do 22 havia sido instalado há 4 anos. Após exames clínicos e radiográficos, o mesmo foi diagnosticado com peri-implantite. Foi observado um defeito ósseo em forma de cratera, classificado como Ib, ou seja, defeito de 2-3 paredes. O plano de tratamento proposto foi a realização de um procedimento cirúrgico regenerativo para descontaminação do implante e enxerto com osso autógeno, utilizando a incisão de cortelini. Durante o acompanhamento foi observada ausência de bolsa periodontal e sangramento e presença de uma pequena recessão gengival, evidenciando o sucesso do tratamento. A terapia cirúrgica busca regenerar o defeito ósseo, alcançar a reosseointegração e limitar a recessão pós-operatória dos tecidos moles. O principal desafio deste caso foi se tratar de uma lesão em região anterior, com grande envolvimento estético. Foram utilizadas técnicas e materiais específicos para obter um resultado estético mais satisfatório. Os estudos demonstram que o diagnóstico e o tratamento precoce da patologia peri-implantar são a chave para bons resultados. Portanto, a cirurgia regenerativa apresentou ser uma boa opção de tratamento para peri-implantite e a terapia de manutenção peri-implantar deve ser usada para manter a saúde peri-implantar.

Regeneração em implantes mal posicionados: relato de caso

Geovana Leonel Pereira[1] (0000-0002-1662-0816), Fernanda Angelio da Costa Deller[1] (0000-0002-6640-2630), Roberto Masayuki Hayacibara[1] (0000-0002-7676-7238)

[1] Departamento de Odontologia da Universidade Estadual de Maringá, Maringá, Paraná, Brasil

A reabilitação implantossuportada apresenta altas taxas de sucesso e sobrevivência, no entanto, requer um planejamento tridimensional correto para evitar complicações. Implantes dentários mal posicionados podem dificultar a reabilitação protética, favorecer acúmulo de placa bacteriana e ocasionar defeitos teciduais que interferem na estética do sorriso. Em alguns casos pontuais, no re-tratamento é indicado procedimento de enxertia para reduzir a queixa do paciente. Dessa maneira, a paciente, de 30 anos, compareceu à clínica odontológica com insatisfação estética. Clinicamente, observou-se implantes nas regiões do 12 e 22 com escurecimento da mucosa peri-implantar, depressão tecidual, linha do sorriso alta e prótese com overlap. No exame tomográfico verificou-se fenestração óssea em ambos os implantes. Foram propostas para a paciente duas opções de tratamento, incluindo a remoção dos implantes ou mantê-los associando procedimento cirúrgico para corrigir defeito ósseo e depressão da mucosa peri-implantar. A paciente preferiu manter os implantes e, assim, foi realizado tunelização na região do 12 através de incisões intra-sulculares sem descolamento de papila com incisão vertical na distal do 13 para possibilitar colocação de enxerto ósseo xenógeno (Bio-Oss® Collagen, Geistlich®), membrana de colágeno reabsorvível (Jason®, Straumann®) e enxerto conjuntivo subepitelial. O retalho foi suturado com avanço coronal. Os mesmos materiais foram utilizados no implante 22 com a técnica de envelope. Após a cicatrização, foram confeccionadas novas próteses, e a paciente seguiu em acompanhamento por 2 anos demonstrando estética favorável, saúde e estabilidade tecidual. Portanto, dentro das limitações do caso, ambas as técnicas cirúrgicas associadas aos materiais citados acima foram viáveis para solucionar a queixa da paciente. No entanto, o tratamento de implante mal posicionado deve ser planejado de maneira individualizada, ponderando o custo-benefício a longo prazo.

Recobrimento radicular e peri-implantar na região anterior da maxila com enxerto de tecido conjuntivo subepitelial

Heloísa Christhinne de Oliveira[1] (0009-0009-8068-2059), Luiz Antônio Borelli Barros Filho[2] (0000-0002-4779-1140), Luiz Antônio Borelli Barros[3], Rafael Scaf de Molon[4] (0000-0003-1110-6233)

[1] Faculdade de Odontologia de Araçatuba, Universidade Estadual Paulista, Araraquara, SP, Brasil
[2] Departamento de Cirurgia Oral da Universidade de Araraquara, Universidade de Araraquara, Araraquara, SP, Brasil
[3] Departamento de Odontologia Social da Faculdade de Odontologia de Araraquara, Universidade Estadual Paulista, Araraquara, SP, Brasil
[4] Departamento de Diagnóstico e Cirurgia da Faculdade de Odontologia de Araçatuba, Universidade Estadual Paulista, Araraquara, SP, Brasil

Recessão gengival, definida como migração apical da margem gengival, é caracterizada pela perda parcial dos tecidos periodontais de suporte com exposição da superfície radicular e também das espiras de implantes dentários. Há técnicas que visam restabelecer a estética e função do tecido gengival através do uso de enxerto conjuntivo subepitelial e retalho reposicionado, técnica denominada bilaminar. A técnica bilaminar consiste na remoção do tecido conjuntivo do palato, seguido da colocação na região receptora sobre a raiz exposta e/ou sobre a superfície exposta do implante dentário por meio de retalho reposicionado coronal. O objetivo deste trabalho é descrever um caso de recobrimento radicular e periimplantar dos elementos 13 e 12, respectivamente, utilizando a técnica de enxerto conjuntivo subepitelial. O preparo de leito iniciou-se com realização de incisões horizontais na altura da base da papila estendendo-se até distal dos dentes envolvidos, seguida de incisões verticais relaxantes. Na sequência foi realizado raspagem e alisamento radicular do elemento 13, descontaminação da superfície peri-implantar do elemento 12 e desepitelização das papilas distais e mesiais para receber o enxerto conjuntivo. O enxerto foi removido do palato pela técnica de incisão única, adaptado e suturado no leito receptor. O retalho foi reposicionado coronalmente recobrindo todo o enxerto conjuntivo e posicionado a 2mm da junção cemento-esmalte. Após um ano de pós-operatório, foi possível observar um resultado estético satisfatório com saúde periodontal e cobertura completa da raiz exposta e da superfície do implante, que se manteve estável nos meses subsequentes. Concluindo, é de extrema importância o planejamento adequado do caso para selecionar a técnica mais apropriada visando a obtenção de um resultado estético e funcional satisfatório.

Reabilitação oral com protocolos sobre implantes em paciente com doença periodontal

Hugo Bertoni Braga[1] (0009-0009-0441-8950); Elizandra Paccola Moretto Almeida[2] (0000-0003-4890-2591)

[1] Graduando do curso de Odontologia, Faculdade de Odontologia de Bauru, Universidade de São Paulo, Bauru, São Paulo, Brasil
[2] Doutoranda do Departamento de Ciências Biológicas, Faculdade de Odontologia de Bauru, Universidade de São Paulo, Bauru, São Paulo, Brasil

A reabilitação oral (RO) ocorre por meio de um conjunto de especialidades odontológicas para restaurar o aspecto funcional e estético do sorriso. Este trabalho relata um caso clínico de um paciente do sexo masculino, 48 anos, que possuía doença periodontal avançada, com mobilidade dentária grau 3. O planejamento foi extração de todos os dentes e instalação de próteses protocolo sobre implantes, com carga imediata. Nas primeiras sessões foram realizados a adequação do meio bucal, com raspagem boca toda, moldagem anatômica superior e inferior com alginato e foi medida a DVO do paciente para a confecção da PTI superior e guia multifuncional inferior. Na primeira cirurgia foi realizada a extração de todos os dentes superiores, instalação da PTI superior. No mês seguinte, foram extraídos os dentes inferiores, instalados 4 implantes cone morse na região de 32, 34, 42 e 44 (com torque acima de 45N) instalados os mini pilares cônicos CM (com torque de 32N) e realizado enxerto ósseo com Nanosynt 500 nos alvéolos dos dentes extraídos e *gaps* dos implantes. Então, os implantes foram moldados com transferentes dos mini pilares unidos ao guia multifuncional e silicona de adição, após ter registrado a mordida contra a PTI. No dia seguinte, o protético fundiu a barra e montou os dentes, para provar dentes do protocolo inferior. No terceiro dia a prótese protocolo foi acrilizada e entregue ao paciente. Após 2 meses, a PT superior foi moldada para confecção do guia cirúrgico e realizados 4 implantes na região de 11, 13, 21 e 24, instalados mini pilar cônico CM e moldagem para protocolo carga imediata, da mesma forma que foi realizado no inferior, e a prótese foi entregue após 3 dias da cirurgia, devolvendo função e estética ao paciente. Pode-se concluir que as próteses protocolo com carga imediata, desde que se tomem os devidos cuidados, se mostram uma alternativa muito favorável para reabilitação oral de pacientes periodontais.

Reabilitação implantossuportada na terceira idade - 13 anos de acompanhamento

Laura Maffini Heller[1] (0009-0007-3046-274X), Fernanda Angelio da Costa Deller[1] (0000-0002-6640-2630), Roberto Masayuki Hayacibara[1] (0000-0002-7676-7238)

[1] Universidade Estadual de Maringá, Maringá, PR, Brasil.

À medida que a população envelhece, o cuidado com a saúde bucal torna-se cada vez mais crucial para o bem-estar e qualidade de vida. Neste contexto, os implantes dentários emergem como uma ferramenta vital na reabilitação oral através da promoção da longevidade oral e no restabelecimento da função mastigatória, estética e social dos pacientes na terceira idade. O presente trabalho relata o caso clínico de uma paciente do gênero feminino, 76 anos, que procurou a clínica odontológica em 2009 relatando dificuldade na mastigação. No exame clínico observou-se, na arcada superior, a presença apenas dos dentes 17, 16, 14 e 26, sendo que o 16 apresentava lesão apical e o 26 estava com mobilidade avançada. Considerando o quadro estável de saúde e a queixa da paciente, optou-se pela extração do 17, 16, 14 e 26 seguido da confecção de prótese total superior imediata. Após 3 meses, foi realizado a instalação de 6 implantes Standard Plus (Straumann®) com levantamento de seio maxilar pela técnica da janela lateral nos dentes 16, 14, 13, 23, 24 e 26 associando enxerto ósseo xenógeno e autógeno e membrana reabsorvível. Após o período de cicatrização, a paciente foi liberada para confecção de prótese fixa segmentada e segue em acompanhamento até os dias atuais, apresentando estabilidade funcional e estética. Dessa forma, a reabilitação oral com implantes dentários na terceira idade objetiva não apenas a restauração da função oral, mas também promoção da longevidade e bem-estar, visando aumento na expectativa de vida, apresentando altas taxas de sobrevivência na literatura. O avanço nas técnicas, como uso de biomateriais e tecnologia dos sistemas de implantes, permite solucionar os desafios e limitações enfrentados pela idade. É fundamental um planejamento adequado dentro das limitações de cada paciente. Sendo assim, o correto diagnóstico, execução, orientações e acompanhamento profissional a longo prazo são indispensáveis para o sucesso do tratamento.

Influência dos dispositivos eletrônicos de fumo sobre a condição periodontal e peri-implantar: uma revisão de literatura

Elora Damico Brauna Avanso Urzulin[1] (0009-0008-5189-7547), Bruno Hideki Higa da Silva[1] (0009-0002-6929-1224), Alan Augusto Kalife Coelho[1] (0009-0002-1847-6149), Gabriela Moura Chicrala[1] (0000-0001-6628-3048), Mariane Emi Sanabe[1] (0000-0003-1082-7952), Rafael Ferreira[1] (0000-0001-5879-2782)

[1] Faculdade de Odontologia, Universidade Federal de Mato Grosso do Sul, Campo Grande, Mato Grosso do Sul, Brasil

O uso recreativo dos dispositivos eletrônicos de fumo (DEF) tem aumentado e sua composição à base de nicotina e outras substâncias (como a glicerina vegetal e propilenoglicol) trazem preocupações para a saúde pública mundial, principalmente pela limitação de estudos sobre sua atuação na saúde bucal. O objetivo deste trabalho foi analisar a relação entre o uso de DEF e as alterações periodontais e peri-implantares causadas nesses indivíduos. As buscas dos estudos foram realizadas pelas bases de dados PubMed e SciELO empregando como descritores “e-cigarettes”, “periodontal diseases”, “peri-implantitis”, “dental implants” e “periodontal status’’ com “and” como ferramenta integrativa de busca. Não houve restrição quanto ao ano, data de publicação e país de origem dos estudos. Foram encontrados 77 artigos e destes, 13 foram selecionados abordando a avaliação periodontal (n=9) e/ou peri-implantar (n=4) em fumantes de DEF, fumantes de CC e em não fumantes. Esses dispositivos costumam ter em sua composição a nicotina, que possui um efeito vasoconstritor sobre os vasos sanguíneos gengivais, podendo inibir os sinais e sintomas iniciais da gengivite. De modo geral, os estudos evidenciaram prejuízos consideráveis à condição periodontal e peri-implantar dos fumantes de DEF, semelhantes aos fumantes de CC, quando foram avaliados profundidade de sondagem, nível de inserção clínica, índice de placa, perda óssea e sangramento à sondagem. No grupo dos não fumantes, todos os parâmetros periodontais foram menores que nos grupos fumantes (DEF e/ou CC), exceto o sangramento à sondagem, podendo mascarar o início da doença periodontal. Portanto, conclui-se que o DEF prejudica a condição periodontal e peri-implantar em tal intensidade quanto ao CC, no entanto, mais pesquisas clínicas são necessárias para consolidar o conhecimento acerca do assunto, de modo a preparar os cirurgiões-dentistas para orientar seus pacientes acerca dos malefícios para a saúde bucal dos usuários.

Frenectomia: convencional X laser de alta potência

Amanda Grota Ongaratto[1], Isadora Messias Batista Rosa[1] (0000-0002-2721-555X), Adriana Campos Passanezi Sant'Ana[1] (0000-0001-5640-9292), Mariana Schutzer Ragghianti Zangrando[1] (0000-0003-0286-7575), Carla Andreotti Damante[1] (0000-0002-6782-8596)

[1] Departamento de Prótese e Periodontia, Faculdade de Odontologia de Bauru, Universidade de São Paulo, Bauru, SP, Brasil

Os freios labiais são estruturas anatômicas que ligam os lábios à mucosa alveolar e/ou à gengiva e ao periósteo subjacente. Há condições em que o freio labial pode estar profundamente inserido nas papilas gengivais ou próximo à margem gengival, predispondo o desenvolvimento de recessões gengivais, inflamação persistente da margem gengival devido à dificuldade de higienização, diastemas, restrição do movimento do lábio e problemas protéticos. Dessa forma, para a resolução desses problemas, a cirurgia de frenectomia é o tratamento indicado, a qual pode ser realizada pelas técnicas convencionais, eletrocautério e lasers de alta potência. As cirurgias realizadas com laser de alta potência apresentam vantagens, como a ausência de sangramento, o que promove uma melhor visualização do campo operatório e, assim, contribui para maior precisão no corte e na agilidade da cirurgia; melhor pós-operatório, com redução significativa da dor e do edema, além de dispensar a sutura, devido a cauterização que ocorre no tecido. Já na técnica convencional, sua principal vantagem é o baixo custo. Paciente do sexo masculino, 21 anos, queixa de espaço entre os dentes da frente e relatou indicação de cirurgia de frenectomia previamente ao tratamento ortodôntico; foi realizada a cirurgia pela técnica convencional e posteriormente o fechamento ortodôntico do diastema interincisivo. Paciente do sexo masculino, 24 anos, queixa de dentes pequenos e espaço entre os dentes centrais, no exame clínico verificou a necessidade da cirurgia de frenectomia labial, a qual foi executada, usando o laser cirúrgico de alta intensidade. O objetivo foi comparar a dor pós-operatória e o perfil somatossensorial entre as duas técnicas. Conclui-se que a diferença entre as técnicas em relação a dor, pela escala analógica, é que cirurgia à laser teve menos desconforto, já em relação ao perfil somatossensorial, nos dois casos houve um aumento do limiar, então diminuiu a sensibilidade.

Conduta multidisciplinar em recessões gengivais associadas à contenção 3x3 modificada: relato de 2 casos clínicos

Ana Júlia Quadra Vieira[1] (0009-0003-2652-6123), Fernanda Angelio da Costa Deller[1] (0000-0002-6640-2630), Roberto Masayuki Hayacibara[1] (0000-0002-7676- 7238)

[1] Departamento de Odontologia, Universidade Estadual de Maringá, Maringá, Paraná, Brasil

As contenções ortodônticas são amplamente utilizadas e têm como objetivo manutenção do posicionamento dentário após o tratamento ortodôntico. A contenção 3x3 modificada, também conhecida como “higiênica”, foi desenvolvida para promover livre acesso do fio dental nas áreas interproximais e reduzir danos periodontais. Recentemente, estudos apontam um risco de efeitos inesperados em tais contenções que podem ocasionar recessão gengival pela vestibularização radicular. O objetivo deste trabalho é relatar a conduta multidisciplinar realizada em 2 casos clínicos de recessão gengival em indivíduos que utilizavam a contenção higiênica. No primeiro caso, a paciente, 24 anos, compareceu ao consultório com queixa de recessão e sangramento gengival. Foi verificada a vestibularização radicular do dente 31 por provável ativação da contenção ortodôntica. A paciente foi encaminhada para ortodontia corretiva seguida de instalação de contenção reta e enxertia pela técnica gengival livre. Após 2 anos foi observado ganho de espessura gengival e recobrimento radicular, solucionando a queixa da paciente. No segundo caso, a paciente de 23 anos, apresentava queixa de exposição radicular e semelhantemente, recessão gengival no 31 associada ao uso da contenção higiênica. O plano de tratamento estabelecido foi similar ao caso anterior e apresentou estabilidade tecidual no acompanhamento final. A literatura ainda é escassa sobre os efeitos da contenção modificada no tecido periodontal, porém estudos mostram um maior acúmulo de placa devido maior área de superfície além de alterações inesperadas ocasionando recessões gengivais. O presente estudo ressalta a necessidade de acompanhamento periódico da contenção 3x3 modificada e sugere uma conduta de tratamento que envolve a ortodontia corretiva seguida de enxerto gengival para melhorar o prognóstico do caso, lembrando da necessidade de planejamento individualizado para resultados favoráveis à longo prazo.

Conduta do tratamento de gengivite necrosante: relato de caso clínico

Vitória da Silva Scapim[1] (0009-0000-9474-4331), Fernanda Angelio da Costa Deller[1] (0000-0002-6640-2630), Roberto Masayuki Hayacibara[1] (0000-0002-7676-7238)

[1] Universidade Estadual de Maringá, Maringá, Paraná, Brasil

A gengivite necrosante é uma doença periodontal aguda que apresenta sinais/sintomas característicos, como necrose da papila, sangramento gengival espontâneo, dor e pseudomembranas. Além disso, pode estar associada à halitose, gosto metálico, febre, mal-estar e linfadenopatia. Os fatores predisponentes relatados são estresse, higiene inadequada, deficiências nutricionais, tabagismo e supressão imune. Esse trabalho relata a conduta realizada em uma paciente de 16 anos que compareceu ao consultório devido a dor e sangramento gengival. Na anamnese, relatou episódio de estresse recente em período de provas escolares e mal-estar. Clinicamente, observou-se acúmulo de placa bacteriana, necrose de papila, pseudomembranas, halitose, gengiva marginal dolorida com sangramento espontâneo. Não foi verificada perda óssea interproximal na radiografia realizada, sendo diagnosticada com gengivite necrosante. A abordagem inicial teve como objetivo interromper a progressão da doença e minimizar a dor relatada. Para isso, foi feita uma limpeza superficial com peróxido de hidrogênio, prescrição medicamentosa e bochecho com digluconato de clorexidina 0.12%. Após o controle da dor, a paciente retornou para a raspagem supragengival, remoção de fatores retentivos e orientação de higiene. Foi realizado controle de placa bacteriana e orientação quanto aos fatores de risco da doença. Os estudos mostram que o estresse pode alterar a microcirculação gengival, fluxo salivar e comprometer a resposta imune do hospedeiro frente à placa bacteriana, sendo uma condição comum nos pacientes jovens com gengivite necrosante. Ademais, o estresse pode alterar o comportamento do indivíduo e ocasionar menor motivação para higiene bucal. Portanto, a conduta frente à gengivite necrosante consiste no controle da fase aguda, terapia periodontal básica e orientações quanto aos fatores predisponentes para favorecer a resolução do caso.

Aumento de coroa clínica estético em dois momentos cirúrgicos: relato de caso

Bruno Trivelato Rodrigues[1] (0009-0000-6739-5375), Eduardo Quintão Manhanini Souza[2] (0000-0002-5505-065X), Gabriele Oliveira Amaral[1] (0000-0002-4852-8678), João Paulo Soares Franciscon[1] (0000-0002-1127-5750), Roberto Xavier Motta[1]

[1] Centro Universitário de Santa Fé do Sul, São Paulo, Brasil
[2] Centro Universitário Faminas, Minas Gerais, Brasil

O sorriso gengival é reconhecido pela exposição excessiva de gengiva e pode ser causada pela erupção passiva alterada (EPA). Essas apresentações clínicas podem levar os pacientes a procurar o tratamento devido insatisfação com o sorriso. O tratamento é cirúrgico em única sessão e requer do cirurgião-dentista alta habilidade técnica. A hipótese do trabalho é de dividir a cirurgia em duas etapas, poder reduzir o tempo operatório, e por consequencia ser mais confortável ao paciente. O objetivo desse trabalho foi relatar um caso clínico de correção de sorriso gengival pelas técnicas de gengivoplastia associada à osteotomia e osteoplastia em dois tempos cirúrgicos. A paciente K.C.P; sexo feminino, que após exame clínico e complementar, apresentou ambos diagnósticos de saúde gengival em periodonto íntegro e EPA Tipo 1 subtipo B. Na primeira sessão foi realizada a gengivoplastia. Iniciou-se com desinfecção extra e intrabucal com PVPI e clorexidina 0,12%, seguida da anestesia por bloqueio regional do alveolar superior anterior bilateralmente, demarcação dos pontos sangrantes de primeiro pré à primeiro pré molar, incisão em bisel interno e remoção do colar gengival, logo após a cirurgia foi prescrito anti-inflamatório e analgésico. Seguindo o mesmo protocolo de desinfecção anterior, 30 dias após a terapia foi realizada a cirurgia de osteotomia e osteoplastia, iniciou-se com retalho total de primeiro pré à primeiro pré molar, osteotomia e osteoplastia com brocas esféricas e tronco cônicas, por fim, reposicionamento do retalho com sutura simples em todas as papilas descoladas e novamente foi seguido o mesmo protocolo pós cirurgico. Observamos que ambas cirurgias obtiveram tempo clínico semelhante. A paciente relatou maior ansiedade, após realizada a primeira. Além disso, teve de passar por dois protocolos pós cirúrgicos. Concluímos que, neste caso, não houve maior efetividade, conforto e melhora técnica em dividir o aumento de coroa clínico estético em duas sessões.

Atendimento odontológico a paciente com tumor epitelial maligno por um projeto de extensão: relato de caso

Maria Tereza de Moraes Longhi[1] (0000-0001-5197-6239), Ana Letícia Gonçalves Vizel[1] (0009-0003-9648-0407), Marina Reis Oliveira[1] (0000-0002-1952-0730), Amanda Beatriz Dahdah Aniceto de Freitas[1] (0000-0002-2377-9315), Daniela Coelho de Lima[1] (0009-0004-5206-7407), Leandro Araújo Fernandes[1] (0009-0004-5617-8315)

[1] Faculdade de Odontologia, Universidade Federal de Alfenas, Minas Gerais, Brasil

O adenocarcinoma polimorfo de baixo grau (APBG) é um tumor epitelial maligno, geralmente de glândulas salivares menores, que apresenta crescimento lento, assintomático e de baixa gravidade. O tratamento de escolha é a sua ressecção cirúrgica junto à radioterapia, após a eliminação de focos de infecção. O presente trabalho busca relatar o tratamento periodontal em paciente com APBG por um projeto de extensão voltado ao atendimento odontológico de pacientes oncológicos. Paciente, sexo masculino, 49 anos, teve a lesão removida cirurgicamente na Santa Casa de Alfenas, passou pela Clínica de Estomatologia e, logo após, foi encaminhado ao Projeto de Extensão Odontologia Hospitalar para Pacientes Oncológicos. Foi solicitado a realização do tratamento periodontal antes da radioterapia. Na anamnese e exame clínico notou-se que o paciente possuía uma prótese obturadora de palato, sendo possível identificar o local da antiga lesão, em região posterior esquerda do palato e a presença de placa e cálculo generalizados. Foi realizado a RAR supra e subgengival, e uma semana após, as sessões de radioterapia. A abordagem odontológica pré-radioterapia reduz os efeitos colaterais do tratamento oncológico, bem como otimizá-lo e melhora a qualidade de vida dos pacientes. Portanto, a eliminação dos focos de infecção antes da radioterapia é imprescindível. Conclui-se que locais e profissionais que estejam aptos a atender esses pacientes como o referido projeto de extensão são extremamente necessários.

37º COB

CONGRESSO ODONTOLÓGICO DE BAURU

PROFª DRª LINDA WANG

15 A 18 DE MAIO DE 2024

Periodontia e Implantodontia

APRESENTAÇÃO PAINEL - GRADUAÇÃO
PESQUISA/REVISÃO SISTEMÁTICA

Percepção de mulheres na Atenção Primária à Saúde sobre influência dos contraceptivos sistêmicos no status periodontal

Higor Henrique Carvalho Oliveira[1] (0009-0006-8521-3129), Mirian dos Santos Andrade[2] (0000-0002-8791-0896), Daniela Navarro Silveira[3] (0000-003-3261-5352), Isis de Fatima Balderrama[4] (0000-0002-8606-9054), Sofia Rafaela Maito Velasco[5] (0000-0002-4323-0848), Rafael Ferreira[1] (0000-0001-5879-2782)

[1] Faculdade de Odontologia, Universidade Federal de Mato Grosso do Sul, Campo Grande, Mato Grosso do Sul, Brasil

[2] Programa de Residência Multiprofissional em Saúde da Família, Fundação Oswaldo Cruz, Campo Grande, Mato Grosso do Sul, Brasil

[3] Universidade do Estado do Rio de Janeiro, Rio de Janeiro, Rio de Janeiro, Brasil

[4] Faculdade de Odontologia de Araraquara, Universidade Estadual Paulista, Araraquara, São Paulo, Brasil

[5] Universidade Federal do Rio Grande do Norte, Natal, Rio Grande do Norte, Brasil

Mulheres, como principais usuárias na Atenção Primária à Saúde (APS), são alvo de políticas públicas para o planejamento familiar por meio de métodos contraceptivos (MC), muitos contendo hormônios sexuais femininos sintéticos, seja em forma oral ou intramuscular. No entanto, tais formulações podem gerar efeitos colaterais sistêmicos e orais, especialmente alterações periodontais. Esta pesquisa tem como objetivo conhecer as percepções de mulheres sobre os efeitos colaterais bucais dos MC (orais ou injetáveis) em uma Unidade de Saúde da Família (USF) em Campo Grande-MS. Realizou-se um estudo transversal na USF Dr. Hélio Martins Coelho, envolvendo 117 mulheres com idade entre 18 e 45 anos, sendo a maioria com até 35 anos (69,23% - n=81), e 77,8% (n=91) eram mães. Em relação à renda familiar mensal, a mais indicada foi de até 1 salário-mínimo 40,2% (n=47) seguida de até 2 salários-mínimos 34,2% (n=40). Os métodos contraceptivos mais comuns foram os orais (61,4%), as injeções trimestrais (38,4%) e o injetável mensal (8.55%). As prescrições foram feitas principalmente por ginecologistas (44,7%), seguidos por médicos generalistas (32,4%), enfermeiros (9,6%) e outros profissionais (13,1%). Os efeitos adversos sistêmicos foram relatados por 62,34% (n=71) das mulheres, enquanto os efeitos orais em 13,68% (n=16), destacando-se xerostomia (41,7%), hiperplasia gengival (25%) e mobilidade dentária (33,3%). Já em relação à contracepção de emergência, 59,8% (n=70) relataram que já fizeram uso, notando a presença de efeito adverso sistêmico em 17,14% (n=12) e/ou bucal 3,08% (n=2), como com sangramento gengival (20%), aumento do biofilme dentário (20%) e lesões na mucosa oral (20%). Apenas 7,69% (n=9) das participantes receberam alguma orientação sobre os possíveis efeitos adversos do uso dos MC orais ou injetáveis. Portanto, mulheres de baixa renda apresentam pouca informação sobre os efeitos bucais colaterais dos MC, sendo fundamental aumentar a conscientização sobre tais efeitos.

Liberação local de genisteína associada ao Biogran® no preenchimento de defeitos peri-implantares

Marcelly Braga Gomes[1] (0009-0006-8443-4739), Nathália Dantas Duarte[1] (0000-0002- 5207-6360), Fábio Roberto de Souza Batista[1] (0000-0001-9669-6126), Paula Buzo Frigério[1] (0000-0002-5012-5093), Paulo Noronha Lisboa-Filho[2] (0000-0002-7734-4069),Roberta Okamoto[1] (0000-0002-6773- 6966)

[1] Departamento de Ciências Básicas, Faculdade de Odontologia de Araçatuba, Universidade Estadual Paulista, Araçatuba, São Paulo, Brasil
[2] Departamento de Física e Meteorologia, Faculdade de Ciências, Universidade Estadual Paulista, Bauru, São Paulo, Brasil

A osteopenia compromete a densidade mineral óssea e afeta principalmente mulheres na menopausa, devido a redução da síntese de estrógeno. Na presença de defeitos peri-implantares, é necessário a utilização de substitutos ósseos. O Biogran® é um biomaterial aloplástico osteocondutor, composto por vidro bioativo com alto teor de sílica. No entanto, a funcionalização dos biomateriais é essencial para melhorar as propriedades osteocondutoras dos substitutos ósseos no reparo peri-implantar. A genisteína é um fitoestrógeno e isoflavona, atua na diferenciação celular em osteoblastos e aumenta a precipitação de proteínas da matriz extracelular responsáveis pela mineralização, sendo assim, a genisteína otimiza o processo de reparo ósseo. O intuito do presente estudo foi avaliar o efeito da genisteína associada ao Biogran®, através da rota sonoquímica, em defeitos peri-implantares em ratas ovariectomizadas. Para tal, 40 ratas ovariectomizadas e randomizadas foram divididas em 4 grupos: CLOT - grupo coágulo, sem biomaterial; BG - Biogran® in natura; BGS- Biogran® sonicado; BGS+GEN - Biogran® funcionalizado com genisteína através da sonoquímica. Cada animal recebeu um implante na metáfise tibial. A eutanásia ocorreu 28 dias após a cirurgia de instalação dos implantes e a análise biomecânica (contra-torque) foi realizada. Os maiores valores foram nos grupos BGS (7,6 N.cm) e BGS+GEN (6,9 N.cm), superiores ao grupo CLOT. Não houve diferença estatística entre os grupos, porém existe uma tendência de melhora para os grupos em que os defeitos foram preenchidos com Biogran® sonicado. Portanto, o Biogran® nanoparticulado através da sonoquímica melhora a qualidade óssea em ratas ovariectomizadas. No entanto, mais análises desses grupos precisam ser realizadas com diferentes substitutos ósseos para avaliar os benefícios da genisteína para a osseointegração.

Fomento: FAPESP (2022/07158-8)

Impacto de forças excessivas promovidas por interferência oclusal no periodonto de proteção: estudo histológico

Natália Pereira Paulino[1], Gustavo Pereira Tavares[1], Sandy Eduarda Pereira Sousa[1], Wagner José Sousa Carvalho[1], Mirella Lindoso Gomes Campos[1]

[1] Centro de Ciências da Saúde, Centro Universitário Sagrado Coração, Bauru, São Paulo, Brasil

O trauma oclusal (TO) primário diz respeito à injúria provocada nos tecidos periodontais como resultado das forças oclusais excessivas aplicadas em dentes com periodonto com suporte normal. O objetivo do presente estudo foi realizar uma avaliação histométrica em ratos com presença de recessão gengival na face mesial de dentes submetidos de maneira experimental ao trauma oclusal primário, a partir da avaliação da altura da junção cemento esmalte (JCE) à gengiva marginal livre (MGL) e a altura da crista óssea remanescente (distância da JCE-crista óssea). Para este fim, foram utilizados 10 animais que foram divididos em 2 grupos de forma aleatória: TO (n = 5) – foi realizada a criação de uma interferência oclusal com a fixação de um segmento de fio ortodôntico na face oclusal do 1º molar inferior escolhido aleatoriamente; Controle CO (n = 5) cinco animais sem introdução à variável TO foram submetidos à eutanásia após 14 dias para obtenção parâmetros iniciais. Realizou-se a avaliação histométrica linear em micrometros das dimensões de distância da JCE-crista óssea e da JCE-MGL. A avaliação intergrupo mostrou que não houve diferença significativa entre os grupos TO (464,7 ± 116,04) x CO (527,2 ± 97,19) (p=0,192) quando se avaliou aos 14 dias a distância da JCE-MGL e que houve diferença significativa entre os grupos TO (416,0 ± 59,69) x CO (310,0 ± 65,78) quanto à distância da JCE- crista óssea alveolar (p=0,0142). Dessa forma, concluiu-se que o modelo de indução do TO após 14 dias causou reabsorção óssea, a qual foi observada pelo aumento da distância da JCE-crista óssea alveolar e não ocasionou recessão gengival avaliada a partir da distância da JCE-MGL.

Avaliação da vitalidade e do metabolismo de fibroblastos gengivais humanos sob influência de tamoxifeno

Gabriela Carrara Simionato[1] (0000-0001-6220-8024), Luiz Guilherme Fiorin[1] (0000- 0002-6778-0035), Claudia Paola Bruna Dellavia[2] (0000-0001-5145-3606), Emanuela Galliera[2,3] (0000-0002-0764-3178), Gaia Pellegrini[2] (0000-0002-4179-7066), Juliano Milanezi de Almeida[1] (0000-0002-5995-5747)

[1] Departamento de Diagnóstico e Cirurgia, Faculdade de Odontologia de Araçatuba, Universidade Estadual Paulista Júlio de Mesquita Filho, Araçatuba, São Paulo, Brasil
[2] Dipartimento di Scienze Biomediche Chirurgiche ed Odontoiatriche, Università degli Studi di Milano, Milão, Lombardia, Itália
[3] Istituto Ortopedico Galeazzi, Milão, Lombardia, Itália

O objetivo do presente estudo foi avaliar os efeitos biológicos e morfológicos da influência do TAM em fibroblastos gengivais. Células primárias obtidas de amostras de margens de ressecções saudáveis de gengiva foram incubadas em um meio de crescimento a 37°C, em atmosfera contendo 5% de CO2. Em seguida, as células foram subcultivadas em 4 grupos: TAM sem disco de Ti (TAM-disco), TAM mais disco (TAM+disco), sem disco-sem TAM (DMEM-disco) e apenas disco (DMEM+disco). Doze discos de titânio (Ti) por grupo foram fabricados, jateados e esterilizados. O número total de células (140.000 células/mL) por poço foi determinado usando um hemocitômetro com grades de Neubauer e um contador de células. O TAM (Enzo Life Sciences) nos grupos TAM-disco e TAM+disco foi homogeneizado na solução de cultivo na concentração de 2 μM. O metabolismo celular e o teste de vitalidade foram avaliados em 24, 48 e 72 horas. Em cada ponto de tempo, 100 μL do reagente Alamar-Blue, um indicador redox usado para avaliar a função metabólica e a saúde celular, foi adicionado aos poços da microplaca. Para a vitalidade, após 4 horas em Alamar-blue, o meio foi coletado para avaliação da alteração colorimétrica, sendo totalmente substituído por um novo. Para o metabolismo, após 4 horas em Alamar-blue, apenas parte do meio foi coletada e substituída por uma nova. As amostras foram analisadas em triplicado pelo GloMax Plate Reader. Os dados foram submetidos a Shapiro-wilk e teste t de Student ($p \leq 0,05$). Em todos os pontos de tempo, nenhuma diferença entre os grupos de tratamento apareceu na vitalidade e no metabolismo dos fibroblastos. A presença do disco parece induzir um fraco aumento da vitalidade celular. A presença de TAM não diminuiu o metabolismo até 48h. Em todos os grupos, às 72h, observou-se redução do metabolismo, embora não significativa. Concluiu-se que 2 μM representa uma dosagem que não afeta a vitalidade e o metabolismo dos fibroblastos, com ou sem cultivo no disco de titânio.

Fomento: FAPESP (2022/01400-1)

Ação do decanoato de nandrolona na reabsorção óssea promovida por ligaduras: estudo em ratos

Gustavo Pereira Tavares[1], Natalia Pereira Paulino[1], Sandy Eduarda Pereira Sousa[1], Wagner José Sousa Carvalho[1], Mirella Lindoso Gomes Campos[1] (000-0002-9516-6526)

[1] Centro de Ciências da Saúde, Centro Universitário Coração, Bauru, São Paulo, Brasil

O objetivo deste estudo foi avaliar histometricamente o efeito do decanoato de nandrolona (N) na reabsorção óssea alveolar da região de furca de 1os molares inferiores de ratos com periodontite induzida (P). Trinta ratos, foram aleatoriamente divididos em 3 grupos, e cada grupo foi subdividido e 2 subgrupos: P + N (n=10): os animais receberam injeções intramusculares de decanoato de nandrolona (5mg/Kg), 2 vezes por semana, por 30 dias e na primeira administração foi inserido subgengivalmente um segmento de fio de algodão em um 1º molar inferior aleatoriamente escolhido para desenvolvimento de periodontite; Saúde + N (n=10): os mesmos animais tiveram o 1º molar inferior contralateral com saúde periodontal coletados (S + N); P + Propilenoglicol (Pgl) (n=10): os animais receberam injeções intramusculares de propilenoglicol (0,2ml/Kg), seguindo-se o protocolo de aplicação do veículo e de indução da P semelhante à P + N; S + Pgl (n=10): os mesmos animais tiveram o 1º molar inferior contralateral com saúde periodontal coletados (S + Pgl); P (n=10): os animais receberam inserção unilateral de fio de algodão em um 1º molar inferior aleatoriamente escolhido; S (n=10):os dentes contralaterais com saúde foram coletados. Os animais foram sacrificados após 30 dias. Pôde-se observar que P + N (1,247 ± 0,291 mm2) teve uma reabsorção óssea significativamente maior quando comparado à P + Pgl (0,979 ± 0,167mm2) (P< 0,05) e não foram observadas diferenças significativas quanto à reabsorção óssea de P + N e P + Pgl quando comparados à P (P> 0,05). S + N (0,42 ± 0,07mm2) apresentou espessura do ligamento periodontal significativamente maior quando comparado a S (0,32 ± 0,07mm2) (P< 0,05) e não foram observadas diferenças quando comparado a S + Pgl (0,39 ± 0,15mm2) (P> 0,05). Pôde-se concluir que o decanoato de nandrolona teve impacto negativo no ligamento periodontal, aumentando sua espessura em saúde e a área de reabsorção óssea promovida pela periodontite experimental.

Ação da Indometacina no biofilme de ratos

Sandy Eduarda Pereira Sousa[1], Gustavo Pereira Tavares[1], Natália Pereira Paulino[1], Wagner José Sousa Carvalh[1],Mirella Lindoso Gomes Campos[1] (000-0002-9516-6526)

[1] Centro de Ciências da Saúde, Centro Universitário Sagrado Coração, Bauru, São Paulo, Brasil

As doenças periodontais são desordens multifatoriais que têm início devido a presença de biofilme bacteriano específico. Sua expressão e severidade são devidas à interação do biofilme com fatores genéticos, ambientais e adquiridos que modulam a resposta imunológica e inflamatória do indivíduo. O presente estudo objetivou a análise do desempenho da Indometacina, anti-inflamatório não esteroidal, no biofilme de ratos, em um modelo de periodontite experimental. Dessa forma, 20 ratos foram divididos de forma aleatória em 2 grupos: grupo água destilada (N=10); grupo Indometacina (N=10). Foram administrados diariamente a Indometacina (5mg/kg Indometacina) ou água destilada (2mL) nos animais, durante 7 dias, através do processo de gavagem. As ligaduras inseridas ao redor dos dentes dos roedores foram removidas para a realização da coleta dos dados, o biofilme nelas encontrado foi dispersado, diluído a 10-6 e semeado em placas que foram cultivadas, durante 4 dias, em ambiente anaeróbico. Foi realizada contagem manual de unidades formadoras de colônias (UFC) e, estimou-se o número total de UFC de cada grupo e o número de UFC grandes, o qual indica melhores espécies anaeróbias estritas. O número total de UFC foi significativamente menor no grupo Indometacina, ao realizar a comparação com o grupo água (p=0,0008). O número UFC grandes no grupo Indometacina foi significativamente maior quando comparado ao grupo água (p=0,028). Assim, pôde-se concluir que a Indometacina aumenta a quantidade de UFC anaeróbias do biofilme periodontal, porém reduz o número de UFC totais, mostrando ação distinta em bactérias do biolfilme.

37º COB

CONGRESSO ODONTOLÓGICO DE BAURU

PROFª DRª LINDA WANG

15 A 18 DE MAIO DE 2024

Periodontia e Implantodontia

APRESENTAÇÃO PAINEL - GRADUAÇÃO
CASO CLÍNICO/PROJETO DE EXTENSÃO/REVISÃO DE LITERATURA

Alterações periodontais em pacientes mulheres nos diferentes ciclos de vida: uma revisão de literatura

Maria Eduarda Evangelista Santos[1] (0009-0001-8606-8684), Vitor de Toledo Stuani[2] (0001-5290-7614), Gustavo Gonçalves do Prado Manfredi[2] (0000-0001-9623-9769), Matheus Völz Cardoso[3] (0000-0002-7609-8003), Ísis De Fátima Balderrama[4] (0000-0002-8606-9054), Rafael Ferreira[1] (0000-0001-5879-2782)

[1] Faculdade de Odontologia, Universidade Federal de Mato Grosso do Sul, Campo Grande, Mato Grosso do Sul, Brasil
[2] Faculdade de Odontologia de Bauru, Universidade de São Paulo, Bauru, São Paulo, Brasil
[3] Faculdade de Odontologia do centro Universitário Fametro, Manaus, Amazonas, Brasil
[4] Faculdade de Odontologia de Araraquara, Universidade Estadual Paulista, Araraquara, São Paulo, Brasil

O processo de etiopatogenia das doenças periodontais (DP) são influenciadas por aspectos locais e sistêmicos, por exemplo, a partir da influência dos níveis dos hormônios sexuais, diferentes ciclos de vida (como puberdade, gestação e menopausa) ou uso de determinados medicamentos, como os contraceptivos (CP) (orais ou injetáveis). O objetivo deste trabalho é realizar uma revisão narrativa da literatura para verificar as evidências quanto à influência dos níveis dos hormônios sexuais femininos e/ou dos CP sobre a progressão e evolução das DP. Para esta revisão, foi realizada uma busca por artigos nas bases de dados PubMed, Lilacs e Science Direct, não havendo restrição de modelo experimental do estudo ou tempo de publicação. Foram utilizados os descritores: “gingivitis”, “periodontitis”, “hormones”, “estrogens”, “progesterone”, “periodontal disease”, “menstrual cycle”, “menopause”, “pregnancy”, “endometriosis” e “contraceptive agentes” com operadores Booleanos “AND” e “OR”. Os distúrbios inflamatórios (como gerados pela DP e/ou alterações hormonais) estão relacionados com uma resposta imunológica alterada e podem apresentar sinergismo e contribuição no desenvolvimento e evolução dessas patologias. Altas concentrações nos tecidos gengivais, saliva ou no fluido crevicular dos hormônios estrógeno e progesterona afetam a condição periodontal a partir de alterações da resposta inflamatória, microbiota, vascularização e produção de citocinas pró-inflamatória. As alterações hormonais durante alguns ciclos de vida, como gestação ou menopausa, uso de CP, ou a presença de endometriose, podem intensificar a inflamação gengival pré-existente e agravar a DP. Portanto, as evidências elencadas a partir deste levantamento sugerem uma provável associação entre nível hormonal e/ou uso de CP com aspectos clínicos relacionados com a DP, porém, mais estudos clínicos são necessários para melhor compreensão do processo de saúde-doença e sinergismo entre tais alterações.

Aplicação de cimento à base de polimetilmetacrilato para correção do sorriso gengival: uma revisão de literatura

Henrique Santos de Almeida[1] (0009-0001-5716-2647), Isabella Machado da Costa[1], Carmen Regina Coldebella[1] (0009-0009-8723-6780), Túlio Marcos Kalife Coelho[1], Rafael Ferreira[1] (0000-0001-5879-2782), Allan Augusto Kalife Coelho[1]

[1] Faculdade de Odontologia da Universidade Federal de Mato Grosso do Sul, Campo Grande, Mato Grosso do Sul, Brasil.

O cimento ósseo à base de polimetilmetacrilato (PMMA) é um material aloplástico que serve como preenchedor ósseo e pode ser uma alternativa para correção de sorriso gengival (SG). O objetivo desse trabalho é realizar um levantamento bibliográfico para verificar a eficácia do cimento de PMMA para correção de SG. Foram realizadas buscas eletrônicas nas bases de dados PubMed e Lilacs com os seguintes descritores: 'polimetilmetacrilato', 'sorriso' e 'periodontia' com o conector 'AND'. Foram encontrados 523 artigos e selecionados 6 estudos clínicos que atenderam aos critérios de inclusão. Identificar e compreender os fatores etiológicos, seja isoladamente ou em associação, que contribuem para o SG é crucial para determinar um plano de tratamento adequado e alcançar resultados clínicos satisfatórios posteriormente. O uso de cimento à base de PMMA tem importante aplicabilidade em casos quando há SG e a hipermobilidade do músculo elevador do lábio associada à uma depressão óssea subnasal acentuada. Atualmente, abordagens minimamente invasivas, como pela técnica VISTA e utilização de impressão em 3D, podem contribuir e favorecer resoluções clínicas. Pôde-se concluir que o uso do cimento à base de PMMA em área de depressão subnasal resultou em benefícios clínicos, diminuindo a exposição gengival excessiva, aumentando a exposição do lábio, eliminando a dobra subnasal da pele e melhorando a estética do sorriso com ausência de efeitos colaterais.

Gengivoplastia para correção de hiperplasia gengival

Thayna Kathllen da Silva[1], Elizandra Paccola Moretto de Almeida[1,2], Camila Slompo[1].

[1] Departamento de Ciências Biológicas, Faculdade de Odontologia de Bauru, Universidade de São Paulo, Bauru, São Paulo, Brasil
[2] Instituto Mondelli de Odontologia, Bauru, São Paulo, Brasil

A gengivoplastia é uma cirurgia periodontal cuja indicação é a correção de hiperplasias gengivais. Durante o procedimento, o cirurgião remove o tecido gengival em excesso e recupera a arquitetura gengival alterada, melhorando a aparência e tornando seu contorno mais fisiológico, recuperando as distâncias biológicas normais e facilitando a higienização da região, beneficiando assim a saúde bucal e a autoestima do paciente. O paciente E.P.C, com 16 anos de idade e do gênero masculino, sem problemas de saúde e sem fazer uso de medicações, nos procurou com a queixa de excesso gengival nos arcos superior e inferior. Ao exame clínico e sondagem periodontal, notamos a presença de hiperplasia gengival generalizada, provavelmente associada ao uso prolongado de aparelho ortodôntico. Foi realizada gengivoplastia convencional no arco superior e, após 15 dias, no arco inferior. As hiperplasias gengivais são muito comuns em casos de uso prolongado de aparelhos ortodônticos, especialmente em pacientes com periodonto espesso, como é o caso desse paciente. Tal alteração prejudica a saúde bucal do paciente, bem como sua autoestima, prejudicando até sua vida social. A gengivoplastia é uma técnica muito consolidada e eficaz para o tratamento das hiperplasias, sendo assim a principal técnica de escolha nesses casos. Por isso, quando bem indicada, é uma técnica viável, segura, de rápida execução e resolução para os casos de hiperplasia gengival.

Tratamento de sorriso gengival com aumento de coroa clínica esté tico pó s tratamento ortodôntico: relato de caso

Yasmin Rosalin Francelino Moreira[1] (0009-0003-7727-5424), Anna Clara Gurgel Gomes[1] (0000-0002-9990-3589), Lucas José de Azevedo Silva[1] (0000-0002-6636- 8022), Raphaelle Santos Monteiro[1] (0000-0003-1723-1756), Adriana Campos Passanezi Santana[1] (0000-0001-5640-9292), Mariana Ragghianti Zangrando[1] (0000- 0003-0286-7575).

[1] Departamento de Prótese e Periodontia, Faculdade de Odontologia de Bauru, Universidade de São Paulo, Bauru, São Paulo, Brasil.

A exposição gengival excessiva, ou sorriso gengival e um problema estetico periodontal que afeta muitos pacientes. Um sorriso com exposição completa dos dentes superiores anteriores e cerca de 1mm de tecido gengival vestibular e considerado como esteticamente agradavel, exposição de 2 a 3mm, esteticamente desagradavel e exposição gengival acima de 3mm e em geral considerada como pouco atraente. O objetivo deste estudo foi relatar os resultados de 60 dias de acompanhamento de caso clinico de uma paciente que foi submetida a aumento de coroa clinica estetico para correção de exposição gengival excessiva, apos finalização de tratamento ortodôntico. A avaliação do sorriso e diagnostico foi realizado por fotografias intra e extra-orais, exame clinico periodontal e tomografia computadorizada de feixe cônico utilizando afastamento labial. A paciente foi diagnosticada com Erupção passiva alterada classe I (EPA-I) para os dentes 12, 11, 21 e 23, e erupção passiva alterada classe I com erupç ao ativa alterada (EPA-I-EAA) para os dentes 13 e 22. A tecnica de aumento de coroa clinica estetico (ACCE) foi adotada com o intuito de remover tecido gengival excessivo, restabelecer as dimensoes dos tecidos supre-crestais e refinar volume de tecido osseo vestibular. Apos remoção da sutura, a paciente exibiu boa cicatrização e saude gengival. Em acompanhamento de 2 meses pos cirurgia, observou-se a cicatrização das papilas, manutenção da saude gengival, melhora estetica significativa na harmonia do sorriso e satisfação da paciente. Podemos concluir que houve êxito nos objetivos da presente abordagem cirurgica, com cicatrização exitosa dos tecidos e a satisfaç ao da paciente, com equilibrio das margens gengivais e diminuição da exposição gengival a um nivel considerado esteticamente agradavel. Contudo, o sucesso em relação a estabilidade do tratamento so podera ser avaliado em acompanhamentos a longo prazo.

Harmonia entre estética branca e vermelha: associação entre Periodontia e Prótese

Isabella Gonçalves Zupiroli[1], Valdey Suedam[1] (0009-0001-8436-3057), Thiago Amadei Pegoraro[1] (0000-0003-2867-1239), Joel Ferreira Santiago Junior[1] (0000-0003-1735- 2224), Lucas Hideki Suzaki Ikeshoji[1] (0009-0009-9786-9194), Elcia Maria Varize Silveira[1] (0000-0002-4730-0583)

[1] Centro Universitário Sagrado Coração, Bauru, SP, Brasil.

O presente estudo foi elaborado com o intuito de destacar a importância da abordagem multidisciplinar durante uma reabilitação oral, com enfoque nas áreas de Periodontia e Prótese, buscando a harmonia do sorriso e a integração entre os diversos componentes responsáveis por uma estética agradável. A reabilitação oral é responsável por restaurar os dentes, recolocar os que faltam e recuperar estética e função. Pensando nisso, o plano de tratamento foi direcionado buscando funcionalidade e beleza, a partir da harmonia entre a estética branca e estética vermelha, ou seja, dentes e gengivas. O plano de intervenção periodontal guiou-se a partir da avaliação extraoral, labial, periodontal e dental. Elementos como as proporções faciais, espessura do lábio, tonicidade da musculatura do terço inferior da face e as relações dento-gengivais foram levados em consideração. No caso apresentado, o paciente possuía contornos gengivais irregulares e coroas clínicas pequenas, com isso, tomando como base a avaliação periodontal, foi decidido a necessidade de realizar uma gengivectomia juntamente com gengivoplastia nos elementos 13 ao 23, após terapia periodontal básica e enceramento diagnóstico para confecção de um guia cirúrgico. Enquanto a área protética forneceu a finalização do tratamento adequando os elementos dentários ao periodonto, a partir da instalação de facetas de Dissilicato de Lítio, tendo em vista que uma das queixas do paciente também era em relação a coloração acinzentada do substrato dentário. Dessa forma, uma reabilitação completa, requer a harmonia do sorriso entre a estética branca e vermelha, assim, devolvendo saúde e bem-estar ao paciente.

Influência da periodontite na carcinogênese dos tumores de mama e ovário: uma revisão de literatura

Rebeca Nass Durks[1] (0009-0000-2110-6734), Natália de Paula Souza[1] (0009-0009-7689-4040), Vitor de Toledo Stuani[2] (0001-5290-7614), Gustavo Gonçalves do Prado Manfredi[2] (0000-0001-9623-9769), Gabriela Moura Chicrala[1] (0000-0001-6628-3048), Rafael Ferreira[1] (0000-0001-5879-2782)

[1] Faculdade de Odontologia, Universidade Federal de Mato Grosso do Sul, Campo Grande, Mato Grosso do Sul, Brasil
[2] Faculdade de Odontologia de Bauru, Universidade de São Paulo, Bauru, São Paulo, Brasil

O câncer (CA) é uma neoplasia que se desenvolve por meio de mutações que acontecem no DNA e há diversos fatores que influenciam o desenvolvimento desta condição e atualmente discutisse sobre a provável contribuição da periodontite (PE). O objetivo deste trabalho é realizar uma revisão de literatura abordando a influência da PE no desenvolvimento do CA de mama e ovário. O levantamento bibliográfico foi realizado na base de dados PubMed utilizando os descritores “Periodontitis” e “Cancer” com “and” como operador booleano e considerando os artigos publicados nos últimos 10 anos. Dos 3.384 artigos encontrados, 10 estudos foram incluídos nesta revisão. A plausibilidade biológica correspondente da possível influência da PE no desenvolvimento do CA tem como principais mecanismos a disseminação de periodontopatógenos para outros órgãos (principalmente pela *Porphyromonas gingivalis e Fusobacterium nucleatum),* alterações epigenéticas, hábitos deletérios (como tabagismo e etilismo) e indução de inflamação e alterações imunológicas sistêmicas. Os estudos sugerem que o histórico de PE está associado a um risco aumentado de CA de mama e de outros tipos (esôfago, pulmão, vesícula biliar e melanoma) em mulheres no período pós-menopausa, porém, sem contribuição no desenvolvimento de CA de ovário. Entretanto, os resultados devem ser analisados com cautela devido ao viés presente nos estudos como pela coleta de dados autorreferidos de PE, desenho dos estudos, além da grande heterogeneidade nos fatores etiológicos dos CAs. Mais estudos são necessários para verificar se a PE se comporta como um indicador/fator de risco ou se está relacionada como causalidade no desenvolvimento de CA. Diante das atuais evidências, conclui-se que a PE leva a alterações sistêmicas e essas poderiam influenciar o desenvolvimento de CA de mama. Entretanto, são necessárias mais pesquisas para melhor compreensão dos mecanismos envolvidos nesta relação.

O distúrbio periodontal como agravante para a doença de Alzheimer: uma revisão de literatura

Isabela Gonzalez Andrioni[1], Gabrielle de Almeida Rodrigues[1], Fábio José Reis[1]

[1] Centro Universitário Sudoeste Paulista, Avaré, São Paulo, Brasil

A doença periodontal, considerada crônica, é caracterizada pelo desenvolvimento da inflamação nos tecidos supracrestais e periodonto de sustentação, por meio de ações da placa bacteriana – atrelada também ao consumo de alimentos, seguidos de uma constante conduta higiênica insuficiente -, causando danos aos tecidos de proteção e suporte dos dentes. Quando não tratados adequadamente, podem levar à perda dentária, comprometendo a estética e a função do sistema estomatognático. Já a doença de Alzheimer – frequentemente associada a pré-disposição genética e à idade – apresenta uma complexidade ainda não totalmente elucidada, porém tem como característica principal o processo inflamatório, e como sintomas mais apontados o comprometimento cognitivo e neuropsiquiátrico progressivos, podendo levar à incapacitação do indivíduo. Tendo isso como base, estudos afirmam que processos inflamatórios em outras partes do corpo podem desempenhar um papel significativo no aumento da inflamação em neurônios do S.N.C., o que contribui para a progressão da degeneração. De acordo com pesquisas, a associação entre periodontite e doença de Alzheimer pode ser estabelecida através da hipótese da cascata amiloide e/ou da hipótese inflamatória. Logo, essa revisão tem como objetivo demonstrar que a associação dessas duas patologias, a partir da hipótese inflamatória, pode ter um papel fundamental no agravamento da doença de Alzheimer. Ou seja, as citocinas pró-inflamatórias, advindas da periodontite, entram na circulação sistêmica e podem atravessar a barreira hematoencefálica, induzindo maiores danos neuronais nos tecidos cerebrais desses pacientes. Em adição, a maior prevalência de Doença Periodontal em idosos com Doença de Alzheimer, pode ser explicada por uma maior dificuldade de higienização oral, levando à maiores índices periodontais.

Perspectivas da abordagem imunomoduladora como adjuvante no tratamento da periodontite

Vinicius Curti Morselli Araujo[1], Amanda Gonçalves Viega Taroco[1], Amanda Carolina Saraiva[1], Renato Gonçalves da Silveira[1], William Eduardo Pirola[2], Thais Uenoyama Dezem[1]

[1] Centro Universitário de Rio Preto, São José do Rio Preto, São Paulo, Brasil
[2] Centro Universitário de Goiatuba, Goiatuba, Goiás, Brasil

A periodontite tem seu início a partir do fator microbiano, no entanto, é indispensável a ocorrência dos mecanismos imunológicos para progressão da doença. Dessa forma, uma vez que a imunidade é fundamental para a ocorrência da patologia, abordagens terapêuticas destinadas à regulação da resposta imune do hospedeiro, tornam-se essenciais para potencializar a terapia periodontal convencional. O presente trabalho, mediante uma revisão de literatura integrativa, pretendeu investigar as perspectivas da abordagem imunoterapêutica no tratamento da periodontite. A partir dessa concepção, a revisão expôs que os imunomoduladores se mostraram bastante promissores para impedir a progressão da doença. Dentre eles, destacaram-se :(1)O resveratrol, que detém efeito antioxidante, ocasionou menor reabsorção óssea alveolar e redução dos níveis de citocinas pró inflamatórias; (2)As proantocianidinas, apresentaram fortes propriedades antibacterianas, anti-inflamatórias e de proteção do tecido gengival contra patógenos; (3)astragalosídeo IV, atuou na regulação e diferenciação das células T, reduzindo a inflamação e a perda óssea;(4)O calcitriol, foi capaz de regular a diferenciação das células T auxiliares, inibindo a produção de citocinas pelas células Th1, diminuindo a inflamação local, ao mesmo tempo que promove seletivamente as citocinas Th2, resultando na reparação do tecido periodontal. Além disso, a curcumina também exerceu efeitos antibacterianos e antioxidantes. A imunoterapia demonstrou resultados eficazes em modelos animais, principalmente devido à capacidade de retardar o avanço das doenças periodontais. No entanto, tais resultados não podem ser extrapolados para humanos sem evidências cientificas de maior confiabilidade. Portanto, pesquisas futuras são essenciais, não só para compreender os efeitos a longo prazo, mas também para garantir que essa abordagem terapêutica respeite o princípio de não causar dano, permitindo assim, sua eficácia na prática clínica.

Tunelização com avanço coronal e enxerto conjuntivo associado ao Emdogain® para recobrimento radicular: Relato de caso

Laura Maffini Heller[1] (0009-0007-3046-274X), Fernanda Angelio da Costa Deller[1] (0000-0002-6640-2630), Roberto Masayuki Hayacibara[1] (0000-0002-7676-7238)

[1] Universidade Estadual de Maringá, Maringá, PR, Brasil.

Existem diversas técnicas cirúrgicas para o tratamento de recessões gengivais, as quais devem ser consideradas caso a caso. Estudos apontam benefícios significativos na associação de proteínas derivadas da matriz do esmalte além do enxerto conjuntivo para melhorar o resultado biológico do recobrimento. O presente trabalho relata um caso clínico de recobrimento radicular através da tunelização com avanço coronal associado a enxerto conjuntivo subepitelial e Emdogain®. A paciente, 40 anos, procurou a clínica odontológica queixando-se de recessões gengivais. Na anamnese, foi relatado histórico de tratamento ortodôntico e trauma na escovação. Ao exame clínico observou-se recessões generalizadas tipo I e II de Cairo. A paciente foi orientada quanto ao hábito traumático e após a cessação do hábito foi indicado o recobrimento radicular da região ântero-inferior. Na terapia cirúrgica, realizou-se incisões intrassulculares sem descolamento da papila e liberação total das fibras apicais. O sítio receptor foi preparado com a adição de PrefGel® e Emdogain®. Em seguida, o enxerto de tecido conjuntivo subepitelial retirado do palato foi tunelizado e suturado e o retalho foi reposicionado coronalmente através da estabilização de resinas no ponto de contato que serviu como apoio. A paciente recebeu orientações do pós-operatório e segue em acompanhamento. A literatura demonstra que a associação das técnicas abordadas é altamente eficaz na obtenção do recobrimento radicular, alterando o fenótipo gengival, melhorando a estética e mantendo a estabilidade da margem gengival a longo prazo. O diagnóstico correto, orientações e acompanhamento profissional adequado são indispensáveis para o sucesso do tratamento que deve ser planejado de forma individualizada. Dessa maneira, concluímos que a terapia de escolha apresentada foi uma opção viável e eficaz para o recobrimento de recessões gengivais múltiplas em região ântero-inferior, solucionando a queixa da paciente.

37º COB

CONGRESSO ODONTOLÓGICO DE BAURU

PROFª DRª LINDA WANG

15 A 18 DE MAIO DE 2024

Periodontia e Implantodontia

APRESENTAÇÃO ORAL - PÓS-GRADUAÇÃO
PESQUISA/REVISÃO SISTEMÁTICA

Análise da estabilidade de torque de pilares de zircônia fresados em CAD/CAM

Maria Natally Belchior Fontenele[1] (0009-0006-1677-749X), Renata Cristina Silveira Rodrigues Ferracioli[1] (0000-0003-4140-4143), Rodrigo Tiossi[2] (0000-0001-5781- 9760)

[1] Departamento de Prótese e Materiais Dentários, Faculdade de Odontologia de Ribeirão Preto, Universidade de São Paulo, Ribeirão Preto, São Paulo, Brasil
[2] Universidade Estadual de Londrina, Londrina, Paraná, Brasil

Implantes de duas peças (implante-pilar) têm sido bastante utilizados na Odontologia. Pilares de Zircônia são preferíveis pela sua capacidade estética e biocompatibilidade. Contudo, é provável que este material possa danificar o corpo do implante. Além disso, a perda de torque do parafuso do pilar é um dos maiores problemas na reabilitação oral com implantes. Este estudo *in vitro* teve como objetivo analisar a perda de torque em implantes de conexão cone Morse com pilares de zircônia com base de titânio suportando coroas de zircônia após ensaio termomecânico. Foram utilizados 21 corpos de prova com o conjunto implante/pilar/coroa com torque de 32 Ncm. As amostras foram divididas em 3 grupos (n=7): G1 (grupo controle), G2 (ciclagem termomecânica) e G3 (ciclagem termomecânica com deslizamento). Foram realizados 1.000.000 de ciclos, com frequência de 2 Hz e carga de 100 N, com ciclos térmicos simultaneamente de 5° a -55°. Após a ciclagem, foi medido os valores de destorque. A adaptação dos componentes foi analisada qualitativamente com uso de microscopia eletrônica de varredura (MEV). Houve perda de torque para todas as amostras em todos os grupos. Para análise estatística, foi utilizado teste de Shapiro-Wilk e teste de Levene. Não houve diferença significativa entre os grupos após a ciclagem termomecânica (p=0,994). Nas análises em MEV, todos os grupos avaliados exibiram adaptação na região de conexão entre o pilar e o implante. No entanto, a amostra 5 do G2 e a amostra 1 do G3 revelaram uma significativa desadaptação na interface entre o parafuso e o TiBase. Considerando as limitações deste estudo, observa-se que a ciclagem termomecânica pode diminuir o valor de destorque, devido aos micromovimentos gerados e afrouxamento do parafuso. No entanto, uma perda significativa de torque também foi detectada mesmo na ausência de ciclagem.

Fomento: CAPES

Blue®m associado à fotodinâmica como prevenção para a osteonecrose dos maxilares induzida por medicamentos

João Paulo Soares Franciscon[1] (0000-0002-1127-5750), Tiago Esgalha da Rocha[2] (0000-0002-8228-3643), Gabriele Oliveira Amaral[1] (0000-0002-4852-8678), Valdir Gouveia Garcia[4] (0000-0002-6715-8334), Letícia Helena Theodoro[4] (0000-0003-3026-8369), Edilson Ervolino[3] (0000-0003-4859-0583)

[1] Centro Universitário de Santa Fé do Sul, Santa Fé do Sul, São Paulo, Brasil
[2] Departamento de Diagnóstico e Cirurgia, Faculdade de Odontologia de Araçatuba, Araçatuba, São Paulo, Brasil
[3] Departamento de Ciências Básicas, Faculdade de Odontologia de Araçatuba, Araçatuba, São Paulo, Brasil

O tratamento da osteonecrose dos maxilares induzida por medicamentos (ONMM) é complexo, pode ser falho e gerar sequelas. Por isso, estratégias que visam sua prevenção são as ideais. A terapia fotodinâmica (TFD) tem se mostrado efetiva na prevenção da ONMM. Na busca por potencializá-la, o presente estudo associou o uso local de gel Blue®M com TFD. O objetivo foi avaliar o efeito do gel Blue®M associado à TFD sobre o processo de reparo alveolar em ratas senescentes tratadas com zoledronato e analisar sua efetividade na prevenção da ONMM. Vinte e oito ratas senescentes foram divididas nos grupos: NTL, GOA, TFD, GOA+TFD. No dia 0 foi instalada uma ligadura ao redor do primeiro molar inferior para indução da periodontite experimental. Do dia 1 ao dia 50 as ratas receberam, a cada 3 dias, 0,45 ml de zoledronato (100 µg/Kg). Após 3 semanas efetuou-se a extração do primeiro molar inferior. No grupo NTL não realizou-se tratamento. No grupo GOA e no grupo TFD, os alvéolos foram submetidos a três sessões de aplicação local do gel Blue®M e TFD. No grupo GOA+TFD os alvéolos foram submetidos a três sessões de ambas terapias. Os tratamentos foram efetuados aos 0, 2 e 4 pós operatórios. As eutanásias foram realizadas aos 28 dias pós exodontia. As hemimandíbulas foram processadas e realizadas: análise clínica, histológica, porcentagem de tecido ósseo neoformado (TONF), tecido ósseo não vital (TONV) e análise imunoistoquímica para BMP2/4 e OCN. O grupo NTL apresentou grande comprometimento do processo de reparação tecidual. Os grupos TFD e GOA+TFD apresentaram um processo de reparação tecidual favorável do sítio de extração dental. No grupo NTL a porcentagem de TONF foi menor, enquanto que, a porcentagem de TONV foi maior, que nos demais grupos. No grupo GOA+TFA a porcentagem de TONF foi maior que no grupo TFD. GOA+PDT apresentou o maior padrão de imunomarcação para BMP2/4 e para OCN. GOA associada com PDT se mostrou a terapia mais efetiva na prevenção da ONMM.

Efeito da funcionalização do Bio-Oss® com genisteína no reparo peri-implantar: estudo em ratas ovariectomizadas

Nathália Dantas Duarte[1] (0000-0002-5207-6360), Marcelly Braga Gomes[1] (0009-0006- 8443-4739), Paulo Noronha Lisboa-Filho[2] (0000-0002-7734-4069), Roberta Okamoto[1] (0000-0002-67736966)

[1] Departamento de Ciências Básicas, Faculdade de Odontologia de Araçatuba, Universidade Estadual Paulista, Araçatuba, São Paulo, Brasil
[2] Departamento de Física e Meteorologia, Faculdade de Ciências, Universidade Estadual Paulista, Bauru, São Paulo, Brasil

O Bio-Oss® é um substituto ósseo heterógeno de origem bovina, considerado “padrão ouro” por ser o mais utilizado mundialmente. Apesar do Bio-Oss® ser um excelente osteocondutor, a busca por um substituto ósseo com propriedades biológicas ideais ainda persiste como um desafio na Implantodontia, principalmente em casos de pacientes com osteoporose, devido a má qualidade óssea, no qual torna o prognóstico menos favorável. Uma estratégia é a funcionalização com biomoléculas, agregando propriedades biológicas para aprimorar as propriedades osteocondutoras. A genisteína é um fitoestrógeno e isoflavona que otimiza a diferenciação celular em osteoblastos e atua na via do óxido nítrico, favorecendo a nutrição celular e o reparo ósseo. O objetivo deste estudo é avaliar o desempenho local da genisteína incorporada ao Bio-Oss®, através da sonoquímica, no processo de reparo ósseo em defeitos peri-implantares em ratas ovariectomizadas. Para tal, 30 ratas foram divididas aleatoriamente em 3 grupos: CLOT (controle negativo); BON (Bio-Oss® in natura no defeito peri-implantar); BO+GEN (Bio-Oss® funcionalizado com genisteína no defeito peri-implantar). Foi realizada a ovariectomia para retirada bilateral dos ovários a fim de cessar a síntese de estrógeno. Posteriormente, foi feito a cirurgia de confecção dos defeitos peri-implantares e instalação dos implantes na tíbia dos animais, bilateralmente. A eutanásia ocorreu 28 dias pós-operatório e foi realizado análise biomecânica (contra-torque) e, microtomográfica (Micro-CT) para avaliar os parâmetros BV/TV, Tb.Th e Tb.N. Os dados foram analisados por ANOVA two way e Tukey ($p<0,05$). O maior valor do torque de remoção em N.cm foi no grupo BO+GEN. Para BV/TV, Tb.Th e Tb.N o melhor desempenho foi para BO+GEN, em comparação com CLOT e BON. Conclui-se que o Bio-Oss® funcionalizado com genisteína otimiza o processo de reparo ósseo periimplantar em ratas ovariectomizadas.

Fomento: FAPESP (2022/07158-8)

37º COB

CONGRESSO ODONTOLÓGICO DE BAURU

PROFª DRª LINDA WANG

15 A 18 DE MAIO DE 2024

Periodontia e Implantodontia

APRESENTAÇÃO ORAL - PÓS-GRADUAÇÃO
CASO CLÍNICO/PROJETO DE ESTENSÃO/REVISÃO DE LITERATURA

Implante em área estética com provisionalização imediata associado a enxerto de tecido conjuntivo

Matheus Ferreira Janjulio[1] (0009-0006-8666-1126), Daniele Morais Dias[1] (0000-0002- 5827-2442), Renan Leonardi de Oliveira Rigotti[1] (0000-0003-2474-3952), Etiene Faria Aguiar[1] (0009-0001-3165-7051), Sofia Garibaldi Otavio[1], Rodrigo Galo[1] (0000-0002- 9195-7689)

[1] Departamento de Materiais Dentários e Prótese, Faculdade de Odontologia de Ribeirão Preto, Universidade de São Paulo

Este relato de caso descreve um tratamento reabilitador para fraturas horizontais complexas através do uso de implante dentário imediato com técnica de exodontia minimamente invasiva e provisionalização imediata. O objetivo deste relato de caso é apresentar um tratamento eficiente, seguro e previsível para perdas dentárias na área estética. O paciente, um homem de 32 anos sem histórico de tabagismo ou alcoolismo, apresentou-se com uma fratura horizontal no terço médio do elemento 21. Após uma avaliação clínica e tomográfica detalhada, optou-se pela instalação de um implante dentário Grand Morse Neodent Helix, seguido de enxerto de tecido conjuntivo subepitelial pela técnica de tunelização e preenchimento do gap com enxerto xenógeno Geistlich Bio-Oss® Small. Este procedimento não só permitiu a reabilitação estética e funcional do paciente, mas também promoveu conforto ao evitar cirurgias adicionais para reabertura do implante. A discussão enfatiza a eficácia da abordagem minimamente invasiva, que resultou em menor perda óssea alveolar e preservação dos tecidos, contribuindo para resultados estéticos de longo prazo. A técnica de tunelização, em conjunto com o uso de Bio-Oss®, provou ser eficaz no preenchimento do gap e na manutenção do volume tecidual. A provisionalização imediata com a coroa do próprio dente do paciente favoreceu a estética imediata e a adaptação dos tecidos circundantes. Conclui-se que a combinação dessas técnicas representa uma abordagem eficaz e segura para a reabilitação de dentes anteriores com fraturas horizontais complexas, oferecendo benefícios estéticos, funcionais, biológicos e psicológicos.

Do planejamento digital ao sucesso clínico: importância da tecnologia no planejamento e execução da reabilitação oral

Mariana Martins Guerreiro[1] (0009-0000-2364-9839), Marta Maria Alves Pereira[1] (0000-0001-6365-8852), Luiz Antônio Borelli Barros Filho[3] (0000-0002-4779-1140), Luiz Antônio Borelli Barros[2], Erica Dorigatti de Avila[1] (0000-0001-6681-1269)

[1] Departamento de Materiais Odontológicos e Prótese, Universidade Estadual Paulista, Faculdade de Odontologia, Araçatuba, São Paulo, Brasil
[2] Departamento de Odontologia Social, Universidade Estadual Paulista, Faculdade de Odontologia, Araraquara, São Paulo, Brasil
[3] Departamento de Cirurgia Oral, Faculdade de Odontologia, Universidade de Araraquara, Araraquara, Brasil

A tecnologia digital permite realizar um planejamento tridimensional da área a ser reabilitada através de um software de design com maior precisão. Particularmente, quando se trata de reabilitação estética, a preocupação com o resultado clínico instiga maior atenção não somente em relação a função e estética das próteses sobre os implantes, como também com a saúde e aparência do tecido peri-implantar. O objetivo desse trabalho é descrever e discutir a utilização da tecnologia digital no planejamento de um caso clínico de reabilitação com implante na região anterior de maxila onde foi adotada abordagens cirúrgicas visando a preservação da estética vermelha. O paciente compareceu à clínica odontológica com extensa perda de estrutura coronária dos dentes 11, 12, 21 e 22. Com auxílio da tomografia computadorizada da região e escaneamento foi possível adequar a posição e angulação desejadas dos implantes dentários (Neodent Helix GM) e confecção de um guia para a fase cirúrgica. A etapa cirúrgica foi realizada em dois tempos distintos com o mesmo guia cirúrgico com o objetivo de manter a qualidade das papilas interdentais entre os dentes a serem extraídos. Na primeira etapa extraiu-se os elementos 12 e 22 com consecutiva instalação dos implantes, e após 3 meses, realizou-se o mesmo procedimento nos dentes 11 e 21. Após o período de osseointegração, os pilares e as coroas provisórias foram instalados, e posteriormente, as coroas definitivas em dissilicato de lítio seguindo o fluxo digital. Com isso, foi observado um excelente resultado estético, com a manutenção das papilas interdentais e integração natural das restaurações com os tecidos moles circundantes. O paciente se encontra com a manutenção da estética vermelha e satisfação pessoal em relação ao sorriso natural com acompanhamento de quase 3 anos. O caso destaca o papel da tecnologia digital na previsibilidade do caso, pontuando o impacto durante o planejamento e execução dos procedimentos cirúrgicos e protéticos.

Terapia fotodinâmica antimicrobiana na peri-implantite: desafios na utilização dos fotossensibilizadores

Amanda Paino-Sant'Ana[1] (0000-0002-3356-414X), Marta Maria Alves Pereira[1] (0000- 0001-6365-8852), Daniela Moreira Cunha[1] (0009-0006-8651-1312), Letícia Helena Theodoro[2] (0000-0003-3026-8369), Wirley Gonçalves Assunção[1] (0000-0002-8903- 0737), Erica Dorigatti de Avila1[1] (0000-0001-6681-1269)

[1] Departamento de Materiais Odontológicos e Prótese, Universidade Estadual Paulista, Faculdade de Odontologia, Araçatuba, São Paulo, Brasil
[2] Departamento de Diagnóstico e Cirurgia, Universidade Estadual Paulista, Faculdade de Odontologia, Araçatuba, São Paulo, Brasil

A peri-implantite é uma doença inflamatória iniciada por um biofilme disbiótico ao redor de implantes osseointegrados. A progressão da doença ocasiona a perda do suporte ósseo alveolar com consequente perda do implante. Apesar da relevância, até o momento não há um protocolo clínico comprovadamente eficaz para tratar a periimplantite. Dentre as estratégias para conter o avanço da doença em associação com os procedimentos não-cirúrgicos, a terapia fotodinâmica antimicrobiana (aPDT) tem ganhado destaque. O mecanismo de ação da aPDT é baseado na combinação do fármaco fotossensibilizador (FS) no interior da bactéria, e da luz com comprimento de onda na presença de oxigênio. O consequente produto desta reação é a produção de espécies reativas tóxicas às células bacterianas. Nesta revisão, discutimos criticamente a relação entre as diferentes classes de FS e as diferentes classes de bactérias pontuando a necessidade da interação química entre ambos para o sucesso do procedimento. Considerando que os FSs precisam primeiro interagir com a membrana externa e parede celular das bactérias para capacitar sua penetração, ao mesmo tempo em que durante a progressão da doença ambas as classes Gram-positiva e Gramnegativa se mostram presentes, é necessário que o fármaco de escolha admita amplo espectro de ação com potencial interação com anaeróbios Gram-negativos. Dentre os FSs disponíveis, o butil azul de toluidina tem se destacado por admitir tais propriedades. Contudo, embora a literatura apresente resultados promissores, a capacidade antimicrobiana da aPDT ainda é questionada. Além disso, por se tratar de uma doença iniciada por um biofilme disbiótico com gêneros e classes de bactérias amplificados pelo estágio da doença, é requerido que os FSs apresentem grande espectro de ação. Em conclusão, os desafios que permeiam a escolha do FS ideal destacam a necessidade contínua de pesquisas e desenvolvimento de protocolos para maximizar a eficácia e segurança desta terapia.

Fomento: CAPES (001)

Reconstrução óssea de maxila atrófica e posterior reabilitação com implantes osseointegrados através de cirurgia guiada

Patricia Martins Bueno[1,2] (0000-0002-7148-8942), Beethoven Estevão Costa[2] (0000-0002- 4274-2833), Nataira Regina Momesso[2] (0000-0002-5537-2448), Carlos Nicolau Feitosa Albuquerque Lima Babadopulos[2] (0000-0002-4106-1542), Paulo Domingos Ribeiro Junior[2] (0000-0003-0956-2395).

[1] Hospital de Reabilitação de Anomalias Craniofaciais, Universidade de São Paulo, Bauru, São Paulo, Brasil
[2] Instituto Odontológico de Cirurgia e Prótese, Bauru, São Paulo, Brasil

O enxerto ósseo autógeno em bloco tem sido padrão ouro para a reconstrução de maxilas atróficas com a finalidade de instalação de implantes dentários. O objetivo deste trabalho é descrever um caso clínico no qual foi realizada uma reconstrução óssea de maxila com cirurgia para levantamento de seio maxilar bilateral e enxerto ósseo em bloco autógeno associado ao enxerto ósseo particulado de origem bovina da Geistlich Bio-Oss® e posterior reabilitação com implantes osseointegrados através de cirurgia guiada. Paciente do gênero masculino, 52 anos de idade, leucoderma, com ausência de elementos dentários em maxila, pneumatização do seio maxilar e severa reabsorção do rebordo alveolar, apresentou-se a clínica de Implantodontia do Instituto Odontológico de Cirurgia e Prótese em Bauru SP. Na avaliação dos exames tomográficos, verificou-se necessidade de enxerto ósseo para ganho de espessura maxilar. Pela extensão da perda óssea, optamos pela utilização de enxerto da própria crista do rebordo do paciente. O procedimento cirúrgico consistiu de exposição da área maxilar, modelação dos blocos autógenos fixados com parafusos de enxerto, associado ao enxerto ósseo particulado. O procedimento resultou em ganho ósseo em espessura, o que permitiu a instalação de seis implantes dentários Bone Level Tapered Straumann®, procedimento que ocorreu sem intercorrências, havendo torque suficiente de 50Ncm nos seis implantes. Foram colocados os cicatrizadores e aguardamos um período de 6 meses para a confecção da prótese implantossuportada. Este trabalho demonstrou a possibilidade do ganho de volume ósseo para a futura instalação de implantes em paciente com maxila atrófica, utilizando-se de enxerto em bloco, assim como, a aplicação da tecnologia digital nos planejamentos de implantes osseointegrados que propicia mais orientação para escolha e previsibilidade da terapia reabilitadora.

Recessão gengival em dentes anteroinferiores associados à contenção ortodôntica modificada: uma revisão de literatura

Paulo Henrique Daltin[1] (0009-0004-0624-2657), Mariana Schutzer Ragghianti Zangrando[1] (0000-0003-0286-7575), Luis Augusto Esper[2] (0000-0001-7599- 364X), Ana Lucia Pompeia Fraga de Almeida[1,2] (000-0003-2288-9624),

[1] Departamento de Periodontia, Faculdade de Odontologia de Bauru, Universidade de São Paulo, Bauru, São Paulo, Brasil
[2] Hospital de Reabilitação de Anomalias Craniofaciais, Universidade de São Paulo, Bauru, São Paulo, Brasil

A instalação de uma contenção ortodôntica é um procedimento de rotina após o uso de aparelho ortodôntico que tem por finalidade manter os dentes alinhados após a conclusão da movimentação dentária. O uso de contenção ortodôntica pode ser um fator associado a recessão gengival, que é a migração do tecido gengival no sentido apical, podendo haver exposição da superfície radicular, lesões cariosas e sensibilidade dentária. A recessão gengival pode estar associada a vários fatores, como acúmulo de placa bacteriana, fenótipo gengival, posicionamento da raiz dentária na tábua óssea e traumas locais. A contenção ortodôntica modificada é um tipo de contenção em que um fio é colocado na superfície lingual dos dentes anteriores inferiores, na tentativa de possibilitar o uso do fio dental. Este tipo de contenção ortodôntica pode causar força excessiva e movimentação dentária exercida pelo fio sobre os dentes associados a contenção. Em casos mais graves, pode ser necessário realizar um retratamento ortodôntico e tratamento cirúrgico periodontal associado a recessão gengival. O objetivo deste estudo é avaliar a prevalência da recessão gengival em dentes anteroinferiores associados a contenção ortodôntica modificada. Os resultados deste estudo não puderam ser conclusivos pela carência de artigos científicos sobre contenção fixa modificada, mas pôde concluir que a contenção fixa modificada favorece o acúmulo de placa e cálculo bacteriano, como também apresentou maior desconforto em sua utilização, portanto, este tema deve ser mais estudado para maiores conclusões.

Reabilitação estética de incisivos conoides: integração periodontal e protética em busca da harmonia do sorriso

Mariana Souza Calefi[1] (0000-0002-2064-2524), Rafael Sponchiado Cavallieri[1] (0000-0003-3975-6211), Manoela Medola Marun[1] (0000-0003-4019-0315), Ernesto Byron Benalcázar Jalkh[1] (0000-0002-7184-8485), Estevam Augusto Bonfante[1] (0000-0001-6867-8350), Mariana Schutzer Ragghianti Zangrando[1] (0000-0003-0286-7575)

[1] Departamento de Prótese e Periodontia, Faculdade de Odontologia de Bauru, Universidade de São Paulo, Bauru, São Paulo, Brasil

A crescente busca por sorrisos esteticamente harmônicos tem impulsionado a demanda por tratamentos que aprimorem tanto a cor quanto o formato dos dentes. Entre esses procedimentos, destaca-se a confecção de facetas para corrigir a anatomia de incisivos laterais superiores conóides, condição que exerce importante influência na autoestima do paciente. Assim, o objetivo deste trabalho é apresentar um relato de caso de uma paciente do sexo feminino que compareceu a clínica de Pós-Graduação da FOB USP com queixa do tamanho e coloração dos elementos 12 e 22. Durante o exame clínico constatou-se presença de restauração insatisfatória em resina composta nos elementos conóides 12 e 22, além disso, a necessidade de aumento de coroa clínica estética para equilíbrio entre largura e altura dos dentes. Fotografias, tomografia e escaneamento digital iniciais foram realizados para planejamento do caso. O tratamento proposto foi a cirurgia de aumento de coroa clínica estética do 13 ao 23, seguida por remoção e substituição das restaurações e após completa cicatrização, início do clareamento caseiro. Ao final do clareamento, foi realizado preparo para facetas nos dentes 12 e 22, seguido da seleção de cor e escaneamento dos preparos para envio ao laboratório. As peças foram confeccionadas em dissilicato de lítio, e após prova seca e úmida, foi realizado cimentação com cimento resinoso, ajuste oclusal e polimento. O planejamento minucioso torna-se essencial, para o sucesso de um tratamento que consiga atender e solucionar a queixa apresentada, buscando aliar harmonia do sorriso e satisfação estética do paciente. Diante deste caso, conclui-se que o tratamento com intervenções periodontais prévias, combinadas com a reabilitação protética minimamente invasiva, representam uma abordagem de sucesso para restabelecer a harmonia entre a estética branca e rosa, preservando estrutura dentária sadia e devolvendo autoestima para o paciente.

Planejamento digital em reabilitação de estética anterior: relato de caso

Mariana Martins Guerreiro[1] (0009-0000-2364-9839), Marta Maria Alves Pereira[1] (0000-0001-6365-8852), Luara Aline Pires[2] (0009-0006-0602-9877), Erica Dorigatti de Avila[1] (0000-0001-6681-1269), Luana Carla Pires Verzola[2] (0000-0002-7785-1693)

[1] Departamento de Materiais Odontológicos e Prótese, Universidade Estadual Paulista, Faculdade de Odontologia, Araçatuba, São Paulo, Brasil
[2] Centro Universitário Central Paulista, São Carlos, São Paulo, Brasil

O planejamento digital tem se destacado como uma ferramenta crucial na odontologia estética, proporcionando uma abordagem mais precisa na escolha do tratamento adequado para cada paciente e garantindo previsibilidade na reabilitação do sorriso. Este trabalho visa discutir a utilização das ferramentas digitais de um caso clinico com planejamento e reabilitação protética. A paciente procurou a clínica odontológica da UNICEP (São Carlos) com queixa relacionada ao tamanho dos dentes e ao escurecimento do dente 21. O exame clínico revelou presença de uma faceta em resina composta escurecida no dente 21 e sorriso gengival devido ao crescimento vertical excessivo da maxila e encurtamentos dos dentes, indicando a necessidade de cirurgia de aumento de coroa clínica. Inicialmente, as proporções ideais dentárias foram estabelecidas por meio de linhas faciais horizontais e verticais como referência, através do PowerPoint. Na sequência, as ferramentas fornecidas pelo método Digital Smile Design foram utilizadas para o planejamento digital. Com as medidas já planejadas foi possível concluir o enceramento diagnóstico. No dia da cirurgia, um mock-up em resina bisacrílica foi confeccionado pela técnica de guia de silicone, permitindo a definição do contorno gengival desejado. Utilizando as medidas finais das coroas clínicas, realizou-se um retalho e osteotomia, mantendo a margem óssea à 3 mm da margem gengival planejada. Após uma semana, foi realizado um reparo provisório na faceta em resina composta do dente 21 e o caso concluído após 6 meses, com a confecção final da faceta direta em resina composta. Este caso destaca a eficácia do planejamento digital para obtenção de resultados estéticos e funcionais, permitindo a definição de estratégias terapêuticas mais adequadas. Em conclusão, considerando as particularidades do caso em questão, o planejamento digital permitiu uma abordagem personalizada e previsível para o tratamento e destacou sua importância na abordagem multidisciplinar.

O impacto das proteções palatinas na morbidade pós operatória após cirurgia de enxerto gengival

Victor Hugo Del Salto Dos Santos[1] (0009-0007-1744-4571), Adriana Campos Passanezi Sant'Ana[1] (0000-0001-5640-9292), Carla Andreotti Damante[1] (0000- 0002- 6782-8596), Cybelle Assumpção Fontes[2], Sebastião Luiz Aguiar Greghi[1] (0000-0003- 2530-3705), Mariana Schutzer Ragghianti Zangrando[1] (0000-0003- 0286-7575)

[1] Departamento de Periodontia da Faculdade de Odontologia de Bauru, Universidade de São Paulo, Bauru, São Paulo, Brasil

[2] Faculdade de Odontologia de Bauru, Universidade de São Paulo, Bauru, São Paulo, Brasil

A migração apical da margem gengival em relação à junção cemento-esmalte é um fenômeno observado com frequência na prática clínica e requer abordagens terapêuticas adequadas para minimizar suas consequências. No contexto do tratamento da recessão gengival, a técnica de recobrimento radicular, especialmente através do Enxerto Gengival Livre (EGL), tem sido amplamente utilizada. No entanto, essa abordagem pode resultar em complicações pós-operatórias significativas, devido à ferida remanescente no palato, que demanda um período prolongado de cicatrização. Nesta revisão de literatura, foram analisados diversos métodos de proteção do palato, tanto físicos quanto biológicos, com o objetivo de avaliar seu impacto na redução das complicações pós-operatórias, com foco especial na dor relatada pelos pacientes. Os resultados destacaram que a combinação de proteções físicas e biológicas pode proporcionar benefícios significativos. Ao unir esses métodos, observou-se uma aceleração no processo de cicatrização, melhora na dor pós-operatória, na cor da ferida e na resposta aos fatores de crescimento. Portanto, com base nas conclusões da revisão, é recomendável o uso de proteções que combinem abordagens físicas e biológicas, em detrimento de proteções isoladas, a fim de melhorar os resultados pós-operatórios e a experiência do paciente no tratamento da recessão gengival. Essa abordagem integrada pode contribuir para uma recuperação mais rápida e eficaz, além de minimizar potenciais complicações associadas ao procedimento de recobrimento radicular.

Nível de conhecimento sobre saúde periodontal de estudantes da área da saúde. Um estudo transversal

Jackeline Eliana Aranda Rischmoller[1] (0000-0002-7086-5806), Sheyly Franchesca Acosta Vargas[1] (0000-0001-5241-713X), Yalina Nataly Alegre Rubina[2] (0000-0002-2449-0572), Leslie Caroll Casas Apayco[2] (0000-0001-7370-4808), Sebastião Luiz Aguiar Greghi[1] (0000-0003-2530-3705), Adriana Campos Passanezi Santana[1] (0000-0001-5640-9292)

[1] Departamento de Prótese e Periodontia, s, Faculdade de Odontologia de Bauru, Universidade de São Paulo, Bauru, São Paulo, Brasil.
[2] Facultad de Ciencias de Salud, Universidad Peruana de Ciencias Aplicadas. Lima, Perú.

A doença periodontal é uma doença inflamatória crónica multifatorial, pelo que o conhecimento sobre ela é importante para os profissionais de saúde, de forma a conseguirem um diagnóstico preciso e precoce. O objetivo foi determinar o nível de conhecimento sobre saúde periodontal em estudantes de ciências da saúde de uma universidade privada de Lima, Peru. Através de um estudo descritivo e transversal, foram avaliados 200 estudantes da Faculdade de Ciências da Saúde. O tamanho da amostra foi obtido por meio de fórmula de estimativa de proporção. O nível de conhecimento sobre saúde periodontal foi mensurado por meio de questionário específico virtual e autoaplicável, totalmente validado. Este consistia em 16 questões sobre causas, sinais, hábitos de prevenção e relação com doenças sistêmicas relacionadas à doença periodontal. Os dados foram analisados por meio de estatística descritiva (frequências absolutas e relativas) e médias e medianas por idade. O nível de conhecimento foi médio em 38%, alto em 32,5% e baixo em 29,5% dos alunos pesquisados. 96,5% sabiam que a doença periodontal é evitável; porém, 91,5% não sabem qual é o seu principal sinal clínico. A utilização de um questionário autoaplicável e específico é benéfica para avaliar e mensurar o conhecimento sobre saúde periodontal, uma vez que os estudantes de ciências da saúde avaliados possuem um nível médio de conhecimento sobre saúde periodontal.

Fatores Etiológicos e Procedimentos clínico para o êxito do Recobrimento Radicular: Relato de Caso

Maria Carolina Candosin Sementille[1] (0000-0001-9608-8876), Mariana Souza Calefi[1] (0000-0002-2064-2524), Caique Andrade Santos[1] (0000-0001-5646-3424), Rafael Sponchiado Cavallieri[1] (0000-0003-3975-6211), Mariana Schutzer Ragghianti Zangrando[1] (0000-0003-0286-7575)

[1] Departamento de Periodontia, Faculdade de Odontologia de Bauru, Universidade de São Paulo, Bauru, São Paulo, Brasil

As recessões gengivais (RGs) são definidas como a localização marginal dos tecidos periodontais apicalmente à junção cemento esmalte (JCE). Antes de iniciar o tratamento das RGs, é crucial identificar os fatores etiológicos associados a elas. O presente relato de caso tem como objetivo destacar a importância do planejamento prévio e da remoção de fatores locais na cirurgia de recobrimento radicular, ressaltando os passos técnicos essenciais para o sucesso do procedimento. Paciente do sexo masculino, 25 anos, com RGs bilaterais, foi submetido a dois procedimentos cirúrgicos distintos. Do lado direito, a área cirúrgica apresentava inserção marginal da brida e envolvimento de molares, enquanto no lado esquerdo, a inserção da brida era ligeiramente mais apical e a abordagem incluía caninos e pré-molares. Ambos os lados foram submetidos a recobrimento radicular com enxerto de tecido conjuntivo subepitelial associado ao deslize coronal do retalho, com bridectomias prévias. Após 90 dias da cirurgia, no lado direito, observou-se recobrimento parcial das RGs nos pré-molares e primeiro molar, com a inserção da brida na altura da linha mucogengival. No lado esquerdo, houve recobrimento completo no canino e segundo pré-molar e parcial no primeiro pré-molar, sem inserção da brida. Este presente caso destaca a importância do planejamento prévio e da identificação de fatores locais para o sucesso do recobrimento radicular. Além disso, enfatiza a relevância dos passos técnicos, como a seleção adequada da sutura, para alcançar resultados satisfatórios. Tais considerações são cruciais para aumentar a eficácia do tratamento e garantir previsibilidade na cirurgia.

Diagnóstico e tratamento multidisciplinar de perda óssea/dentária em área estética: relato de caso

Isadora Martins Gasparoto[1], Raphaelle Santos Monteiro de Sousa[1], Lucas José de Azevedo Silva[1], Carla Andreotti Damante[1], Adriana Campos Passanezi Sant'Ana[1], Mariana Schutzer Ragghianti Zangrando[1]

[1] Departamento de prótese e periodontia, Faculdade de Odontologia de Bauru, Universidade de São Paulo, Bauru, São Paulo, Brasil

Alterações na arquitetura óssea ao redor de dentes ou implantes podem apresentar diferentes etiologias como fatores iatrogênicos, progressão da doença periodontal/perimplantar, traumatismos, lesões endodôntico-periodontais, dentre outros. O tratamento pode apresentar-se bastante desafiador principalmente quando há envolvimento de áreas estéticas. O presente trabalho trata de um relato de caso clínico de uma lesão endoperiodontal com dano radicular no dente 11 associado a fatores iatrogênicos. A tomada de decisão terapêutica envolveu implante imediato e regeneração óssea, manejo de tecidos moles com enxertia para resolução de perda óssea/dentária em região anterior. Dessa forma, o presente relato descreve a abordagem multiprofissional, utilizando implante imediato, regeneração óssea, enxerto de tecido mole e prótese sobre implante. Paciente do sexo feminino, 26 anos, compareceu à clínica de periodontia com a queixa principal de diastema na região anterior (entre os dentes 11 e 12). Ela apresentava um histórico de tratamento endodôntico, abscesso periodontal e cirurgia exploratória prévia. O tratamento num primeiro momento foi a exodontia do dente 11 com instalação de implante imediato (cone morse), regeneração óssea (bio oss colagen e biogide) e tampão de enxerto gengival. Num segundo momento, reabertura com enxerto de tecido conjuntivo e instalação de prótese sobre implante após a osseointegração. Apesar dos inúmeros desafios envolvidos na reabilitação da área anterior, particularmente na perda de um incisivo central, o resultado foi bastante satisfatório. Evidenciou-se também a importância da abordagem multidisciplinar e necessário conhecimento nas áreas de implantodontia, periodontia e prótese para resolução adequada.

Agenesia Dentária: Uma Jornada na Reabilitação Multidisciplinar - Relato de caso clínico com 40 anos de acompanhamento

Daniela Moreira Cunha[1] (0009-0006-8651-1312), Marta Maria Alves Pereira[2] (0000- 0001-6365-8852), Luiz Antônio Borelli Barros Filho[3] (0000-0002-4779-1140), Maurício de Almeida Cardoso[4] (0000-0002-6579-7095), Luiz Antônio Borelli Barro[2], Erica Dorigatti de Avila[1,2] (0000-0001-6681-1269)

[1] Departamento de Materiais Odontológicos e Prótese, Universidade Estadual Paulista, Faculdade de Odontologia, Araçatuba, São Paulo, Brasil
[2] Departamento de Materiais Odontológicos e Prótese, Universidade Estadual Paulista, Faculdade de Odontologia, Araraquara, São Paulo, Brasil
[3] Departamento de Ciências da Saúde, Universidade de Araraquara, Araraquara, São Paulo, Brasil
[4]Centro de Pesquisas Odontológicas São Leopoldo Mandic, Campinas, São Paulo, Brasil

Agenesia dentária é uma anomalia de número caracterizada pela ausência de um ou mais dentes, sendo o incisivo lateral superior um dos dentes mais comumente afetados por essa condição. Até meados dos anos 90 uma das principais abordagens reabilitadoras eram as próteses adesivas. Com o advento da osseointegração, a reabilitação com implantes dentários se tornou a alternativa de escolha para o tratamento nesses casos. O presente estudo apresentou o tratamento multidisciplinar de um caso clínico de paciente portando agenesia dentária com 40 anos de acompanhamento, destacando e discutindo as estratégias terapêuticas adotadas. Paciente, do gênero feminino, apresentou-se à clínica odontológica em 1984 com queixas estéticas por conta de agenesia dos dentes 12 e 22. Na ocasião, foi realizado uma nova prótese adesiva na região dos dentes ausentes, e somente após 32 anos, a a paciente passou a expressar novos descontentamentos. Em 2016, com objetivo de solucionar as queixas da paciente foi realizado a correção ortodôntica para restabelecer o espaço mésio-distal na região dos dentes 12 e 22 para posterior instalação de implantes. Finalmente, em 2017, o tratamento foi finalizado com a instalação de implantes osseointegráveis, enxerto de biomaterial e membrana para garantir a qualidade estética a longo prazo. O fluxo digital foi utilizado para finalização protética do caso, envolvendo desde o escaneamento intraoral, planejamento virtual, pilar personalizado feito em CAD-CAM até a confecção de coroas em dissilicato de lítio. Após 7 anos da última intervenção, o caso demonstra manutenção da estabilidade dos implantes e a satisfação contínua da paciente com a restauração da estética e função. Este caso clínico ilustra a importância de uma abordagem terapêutica progressiva e multidisciplinar para pacientes com agenesia dentária. O acompanhamento ao longo do tempo permitiu intervenções adequadas em cada fase do tratamento, resultando em uma reabilitação oral bem-sucedida e duradoura.

Fomento: CAPES (001), FAPESP (2023/11031-6)

A importância do planejamento reverso na reabilitação oral através da confecção de provisórios e guia cirúrgico

Victor Hugo Del Salto Dos Santos[1] (0009-0007-1744-4571) Elard Manfred Quiroz Zubizarreta[2] (0009-0002-4678-9898), Maria Angelica Rehder de Araujo[3] (0009-0007- 5714-1882), Carlos dos Reis Pereira de Araujo[4] (0000-0002-1858-154X), Renato de Freitas[4] (0009-0006-6156-9286), Mariana Schutzer Ragghianti Zangrando[1] (0000- 0003-0286-7575)

[1] Departamento de Periodontia da Faculdade de Odontologia de Bauru, Universidade de São Paulo, Bauru, São Paulo, Brasil

[2] Departamento de Dentística da Faculdade de Odontologia de Bauru, Universidade de São Paulo, São Paulo, Brasil

[3] Departamento de Implantodontia da Universidade Federal de Santa Catarina, Brasil

[4] Departamento de Prótese Dentária, Faculdade de Odontologia de Bauru, Universidade de São Paulo, Bauru, São Paulo, Brasil

Este trabalho tem como objetivo destacar a complexidade do tratamento odontológico, enfatizando a importância do planejamento multidisciplinar entre a equipe protética e cirúrgica. Isso inclui enfrentar desafios como a adaptação de peças provisórias em áreas estéticas e encontrar soluções para implantes em espaços interdentais estreitos, decorrentes da reabsorção óssea após exodontias e implantações tardias. O presente relato documenta a abordagem terapêutica empregada em um paciente do sexo masculino, de 48 anos, com ausência de comorbidades, que buscou atendimento apresentando queixa de instabilidade de próteses fixas nos dentes anteriores superiores (11, 12, 21 e 22). Após avaliação clínica e radiográfica constatou-se uma comprometida saúde periodontal em todos os referidos dentes, caracterizada por mobilidade dentária, contatos oclusais prematuros e bolsas periodontais. Optou-se, então, por uma abordagem abrangente, que incluiu extrações e instalações de implantes. Também foram realizados preparos adicionais nos dentes íntegros 13 e 23, para acomodar próteses provisórias, visando ao conforto, função e aspecto estético final. O planejamento reverso realizado teve como objetivo de servir como referência correta do posicionamento e inclinação na instalação dos implantes osseointegrados e confecção do guia cirúrgico para uma reabilitação implanto retida com ótima previsibilidade e estética sendo suprida na exigência do paciente.

37º COB

CONGRESSO ODONTOLÓGICO DE BAURU

PROFª DRª LINDA WANG

15 A 18 DE MAIO DE 2024

Periodontia e Implantodontia

APRESENTAÇÃO PAINEL - PÓS-GRADUAÇÃO
PESQUISA/REVISÃO SISTEMÁTICA

Influência de diferentes angulações de pilares protéticos na distribuição de tensões em maxila atrófica

Iago Fonseca Silva Mota[1] (0000-0002-0249-5137), Gabriela Ayres[1] (0000-0001-9815- 0223), Ana Paula Macedo[1] (0000-0002-7716-106X), Camila Tirapelli[1] (0000-0001-5020- 6515)

[1] Departamento de Materiais Dentários e Prótese, Faculdade de Odontologia de Ribeirão Preto, Universidade de São Paulo, Ribeirão Preto, São Paulo, Brasil

Em casos de maxila atrófica inclinar implantes é um recurso utilizado para evitar procedimentos reconstrutivos complexos. Devido à incidência de resultantes oblíquas em pilares protéticos angulados, surge a preocupação de como essas reabilitações se comportam do ponto de vista biomecânico em situação de tensões desfavoráveis. O objetivo do estudo constituiu na avaliação da distribuição de tensões em diferentes pilares protéticos anguláveis conectados à implantes friccionais instalados em diferentes profundidades ósseas em região posterior de maxila atrófica por meio do método de elementos finitos. Foram confeccionados 12 modelos digitais contendo segmento ósseo maxilar posterior, implante, pilar protético, coping e coroa protética referente ao segundo pré-molar superior direito. As variáveis avaliadas foram a angulação do pilar protético, altura do transmucoso, profundidade do implante e ancoragem apical em cortical óssea. As propriedades mecânicas dos materiais foram inseridas e simuladas cargas oclusais axiais e oblíquas de 200N. As Tensões Equivalentes de von Mises (TEvM) foram avaliadas nos conjuntos implante/pilar e as Tensões Máximas (TMaP) e Mínimas Principais (TMiP) (MPa) em osso circunjacente. Os menores valores de TMaP e TMiP foram observados nos modelos subcrestais, sem ancoragem apical. Cargas oblíquas elevaram os picos de tensão, sobretudo nos modelos equicrestais. Observou-se tendência de aumento de TMaP e TMiP de acordo com o aumento da angulação nos modelos equicrestais. Em relação às TEvM, foi observada concentração de tensões em região de transmucoso e em região de interface implante/pilar e não houve diferenças importantes nos picos de tensão entre os modelos submetidos a cargas axiais, porém cargas oblíquas aumentaram consideravelmente os níveis de tensão. Dentro das limitações deste estudo, foi possível concluir que implantes angulados podem ser uma opção viável, no entanto, a incidência de cargas não axiais devem ser minimizadas.

Fomento: CAPES (001)

Análise comparativa de elementos finitos e comportamento biomecânico de implantes com conexão protética em maxila

Larissa Araújo de Paula e Silva[1] (0009-0008-9609-3518), Lucas David Galvani[2] (0000- 0003-4735-8045) Nicole Casalle (0000-0001-8866-4167), Luís Geraldo Vaz[3] (0000- 0003-0916-1962), Antônio Carlos Guastaldi[4] (0000-0002-6433-3555)

[1] Departamento de Engenharia de Biomateriais e Bioprocessos, Faculdade de Ciências Farmacêuticas, Universidade Estadual Paulista, Araraquara, São Paulo, Brasil

[2] Centro Universitário Estácio de Sá, Ribeirão Preto, São Paulo, Brasil

[3] Departamento de Materiais Odontológicos e Prótese, Faculdade de Odontologia de Araraquara, Universidade Estadual Paulista, Araraquara, Faculdade Estácio de Ribeirão Preto, São Paulo, Brasil

[4] Departamento de Físico-Química, Instituto de Química de Araraquara, Universidade Estadual Paulista, Araraquara, São Paulo, Brasil

Com o aumento do uso de implantes dentários, a busca por novos formatos e soluções protéticas que facilitem o manuseio clínico e forneçam melhor qualidade de tratamento também cresceu. Nesse contexto, o tipo de conexão grand Morse tem sido amplamente utilizado nos últimos anos, mas não há estudos científicos envolvendo a biomecânica desse tipo de conexão que comprovem sua superioridade em relação aos implantes de hexágono externo, nem sua similaridade com os já conhecidos, implantes cone Morse. O objetivo do presente estudo foi avaliar o comportamento mecânico de implantes na região posterior da maxila, comparando dois sistemas de implantes usando o método de elementos finitos. Os sistemas de implantes escolhidos para as análises foram: hexágono externo e grand Morse (4,0 mm x 8,0 mm- Hélix Neodent) reabilitados com uma coroa parafusada. Modelos virtuais foram gerados inicialmente usando o software CAD Rhinoceros 7® da McNell, com base na estrutura óssea de um segmento posterior da maxila desenvolvido por meio do protocolo BioCAD. Uma malha 3D tetragonal de primeira ordem foi gerada para a análise de elementos finitos e cargas de 100N com angulação de 30º em relação ao longo eixo do implante, foram simuladas nas coroas. Comparativamente, houve maior deslocamento no modelo de hexágono externo, em comparação com o modelo grand Morse. Na análise de tensão, ambos os modelos apresentaram comportamento semelhante, com acúmulo de tensão próximo à plataforma do implante, na direção oposta à força aplicada. O modelo de hexágono externo apresentou uma tensão de von Mises menos distribuída e de maior intensidade enquanto o modelo grand Morse apresentou tensão de von Mises com maior dissipação de tensões. Os valores de Tensão Principal Máxima foram maiores para o modelo grand Morse do que para o hexágono externo. Foi possível concluir que o design da conexão da plataforma dos implantes influenciou a distribuição e a intensidade de tensões nos dois modelos analisados.

Fomento: CAPES (88887.570438/2020-00)

37º COB

CONGRESSO ODONTOLÓGICO DE BAURU

PROFª DRª LINDA WANG

15 A 18 DE MAIO DE 2024

Periodontia e Implantodontia

APRESENTAÇÃO PAINEL - PÓS-GRADUAÇÃO
CASO CLÍNICO/PROJETO DE ESTENSÃO/REVISÃO DE LITERATURA

Associação de implantes zigomáticos e quadro infeccioso: relato de caso

Lisbeth Patricia Vasquez Avila[1] (0009-0009-7850-2338), Rogério Leone Buchaim[1] (0000-0002-5881-2218), Thalia Malave Cueto[1] (0000-0002-9901-5952), Paola Tatiana Espinosa Cruel[1] (0000-0002-3985-9889), Camila Pascoal Correia dos Santos[1] (0009- 0005-3777-3298), Michele Garcia-Usó[2] (0000-0002-3767-3968)

[1] Departamento de Biologia Oral, Estomatologia, Radiologia e Imaginologia, Faculdade de Odontologia de Bauru, Universidade de São Paulo, Bauru, São Paulo, Brasil
[2] Faculdade Centro Oeste Paulista, Piratininga, São Paulo, Brasil

Os implantes zigomáticos são uma opção avançada para reabilitação de maxilas edêntulas, em casos de atrofia óssea extrema, nas quais implantes convencionais não são viáveis. Por ser um procedimento cirúrgico, o risco de infecção local e em áreas adjacentes aos implantes é uma realidade. O quadro infeccioso pode se apresentar em um pós-operatório imediato ou tardio, exigindo tratamento antibiótico e, em alguns casos, a remoção dos implantes. Paciente L.A.G, 64 anos, compareceu à emergência da Faculdade Centro Oeste Paulista, com edema em face há 3 dias e uso de amoxicilina pelo mesmo período sem remissão aparente. Ao exame físico, observou-se edema externo na região zigomática do lado esquerdo; exame intraoral e radiográfico revelaram dois implantes zigomáticos nessa região. Conduziu-se troca da medicação para uma cefalosporina associada a metronidazol. Ao terceiro dia, paciente apresentou melhora significativa; exame tomográfico mostrou seio maxilar esquerdo vedado. Assim optouse por uma abordagem cirúrgica de desbridamento e lavagem do seio maxilar com soro fisiológico. Após 2 semanas observou-se melhora significativa e remissão completa do quadro infeccioso. Portanto, a utilização destes implantes é uma técnica inovadora e eficaz. Apesar disso, essas alternativas reabilitadoras apresentam desafios e considerações importantes, de forma que devem ser indicadas em situações específicas. Por conseguinte, os implantes zigomáticos representam uma inovação significativa na área da implantodontia, oferecendo uma alternativa valiosa às tradicionais enxertias ósseas. Embora eles ofereçam muitas vantagens, e uma taxa de sucesso relativamente alta, é essencial reconhecer e gerenciar as possíveis complicações associadas a essa técnica. A avaliação cuidadosa do paciente, o planejamento cirúrgico detalhado e a experiência do cirurgião são fundamentais para garantir resultados de sucesso a longo prazo.

Efeito do cigarro eletrônico no periodonto: revisão de literatura

Jackeline Eliana Aranda Rischmoller[1] (0000-0002-7086-5806), Mariana Schutzer Ragghianti Zangrando[1] (0000-0003-0286-7575), Carla Andreotti Damante[1] (0000-0002-6782-8596), Sebastião Luiz Aguiar Greghi[1] (0000-0003-2530-3705), Adriana Campos Passanezi Santana[1] (0000-0001-5640-9292)

[1] Departamento de Prótese e Periodontia, Faculdade de Odontologia de Bauru, Universidade de São Paulo, Bauru, São Paulo, Brasil

A doença periodontal resulta da interação entre resposta do hospedeiro e acúmulo de placa bacteriana, sendo o tabagismo um importante fator de risco. Nos últimos anos, o uso dos cigarros eletrônicos tem ganhado popularidade, especialmente entre jovens, como uma alternativa aos cigarros comuns. Embora seus efeitos na saúde ainda não estejam bem estabelecidos, alguns estudos sugeriram que o seu efeito nocivo sobre o periodonto é similar ao tabagismo. O objetivo desta revisão é analisar e expor os principais efeitos periodontais vinculados à utilização de cigarros eletrônicos. Para isso foi realizada uma busca na literatura na base de dados de Pubmed e Google Scholar dos últimos 10 anos sobre o efeito do cigarro eletrônico no periodonto, utilizando-se os descritores “e-cigarette”, “vaping”, “periodontitis”, “periodontal disease", "effects”. Como resultado foram incluidos 18 artigos conforme aos criterios de inclusao estabelecidos. Apesar do cigarro eletrônico ter sido apresentado ao mercado como alternativa menos danosa que o cigarro convencional, ambos têm efeitos negativos no periodonto por causa de seus componentes e temperatura de combustão, já que não é plausível ter uma dose aceitável de consumo. Os estudos revistos indicaram que o uso de cigarro eletrônico não cessa o vício do tabagista, pelo contrário, poderia até aumentar o consumo devido à facilidade de uso. Ademas, os aerossóis de cigarros eletrônicos aumentam a adesão de bactérias em placas, o que, por sua vez, promove a formação de biofilme. Adicionalmente, o cigarro eletrônico foi associado ao aumento do sangramento à sondagem comparativamente ao cigarro comum. As evidências sugerem que o risco de doença periodontal associado ao uso de cigarros eletrônicos é menor do que o associado ao tabagismo. Por tanto, esses achados sugerem que o consumo de cigarro eletrônico é tão nocivo ao periodonto quanto o cigarro comum.

Elevação do seio maxilar pela técnica de janela lateral e implantes imediatos na região da maxila: um relato de caso

Thalia Malave Cueto[1] (0000-0002-9901-5952), Paola Tatiana Espinosa Cruel[1] (0000- 0002-3985-9889), Camila Pascoal Correia dos Santos[1] (0009-0005-3777-3298), Lisbeth Patricia Vasquez Avila[1] (0009-0009-7850-2338), Daniela Vieira Buchaim[2,3] (0000-0002- 9914-1262), Rogério Leone Buchaim[1,4] (0000-0002-5881-2218)

[1] Departamento de Ciências Biológicas, Faculdade de Odontologia de Bauru,Universidade de São Paulo, Bauru, São Paulo, Brasil

[2] Faculdade de Medicina, Centro Universitário de Adamantina, Adamantina, São Paulo, Brasil

[3] Universidade de Marília, Marília, São Paulo, Brasil

[4] Faculdade de Medicina Veterinária e Zootecnia, Universidade de São Paulo, Bauru, São Paulo, Brasil

A colocação de implantes na região posterior da maxila apresenta desafios para a reabilitação implantossuportada pela falta de rebordo residual. A disponibilidade óssea é comprometida por fatores como doença periodontal, sobrecarga protética ou pneumatização das cavidades sinusais após a remoção dos dentes posteriores. Na técnica, tenta-se elevar o assoalho do seio maxilar para obter uma maior espessura do tônus para a colocação dos implantes. A membrana de fibrina rica em plaquetas e leucócitos (L-PRF) é um concentrado de plaquetas utilizado para melhorar a cicatrização e regeneração de tecidos duros e moles, podendo ser utilizado em conjunto com biomateriais. O objetivo deste trabalho é relatar um caso clínico de antroplastia com a técnica de janela lateral e preenchimento da cavidade do seio maxilar com enxerto bovino e membrana L-PRF para instalação de implantes dentários em uma única etapa. Paciente feminina de 41 anos, sem condições sistêmicas. Apresentou-se na clínica da Faculdade do Centro Oeste Paulista. A paciente relatava vergonha na hora de mostrar os dentes e que almejava voltar a sorrir. Uma avaliação clínica e uma radiografia panorâmica foram solicitadas como ferramenta diagnóstica a fim de desenvolver um plano de tratamento. Observou-se pneumatização alveolar do seio maxilar na área correspondente aos elementos dentários 15 e 16, os quais estavam ausentes. Realizou-se uma cirurgia regenerativa com a técnica de janela lateral com enxerto ósseo, associado ao PRF (stick bone + membrana de PRF), para elevação do seio maxilar e simultaneamente foram instalados dois implantes Drive Cone Morse (Neodent, Brasil), ambos de diâmetro 3,5 x 11,5 mm (região do 15 e 16). Conclui-se, que a técnica de janela lateral é eficaz na colocação de implantes em disponibilidade óssea reduzida. Combinado ao PRF e preenchimentos ósseos, promove a formação de osso novo, reduzindo os tempos de cicatrização e criando espaço entre o rebordo alveolar e o assoalho do seio maxilar.

37º COB

CONGRESSO ODONTOLÓGICO DE BAURU

PROFª DRª LINDA WANG

15 A 18 DE MAIO DE 2024

Prótese e Disfunção Temporomandibular

APRESENTAÇÃO ORAL - GRADUAÇÃO
CASO CLÍNICO/PROJETO DE EXTENSÃO/REVISÃO DE LITERATURA

Reabilitação por meio de prótese bucomaxilofacial conjugada: Relato de Caso

Giulia Kathleen Malaquias[1] (0000-0001-6887-0908), Henrique Mateus Alves Felizardo[2] (0000-0001-8342-3698) Laura Aparecida Tavares[1], Maira Foresti Vieira Munhoz[1] (0000-0001-6569-1699), Marcela Filié Hadad[1] (0000-0003-3455-6624)

[1] Faculdade de Odontologia, Universidade Federal de Alfenas, Alfenas, Minas Gerais, Brasil
[2] Departamento de Materiais Dentários e Prótese, Faculdade de Odontologia de Ribeirão Preto, Universidade de São Paulo, Ribeirão Preto, São Paulo, Brasil

As perdas bucomaxilofaciais são constrangedoras por acometerem a estética e a função e podem resultar em exclusão social e queda da autoestima ao seu portador. A prótese bucomaxilofacial representa uma alternativa de tratamento capaz de reabilitar este indivíduo mutilado e devolvê-lo ao convívio social. Quando a perda é muito extensa e demanda de próteses intra e extraorais que se comunicam, estas podem contar com dispositivos de união entre si, os quais colaboram para a retenção e estabilidade das próteses mutuamente. A este tipo de tratamento dá-se o nome de próteses bucomaxilofaciais conjugadas. Assim, o presente trabalho busca relatar um caso clínico de reabilitação por meio de prótese bucomaxilofacial conjugada. O paciente procurou atendimento tendo como queixa a necessidade de restaurar proteticamente um defeito extenso que envolvia a maxila, palato e assoalho de órbita do lado direito. Após anamnese e exame clínico, optou-se pela confecção de uma prótese maxilofacial conjugada a um obturador palatino, unidos por magnetos, e uma prótese total convencional mandibular. Para isso, foram realizados os seguintes passos: moldagens, obtenção de modelos, enceramento, provas clínicas, processamento laboratorial, adaptação dos sistemas de retenção e instalação. As próteses tiveram adaptação satisfatória aos defeitos do paciente, fazendo com que não fosse necessário o uso diário de curativos, além de propiciarem melhora na fala e da capacidade de deglutição. Desta maneira, pode-se concluir que as próteses restauraram a estética e as funções do paciente, garantindo melhora na sua qualidade de vida.

Fomento: Ministério da Educação e Cultura (MEC), Programa de Educação Tutorial (PET)

Reabilitação estética e funcional de dentes anteriores com laminados cerâmicos

Marcela Carvalho Paula[1] (0009-0000-4090-9225), Lísia Aparecida Costa Gonçalves[1] (0000-0002-2879-4055), Ludimila Honorato Bertoldo[1] (0009-0004-5159-3229), Frederico dos Reis Goyatá[1] (0000-0002-7877-2188)

[1] Faculdade de Odontologia, Universidade Federal de Alfenas, Minas Gerais, Brasil

Com a crescente procura pela estética dental, facial e restabelecimento da função mastigatória, a Odontologia aperfeiçoou materiais e técnicas para atender essa demanda. Diante disto, a técnica restauradora indireta com os laminados cerâmicos tem se consolidado clinicamente ao longo dos anos. O objetivo deste trabalho é descrever a sequência clínica da reabilitação de dentes anteriores superiores em paciente com múltiplos diastemas utilizando laminados cerâmicos a base de Dissilicato de Lítio pelo método Computer Aided Design (CAD) e Computer Aided Manufacturing (CAM). O caso clínico foi realizado em um Projeto de Extensão (Liga Acadêmica de Odontologia Digital) voltado ao ensino da Odontologia Digital. Paciente, gênero masculino, 26 anos, após anamnese, exame clínico e radiográfico observou-se saúde periodontal e dental com a presença de múltiplos diastemas do dente 13 ao 23. Iniciou-se com a profilaxia, clareamento de consultório associado ao caseiro. Ao final do clareamento, seguiu-se com o escaneamento intraoral e protocolo fotográfico. Foi realizado o desenho digital pelo CAD e posterior ensaio restaurador (Mock up) com resina bisacrílica. Com a aprovação, realizou-se os preparos dentários auxiliados por guias de desgastes em silicona de condensação obtidos do modelo impresso (CAM) após o CAD. Preparos finalizados, procedeu-se ao escaneamento digital dos preparos para a confecção dos laminados cerâmicos pelo Técnico em Prótese Dentária. Para finalizar, realizou-se a prova e cimentação dos laminados com cimento resinoso fotopolimerizável. Concluiu-se que um planejamento bem executado aumenta as chances de sucesso clínico aliado aos materiais e técnicas restauradoras minimamente invasivas que preservam a estrutura dental. Da mesma forma, os laminados cerâmicos obtidos pelo método CAD/CAM favorecem o trabalho do cirurgião dentista no que tange a precisão e a eficácia da técnica proporcionando ao paciente satisfação, conforto e longevidade no tratamento.

Otimizando a desinfecção em próteses totais: uma revisão de agentes para mínima alteração de cor e máxima eficácia

Camilly Vitória Andrade dos Santos[1] (0009-0002-5397-9649), Pedro Rodrigues Minim[2] (0000-0002-8200-5088), Lucas José de Azevedo-Silva[2] (0000-0002-6314-0858), Veridiana Silva Campos[1] (0000-0003-0014-754X), Brunna Mota Ferrairo[1,3] (0000-0002- 8121-3002)

[1] Curso de Odontologia, Universidade Estadual do Norte do Paraná (UENP)

[2] Departamento de Prótese e Periodontia, Faculdade de Odontologia de Bauru, Universidade de São Paulo (FOB/USP)

[3] Departamento de Dentística, Endodontia e Materiais Odontológicos, Faculdade de Odontologia de Bauru, Universidade de São Paulo (FOB/USP)

A estética nas próteses totais (PTs) na Odontologia reabilitadora constitui um aspecto fundamental que compreende aparência, função e saúde dos pacientes. O presente estudo se concentra nos desafios relacionados à influência dos métodos de desinfecção e à estabilidade de cor das PTs. Após uma análise aprofundada, os artigos selecionados abordaram desinfetantes enzimáticos, efervescentes à base de hipoclorito de sódio e desinfecção por micro-ondas. Os resultados mostraram que os efeitos de diferentes agentes desinfetantes têm um impacto variado na coloração da resina, com alguns causando alterações notáveis e outros ocasionando alterações leves ou traços, de acordo com a classificação da NBS. Com base nos resultados, foi possível constatar a complexidade da influência dos métodos de desinfecção na coloração da resina, uma vez que fatores como a composição dos desinfetantes, os protocolos de desinfecção e as técnicas de avaliação da cor contribuem para essa complexidade. A técnica de desinfecção por micro-ondas é apresentada como uma técnica promissora, mas ainda é necessária uma investigação mais aprofundada. Em suma, o estudo demonstra a necessidade de uma pesquisa padronizada e meticulosa na área de desinfecção em Odontologia, uma vez que a seleção e a aplicação adequadas dos agentes desinfetantes são indispensáveis para assegurar resultados estéticos e funcionais desejados.

Odontectomia parcial intencional para preservação e manutenção óssea visando a reabilitação oral: relato de caso

Gabriel Farias Meneguzzo[1] (0009-0004-4491-6157), Luciane Massaroto[1] (0000-0002- 4371-7808), Fabio Nakao Arashiro[1] (0000-0002-0258-4834), Luciana Negrão Alves[1] (0000-0002-7487-5147), Rafael Ferreira[1] (0000-0001-5879-2782)

[1] Faculdade de Odontologia da Universidade Federal de Mato Grosso do Sul, Universidade Federal de Mato Grosso do Sul, Campo Grande, Mato Grosso do Sul, Brasil

A odontectomia parcial intencional (OPI) ou coronectomia é uma abordagem cirúrgica que consiste na remoção da porção coronária dos elementos dentários tratados endodonticamente visando a manutenção das suas raízes no alvéolo dentário. O objetivo deste trabalho é abordar o uso de OPI como adjuvante ao tratamento de reabilitação oral (RO). Paciente do sexo masculino, 75 anos, compareceu nas clínicas odontológicas da Faculdade de Odontologia da Universidade Federal de Mato Grosso do Sul (Faodo- UFMS) com a queixa de insatisfação dos seus dentes sendo que sentia que sua vida, em geral, ficou pior devido a vergonha e a dificuldade em comer certos tipos de alimentos. Ao exame físico intra e extra-oral, notou-se a presença de 16 elementos dentários e pelo exame radiográfico e periodontal chegou-se ao diagnóstico de Periodontite estágio IV, grandes perdas de estruturas coronárias e presença de raízes residuais. Portanto, notou-se a inviabilidade da manutenção dos seus dentes e, consequentemente, para um RO com próteses parciais removíveis. Sendo assim, foi indicado a RO com implantes dentários, porém, o paciente relatou ser inviável diante da condição financeira. Portanto, optou-se pela exodontia de 8 dentes e OPI de 7 elementos que apresentavam boa inserção periodontal e tratamento endodôntico satisfatório. Após preparo inicial e adequação do paciente, as cirurgias de exodontia foram realizadas concomitantemente com a OPI e a instalação de próteses totais imediatas de ambos os arcos. Dessa forma, com a OPI conseguiu-se a RO com a manutenção da altura do remanescente ósseo e adaptação da prótese, bem como também a preservação óssea para, eventualmente, futura instalação de implantes dentários caso o paciente venha optar. Portanto, a OPI pode ser uma ferramenta clínica financeiramente viável para a RO visando a preservação alveolar com restabelecimentos dos aspectos biopsicofuncionais e a qualidade de vida do paciente.

Integração perio-prótese para o restabelecimento da estética do sorriso: relato de caso

Mariana Senger Medeiros[1], Adriana de Oliveira Silva[2], Edwin Fernando Ruiz Contreras[2] (0000-0003-4888-1823), Juliana Santos Proença de Camargo[1] (0000-0001-8892-0255)

[1] Curso de Odontologia, Centro de Ciências da Saúde, Universidade Estadual do Norte do Paraná - UENP, Jacarezinho, Paraná, Brasil

[2] Departamento de Odontologia Restauradora, Universidade Estadual de Londrina – UEL, Londrina, Paraná, Brasil

A estética é um conceito subjetivo, pois está relacionada a diversos fatores que se alteram em função do tempo, valores e da idade do indivíduo. O êxito do tratamento restaurador estético está associado a uma correta integração dos dentes com os tecidos periodontais, tornando indispensável uma abordagem multidisciplinar. O objetivo deste trabalho é apresentar o tratamento restaurador integrado, realizado na paciente do gênero feminino, 25 anos, que procurou atendimento por estar descontente com a estética do seu sorriso. Após exame clínico e radiográfico, observou-se agenesia de incisivos laterais superiores com presença de diastemas, histórico de tratamento ortodôntico prévio, presença de sorriso gengival, dentes curtos e escurecidos. Com auxílio do planejamento digital do sorriso foi verificada a impossibilidade do aumento dental somente pela incisal, optando-se pela cirurgia de aumento de coroa clínica com finalidade estética dos elementos 11, 13, 14, 21, 23 e 24. Após dois meses foram realizadas 3 sessões de clareamento com duração de 40 minutos nas arcadas superior e inferior, e uma quarta sessão de 20 minutos somente na arcada superior. Para a reanatomização dos elementos, foi proposto tratamento restaurador indireto com laminados cerâmicos. Uma semana após o término do clareamento foi realizada moldagem superior para enceramento diagnóstico. Em seguida, procedeu-se à confecção do mock-up nos dentes 14 ao 24. Após aprovação por parte da paciente, foi realizado preparo conservador com o objetivo de remover possíveis áreas retentivas dos dentes e moldagem funcional. Os laminados foram confeccionados com cerâmica de dissilicato de lítio. Procedeu-se à prova e à cimentação dos laminados, seguidas de ajuste oclusal, acabamento e polimento. Diante do resultado imediato e após 11 meses de avaliação, concluiu-se que o tratamento integrado foi efetivo quanto ao propósito de devolver a estética do sorriso através da reanatomização dos elementos dentais.

Diagnóstico diferencial entre neraulgia trigeminal e odontalgia: relato de casos

Ana Maria Alves Ribeiro (0009-0000-0021-4701); Dyanne Medina Flores (0000-0002- 5291-4264)[1]; Melissa Padilha Guimarães[2]; Juliana Stuginski-Barbosa (0000-0002-7805- 5672)[2]; Paulo C. Conti (0000-0003-0413-4658)[1]

[1] Departamento de Prótese e Periodontia, Faculdade de Odontologia de Bauru, Universidade de São Paulo.
[2] Instituição de Ensino Odontológico IEO Bauru

O diagnóstico diferencial das dores orofaciais é essencial para se evitar diagnósticos tardios e tratamentos equivocados, e, assim, piora na qualidade de vida dos pacientes. Nesse sentido, o presente trabalho tem como objetivo ilustrar com dois casos clínicos o diagnóstico diferencial de neuralgia trigeminal clássica, que é uma dor unilateral causada pela compressão vascular da raiz do nervo trigêmeo e uma odontalgia, a dor orofacial mais comum, ambos muitas vezes confundidos. O primeiro caso é de uma mulher de 23 anos, com queixa de dor no dente 11 com intensidade forte e rápida em diferenças de temperatura; no exame clínico não havia nenhuma alteração dentária ou radiográfica, após alguns acompanhamentos chegou ao neurologista que indicou tratamentos que não apresentaram melhora; assim, após 6 meses, já com quadros de ansiedade e depressão, um segundo neurologista confirmou o diagnóstico de neuralgia trigeminal clássica com dor contínua concomitante, sendo assim, realizado o tratamento cirúrgico de descompressão vascular e redução dos medicamentos que já estava causando efeitos colaterais significativos na memória e cognição da paciente. O segundo caso é de uma mulher de 31 anos que chegou no ambulatório de dor orofacial com diagnóstico de neuralgia trigeminal e em tratamento com carbamazepina mas ainda se queixava de dor no lado esquerdo da face, espontânea, pulsátil, com duração de horas e com piora à noite e durante o sono. No exame clínico se observou leve extrusão do dente 37 com dor à percussão e na radiografia panorâmica apresentava restauração profunda e lesão periapical, com diagnóstico de pulpite irreversível e foi encaminhada para o tratamento endodôntico. Portanto, há necessidade de maior conhecimento dos cirurgiões-dentistas sobre o diagnóstico diferencial das dores orofaciais, para que se evite a demora no diagnóstico e se diminua a incidência de tratamentos invasivos desnecessários.

Reabilitação protética e restabelecimento da dimensão vertical em paciente com fissura labiopalatina

Luiz Fernando Rodrigues de Almeida[1] (0009-0000-1313-7194), Karla Druzian Oliveira[2] (0009-0005-3972-7623), Regina Magrini Guedes de Azevedo[3] (0000-0002-8921-4587), Brunna Mota Ferrairo[1,4] (0000-0002-8121-3002)

[1] Curso de Odontologia, Universidade Estadual do Norte do Paraná, Jacarezinho, PR, Brasil
[2] Departamento de Prótese e Periodontia, Faculdade de Odontologia de Bauru, Universidade de São Paulo, Bauru, SP, Brasil
[3] Seção de Reabilitação Clínica Integrada/Prótese Dentária, Hospital de Reabilitação de Anomalias Craniofaciais, Universidade de São Paulo, Bauru, SP, Brasil
[4] Departamento de Dentística, Endodontia e Materiais Dentários, Faculdade de Odontologia de Bauru, Universidade de São Paulo, Bauru, SP, Brasil

As agenesias dentárias, caracterizadas pela ausência congênita de dentes, exercem impacto significativo não apenas na estética bucal, mas também na função mastigatória e fonética. Para otimizar a qualidade de vida dos pacientes afetados, torna-se necessário a realização de reabilitações protéticas. O presente caso clínico consiste em uma paciente do Hospital de Reabilitação de Anomalias Craniofaciais (HRAC-USP), sexo feminino, 20 anos, com fissura pós-forame incompleta, que teve acompanhamento desde a infância, sendo submetida a palatoplastia e tratamento ortodôntico prévios. Devido à identificação de agenesias dentárias (18, 17, 15, 14, 22, 24, 25, 27 e 28), além da presença do 62, foram requisitados exames para avaliar a viabilidade para colocação de implantes. Observou-se que a paciente apresentava inadequações no volume ósseo, inviabilizando o procedimento. Durante a análise das proporções faciais foi observada uma discreta alteração na dimensão vertical de oclusão e, buscando a reabilitação estética e funcional, planejou-se próteses parciais fixas (PPFs) metalocerâmicas, envolvendo toda a maxila. Desse modo, o aparelho ortodôntico da arcada superior foi removido, os dentes foram preparados e, após observações e ajustes das coroas provisórias, realizou-se a moldagem, prova das PPFs e cimentação com cimento de ionômero de vidro modificado por resina (RelyX™ Luting). Ao concluir o tratamento, a paciente recebeu instruções para higienização e quanto a necessidade de proservação profissional. Desta forma, pode-se concluir que a reabilitação protética de pacientes com agenesias dentárias e fissura labiopalatina utilizando PPFs metalocerâmicas é uma alternativa viável, considerada padrão ouro pela literatura e foi capaz de oferecer resultados clínicos positivos, desde que combinada com uma boa avaliação, planejamento cuidadoso, correção da dimensão vertical e atuação de equipe multidisciplinar.

Reabilitação oral em paciente com exostoses na região vestibular de maxila - relato de caso

Maria Tereza de Moraes Longhi[1] (0000-0001-5197-6239), Taliane Gomes Aranha[1] (0009-0002-7726-1674), Ronaldo Célio Mariano[1] (0000-0001-7334-8276), Amanda Beatriz Dahdah Aniceto de Freitas[1] (0000-0002-2377-9315)

[1] Faculdade de Odontologia, Universidade Federal de Alfenas, Minas Gerais, Brasil

As exostoses são consideradas crescimentos ósseos que acometem a cortical óssea, sem associação com características de malignidade, contudo a etiologia não é conhecida. O diagnóstico é realizado por exame clínico e pode ser feita a biópsia para confirmá-lo. Nos casos em que há necessidade de reabilitação protética ou traumatismo constante nessa região, a ressecção cirúrgica torna-se necessária. As cirurgias com finalidade protética permitem que haja uma regularização óssea para posterior reabilitação oral com próteses removíveis, por exemplo. Dessa maneira, o presente trabalho busca relatar o planejamento cirúrgico e protético do caso de ressecção de exostose vestibular em maxila para reabilitação protética com o uso de prótese parcial removível temporária e posterior, confecção de prótese parcial removível final. Paciente, 57 anos, sexo masculino compareceu a Clínica Integrada da Faculdade de Odontologia para realização de tratamento odontológico. Ao exame clínico, foi possível perceber precária higienização, edentulismo parcial e uso de prótese parcial removível superior a mais de 15 anos, dente 16 com lesão de furca, além de exostoses na região vestibular bilateral de maxila e tórus mandibular bilateral. Com relação ao tratamento, foi realizada a exérese das exostoses e extração do dente 16 no mesmo tempo cirúrgico fazendo-se uso de guia cirúrgico de acetato e a instalação da prótese parcial removível imediata. Após 4 meses, foi realizada a instalação da prótese parcial removível final. O uso de prótese parcial removível imediata é utilizada por curto período, devolvendo ao paciente estética, função e ajuste e dimensão vertical, o que permite que o paciente mantenha o convívio social até a instalação da prótese final. Assim, o tratamento é considerado vantajoso e eficaz para o paciente, uma vez que está de acordo com as expectativas do paciente e entrega qualidade de vida até a confecção da prótese final.

Núcleo metálico fundido reverso: conduta conservadora em falha ocorrida em reabilitação oral

Maria Clara Sisti Orsi[1] (0009-0006-1176-7372); Lucas José Azevedo-Silva[2] (0000- 0002-6636-8022), Anna Clara Gomes[2] (0000-0002-9990-3589); Raphaelle Santos Monteiro[2] (0000-0003-1723-1756); José Henrique Rubo[2] (0000-0003-1595-845X), Brunna Mota Ferrairo[1,2] (0000-0002-8121-3002)

[1] Centro de Ciências da Saúde, Universidade Estadual do Norte do Paraná (UENP).
[2] Departamento de Prótese e Periodontia, Faculdade de Odontologia de Bauru, Universidade de São Paulo (FOB/USP).

O monitoramento longitudinal de reabilitações orais extensas é essencial na garantia da longevidade dos tratamentos, permitindo assim a detecção e a intervenção precoces de possíveis falhas, minimizando a necessidade de retratamentos extensos e preservando as estruturas dentárias de forma conservadora. O presente trabalho relata o caso de um paciente do sexo masculino, 74 anos, que teve sua reabilitação oral realizada na Faculdade de Odontologia de Bauru abrangendo 12 coroas totais metalocerâmicas unitárias, 1 prótese fixa metalocerâmica de três elementos, 6 coroas totais totalmente cerâmicas nos elementos anterossuperiores e 6 restaurações incisais nos elementos anteroinferiores. Com possível bruxismo do sono detectado e recusa de uso de placa estabilizadora, o paciente apresentou-se 20 meses após a finalização do caso com fratura em pino de fibra de vidro no incisivo lateral superior esquerdo, restando um remanescente da férula com menos de 2mm. Com o estado satisfatório da coroa cerâmica, decidiu-se a preservação da peça através da implementação da técnica de núcleo metálico fundido (NMF) reversa. Com isso, evitou-se a substituição da coroa, minimizando o desconforto do paciente e os custos do tratamento. O NMF reverso forneceu suporte robusto para a estrutura dentária comprometida, garantindo estabilidade e funcionalidade a longo prazo, particularmente no contexto dos hábitos parafuncionais do paciente, demonstrando ser uma solução eficaz e conservadora. Este caso ressalta a importância do planejamento de tratamento individualizado e de técnicas inovadoras para garantir uma reabilitação dentária bem-sucedida em cenários clínicos complexos.

Laminados e coroa híbrida de dissilicato de lítio: acompanhamento longitudinal de mascaramento de substrato escurecido

Nathália Albino[1] (0009-0000-8535-3160), Raphaelle Santos Monterio[2] (0000-0003-1723-1756), Veridiana Silva Campos[1] (0000-0003-0014-754X), Brunna Mota Ferrairo[1,3] (0000-0002-8121-3002)

[1] Curso de Odontologia, Universidade Estadual do Norte do Paraná (UENP)

[2] Departamento de Prótese e Periodontia, Faculdade de Odontologia de Bauru, Universidade de São Paulo (FOB/USP)

[3] Departamento de Dentística, Endodontia e Materiais Odontológicos, Faculdade de Odontologia de Bauru, Universidade de São Paulo (FOB/USP)

A alta demanda por tratamentos estéticos odontológicos se dá devido à elevada expectativa dos pacientes em relação à estética do sorriso. Esta tendência ressalta a importância dos dentistas em propiciar resultados esteticamente agradáveis aliados a função e longevidade dessas restaurações. Nesse sentido, as cerâmicas de dissilicato de lítio são materiais amplamente empregados com finalidade estética devido às suas ótimas propriedades mecânicas e estéticas. Este trabalho objetiva descrever a reabilitação oral de uma paciente do sexo feminino, 28 anos, que compareceu à Clínica Odontológica da Universidade Estadual do Norte do Paraná queixando-se do aspecto desagradável o dente 21, resultante de trauma na infância. O tratamento endodôntico foi previamente realizado, bem como tentativas de clareamento interno, ambas sem sucesso. Além disso, o exame clínico revelou desgaste incisal nos dentes 13 e 23, como também sinais sugestivos de bruxismo do sono, resultando na perda da guia pelo canino. Diante disso, foi elaborado um plano de tratamento envolvendo a colocação de 10 laminados cerâmicos (34 a 44) e uma coroa híbrida de dissilicato de lítio com opacidades variadas para mascarar o substrato escurecido do dente 21 de maneira eficiente. O resultado obtido mostrou-se altamente satisfatório para o paciente, não restaurando apenas a estética dentária, mas também melhorando função e autoestima. Avaliações de acompanhamento realizadas após 2 anos revelaram excelente adaptação e manutenção satisfatória da saúde periodontal, evidenciando o sucesso da reabilitação. Adicionalmente, visando o manejo integral da saúde bucal do paciente, a foi realizada uma restauração direta em resina composta no dente 26 devido uma lesão cariosa. Logo, este caso clínico demonstra a viabilidade do restabelecimento estético e funcional por meio do uso de restaurações indiretas em dissilicato de lítio para o restabelecimento da função e estética no manejo de dentes escurecidos em região anterior.

Impacto do tratamento reabilitador em paciente com fissura labiopalatina operada: relato de caso

Emilie Maria Cabral Araujo[1]; Ana Cristina Villanacci Pereira[2]; Regina Magrini Guedes de Azevedo[3]

[1] Graduação, Faculdade de Odontologia de Bauru, Universidade de São Paulo (FOB - USP).
[2] Departamento de Prótese e Periodontia, Faculdade de Odontologia de Bauru, Universidade de São Paulo (FOB - USP)
[3] Setor de Reabilitação Clínica Integrada, Hospital de Anomalias Craniofaciais, Universidade de São Paulo (HRAC USP)

A reabilitação oral de pacientes com fissura labiopalatina é desafiadora e frequentemente requer uma abordagem multidisciplinar integrada. Nesse contexto, há vários fatores que influenciam a condição odontológica e podem contribuir para maior susceptibilidade à cárie, à doença periodontal, e, consequentemente, à perda dentária precoce nesses pacientes. O objetivo deste relato de caso é descrever o impacto do tratamento reabilitador na melhora da qualidade de vida e bem estar de uma paciente já operada da fissura labiopalatina que apresentava perda dos padrões estéticos e funcionais adequados. Paciente do sexo feminino, 48 anos, tabagista, compareceu ao setor de Reabilitação Clínica Integrada do Hospital de Reabilitação de Anomalias Craniofaciais (HRAC) com queixa de dor dentária intensa, dificuldade mastigatória e estética. Ao exame clínico-radiográfico, observou-se edentulismo parcial maxilar e mandibular com significativo comprometimento devido à cárie dentária e doença periodontal, além de atresia maxilar, ausência de estabilidade oclusal e perda da dimensão vertical. O tratamento proposto envolveu exodontia dos dentes remanescentes e instalação de próteses totais imediatas, o que permitiu transição menos traumática por meio da substituição dos dentes perdidos na mesma sessão clínica e consequentemente maior conforto, bem estar emocional e psicológico durante esse processo, de modo a evitar o constrangimento causado pelo edentulismo total. Foram realizadas as etapas clínicas e laboratoriais referentes às próteses totais, que por sua vez foram instaladas após a cirurgia de exodontia e regularização do rebordo. Portanto, conclui-se que o tratamento reabilitador com próteses totais imediatas em pacientes com fissura labiopalatina mostrou-se como uma alternativa viável e eficaz para o restabelecimento da saúde do sistema estomatognático, contribuindo significativamente para melhora na autoestima e consequentemente na qualidade de vida desses pacientes.

Fluxo digital para restaurações unitárias e múltiplas em prótese parcial fixa: revisão de literatura integrativa

Ana Luiza Costa Venturino[1] (0009-0004-3754-1916), Othávio Denobe Lourenço[1] (0000-0003-2039-0600), Lucas José de Azevedo-Silva[3] (0000-0002-6636- 8022), Veridiana Silva Campos[1] (0000-0003-0014-754X), Brunna Mota Ferrairo[1,2] (0000- 0002-8121-3002)

[1] Curso de Odontologia, Universidade Estadual do Norte do Paraná, Jacarezinho, PR, Brasil.
[2] Departamento de Dentística, Endodontia e Materiais Dentários, Faculdade de Odontologia de Bauru, Universidade de São Paulo, Bauru, SP, Brasil.
[3] Departamento Prótese e Periodontia, Faculdade de Odontologia de Bauru, Universidade de São Paulo, Bauru, SP, Brasil.

A tecnologia de desenho assistido por computador e manufatura assistida por computador, do inglês computer-aided design (CAD) e computer-aided manufacturing (CAM), revolucionou o fluxo de trabalho das próteses odontológicas, trazendo inúmeros benefícios ao paciente e aos profissionais. Permitindo a confecção de peças restauradoras por meio de tecnologias como scanners, softwares de processamento e sistemas de manufatura. Considerando a expansão da aplicação do fluxo digital na Odontologia, o presente trabalho visa, através de uma revisão de literatura integrativa, avaliar o uso da tecnologia CAD/CAM na prática clínica, destacando seus principais componentes, tecnologias e materiais que podem ser empregados nas reabilitações com prótese fixa. Os critérios de busca incluíram artigos que foram publicados entre 2013 a 2023, nas bases de dados SciELO, LILACS e PUBMED, com tema central: “sistema CDA/CAM em Odontologia”, subdivisões: “escaneamento digital”, “software de planejamento 3D” e “fabricação auxiliada por computador”. 4 revisões sistemáticas, 10 revisões de literatura, 4 estudos in vitro, 2 acompanhamentos clínicos longitudinais e 1 relato de caso associado a revisão foram selecionadas e avaliadas em relação aos resultados obtidos. A literatura relatou as diferentes possibilidades de aplicação do sistema CAD/CAM, considerando vantajosa a simplificação de processos, redução do tempo de cadeira do paciente, receita e eficiência do consultório, criação de um modelo digital instantâneo e demonstração ao paciente. Entretanto, ainda existem algumas limitações, sobretudo relacionadas aos custos iniciais de implementação e falta de profissionais e laboratórios com preparo para trabalhar com fluxo digital. Conclui-se que a tecnologia CAD/CAM está em constante aprimoramento, e os seus resultados estão relacionados com a escolha da técnica de obtenção de dados, planejamento realizado, método de manufatura e correta seleção do material restaurador a ser empregado.

Dor neuropática trigeminal pós-traumática: um estudo de caso de abordagem de tratamento multimodal bem-sucedida

Ana Julia Cremoneze[1] (0009-0004-1599-2791), Maiara Monteiro Sousa, Tatiana Prosini da Fonte[2] (0000-0002-8203-6335), Maria Emília Servín[2] (0000-0002-5251- 9053), Paulo Cesar Rodrigues Conti[2] (0000-0003-0413-4658), Brunna Mota Ferrairo[1,3] (0000-0002-8121-3002)

[1] Curso de Odontologia, Universidade Estadual do Norte do Paraná.
[2] Departamento de Prótese e Periodontia, Faculdade de Odontologia de Bauru, Universidade de São Paulo.
[3] Departamento de Dentística, Endodontia e Materiais Odontológicos, Faculdade de Odontologia de Bauru, Universidade de São Paulo.

A dor neuropática é causada por uma lesão ou disfunção somatossensorial, sendo a dor neuropática pós-traumática trigeminal (DNPT) relativa à lesão do nervo trigêmeo. A maioria das lesões desaparecem em 8 semanas, porém, as que permanecem interferem não somente na condição física, mas ocasionam problemas de ordem psicossociais. Uma paciente do sexo feminino, 65 anos, procurou atendimento relatando dor pulsátil e em pontadas, localizada no primeiro quadrante, agravada por variação de temperatura e frequência de 3 episódios no mês, com duração de 5 dias e intensidade de moderada a forte. Os sintomas iniciaram há 3 anos, após a instalação de um implante na região. Durante o exame, constatou-se baixo índice de catastrofização, boa qualidade do sono, ausência de hábitos parafuncionais e sensibilidade moderada à palpação bilateral em masseter e esternocleidomastoideo, sem referência e sem familiaridade com a queixa principal. Diante disto, a hipótese diagnóstica foi de DNPT, confirmada após a realização dos testes somatossensoriais (TS) e teste de bloqueio anestésico. A paciente foi submetida a um tratamento medicamentoso (Pregabalina 75mg) por 30 dias, sem sucesso, momento em que a medicação foi trocada (Cloridrato de Nortriptilina, escalonando de 10 a 25mg) e foi iniciado o uso tópico de creme anestésico na região (25mg de Lidocaína, 25mg de Prilocaína) apresentando redução gradual da dor na escala analógica visual e redução da região afetada nos TS. Após 7 meses, a concentração da medicação foi reduzida e o uso tópico suspenso. Em acompanhamento de 1 ano a paciente encontra-se com 25mg de Cloridrato de Nortriptilina e índice de dor 0, apresentando evolução satisfatória e bom prognóstico, apesar do caráter crônico da condição. Desta forma, pode-se concluir que o correto diagnóstico é fundamental para a decisão da conduta clínica adota, sendo responsabilidade do profissional saber as opções medicamentosas indicadas, bem como manejar suas substituições e associações.

Infiltração de PRF-L guiada por ultrassom no compartimento inferior da articulação temporomandibular: relato de caso.

Thaís Alves de Souza[1] (0009-0009-5035-6113), Juliana Stuginski Barbosa (0000-0002-7805-5672), Carolina Ortigosa Cunha[1,2] (0000-0003-2748-6728)

[1] Centro de Ciências da Saúde, Centro Universitário Sagrado Coração, Bauru, São Paulo, Brasil

[2] Departamento de Prótese, Faculdade de Odontologia de Bauru, Universidade de São Paulo,Bauru, São Paulo, Brasil

Pacientes refratários a tratamentos conservadores de alterações internas das articulações temporomandibulares (ATM) podem beneficiar-se do uso de fibrina rica em plaquetas e leucócitos (PRF-L). Este biomaterial, composto por leucócitos, plaquetas, e fatores de crescimento em uma matriz de fibrina autóloga, é aplicado para melhorar a circulação intracapsular e promover a cicatrização na ATM. Injeções intra-articulares de PRF-L no espaço intra-articular da ATM demonstram reduzir a dor, aumentar a abertura oral e melhorar a disfunção da ATM, sendo técnicas de injeção guiadas por imagem, o que inclui ultrassonografia, mais precisa que métodos anatômicos para localização da agulha. O estudo apresenta o caso de uma paciente de 22 anos, com dor na região pré-auricular direita há 9 meses e diagnóstico de artralgia, deslocamento de disco com redução bilateral, e mialgia local. Após tratamentos sem sucesso realizou-se exames complementares, como ultrassonografia, que mostrou expansão da cápsula; e ressonância magnética e tomografia, que mostraram alterações degenerativas e infiltrado inflamatório. Iniciou- se terapia com corticoide intracapsular, resultando em melhora significativa da dor. Seguiu-se cominfiltração de PRF-L guiada por ultrassom no compartimento inferior da ATM, levando a uma abertura bucal de 48 mm sem dor após 10 meses, e melhoria nas condições do côndilo direito conforme tomografia realizada para acompanhamento após os 10 meses. Conclui-se que a infiltração de PRF-L foi eficaz para tratar o processo degenerativo ativo da ATM do caso clínico relatado. Recomenda-se mais estudos para estabelecer um protocolo padrão de aplicação.

Dissilicato de lítio para reabilitação estética e funcional de diastemas e defeitos de erupção dentária: relato de caso

Lídia Tereza Mossato Cobianchi1 (0009-0009-7774-0246), Veridiana da Silva Campos1 (0000-0003-0014-754X), Lucas José de Azevedo Silva2 (0000-0002-6636-8022), José Henrique Rubo2 (0000-0003-1595-845X), Brunna Mota Ferrairo1,3 (0000-0002-8121- 3002)

¹ Centro de Ciências da Saúde, Universidade Estadual do Norte do Paraná (UENP)
2 Departamento de Prótese e Periodontia, Faculdade de Odontologia de Bauru, Universidade de São Paulo (FOB/USP)
3 Departamento de Dentística, Endodontia e Materiais Odontológicos, Faculdade de Odontologia de Bauru, Universidade de São Paulo (FOB/USP)

A estética exigida das reabilitações orais motiva o uso de materiais que aliem propriedades estéticas e mecânicas satisfatórias. Diante disso, o dissilicato de lítio se apresenta como uma cerâmica odontológica qualificada, com ótimas propriedades físico-químicas. O trabalho relata uma reabilitação oral em dissilicato de lítio, objetivando o fechamento de diastemas e a correção dos contatos oclusais com acompanhamento de 5 anos. Paciente do sexo feminino, 24 anos, apresentou-se à Faculdade de Odontologia de Bauru queixando-se da estética do sorriso e de função mastigatória reduzida. Durante a anamnese, relatou insucesso da movimentação ortodôntica dos dentes 16, 27, 37 e 47. Após o exame clínico e radiográfico, confirmou-se a presença de anquilose nos dentes em questão e a presença de diversos diastemas. O plano de tratamento consistiu no preparo minimamente invasivo para a instalação de laminados cerâmicos nos dentes anteriores superiores e restaurações indiretas do tipo vonlays nos pré-molares e molares superiores. A cerâmica escolhida foi o dissilicato de lítio, propiciando a confecção de peças delgadas, restabelecendo estética e função. A escolha do material restaurador norteou a conduta clínica de máxima preservação de estrutura dentária, promoveu resultado estético extremamente satisfatório ao caso, além de apresentar resistência mecânica para suportar as forças mastigatórias das áreas reabilitadas. Durante o período de acompanhamento de 5 anos, a reabilitação transcorreu sem intercorrências, com adaptação marginal e manutenção da saúde gengival, exceto por um lascamento da cerâmica na oclusal do dente 24, prontamente corrigida através de polimento e instalação de uma placa protetora para mitigar os efeitos do bruxismo do sono detectado na paciente. Desta forma, conclui-se que o diagnóstico e planejamento cuidadoso, a seleção precisa de materiais e a execução cautelosa são essenciais para garantir resultados estéticos, funcionais e o bem-estar do paciente.

Transferência digital das relações maxilo-mandibulares em reabilitação oral sobre dentes

Vinicius Toshikazu Shiomatsu[1], Laura Firmo de Carvalho[1], Larissa M. M. Alves[1], Giovana de Assis Marcolino[1], Estevam A. Bonfante[1], Ernesto B. Benalcázar-Jalkh[1]

[1] Departamento de Prótese e Periodontia, Faculdade de Odontologia de Bauru, Universidade de São Paulo, Bauru, São Paulo, Brasil

O desgaste extensivo dos dentes frequentemente exige uma nova dimensão vertical de oclusão (DVO) como ponto de partida para o tratamento reabilitador. O presente trabalho apresenta um relato de caso destacando a importância dos critérios de diagnóstico e planejamento na determinação das relações maxilomandibulares em um paciente com desgastes generalizados a ser reabilitado mediante fluxo de trabalho digital. Paciente de 52 anos, procurou atendimento com a queixa “meus dentes estão muito desgastados, tenho dificuldade para comer e gostaria de melhorar função e estética”. Na anamnese, o paciente relatou consumo frequente de alimentos ácidos e bruxismo do sono. Ao exame extraoral, foi observado um espaço funcional livre (EFL) de 6mm e características faciais compatíveis com perda de DVO. No exame intraoral, desgastes oclusais severos e generalizados foram observados. Perante a perda de estrutura, se diagnosticou a necessidade de reabilitação oral com reestabelecimento de DVO. Para isso, um JIG modificado de canino a canino e uma placa de registro inferior foram confeccionados. O comprimento dos incisivos foi determinado mediante avaliação de exposição do JIG com o lábio em repouso, e mediante associação de métodos foi determinada a nova DVO para conseguir um EFL de 3mm. O JIG e a placa de registro foram utilizados para determinar a posição de relação cêntrica como ponto de partida do tratamento. Modelos digitais foram obtidos por escaneamento intraoral e o registro intermaxilar virtual foi realizado com o JIG e a placa de registro em posição. A partir dos modelos e protocolo fotográfico, um planejamento digital seguido de mock-up de resina bisacrílica foram realizados para verificar os parâmetros funcionais e estéticos fundamentais para iniciar o tratamento de forma previsível. Conclui-se que a atenção ao diagnóstico e à determinação de relações intermaxilares é fundamental para o planejamento de reabilitação oral, particularmente no reestabelecimento de DVO.

Fomento: FAPESP (2023/02844-3; 2022/07157-1; 2021/06730-7)

37º COB

CONGRESSO ODONTOLÓGICO DE BAURU

PROFª DRª LINDA WANG

15 A 18 DE MAIO DE 2024

Prótese e Disfunção Temporomandibular

APRESENTAÇÃO ORAL - GRADUAÇÃO
PESQUISA/REVISÃO SISTEMÁTICA

Otimização do desempenho mecânico de biocerâmica de hidroxiapatita por meio da integração de nanopartículas 3Y-TZP

Lucas Yoshizawa De Marins[1] (0009-0007-6010-2606), Lucas José de Azevedo Silva[2] (0000-0002-6636-8022), Karla Druzian Oliveira[2] (0009-0005-3972-7623), Celso Araújo Goulart (0000-0002-4724-6636), Brunna Mota Ferrairo[1,3] (0000- 0002-8121-3002), Ana Flávia Sanches Borges[1] (0000-0002-0349-2050)

[1] Departamento de Dentística, Endodontia e Materiais Dentários, Faculdade de Odontologia de Bauru, Universidade de São Paulo, Bauru, SP, Brasil
[2] Departamento de Prótese e Periodontia, Faculdade de Odontologia de Bauru, Universidade de São Paulo, Bauru, SP, Brasil
[3] Curso de Odontologia, Universidade Estadual do Norte do Paraná, Jacarezinho, PR, Brasil

O presente estudo objetivou produzir e caracterizar biocerâmica densa para uso em implantes dentários à base de hidroxiapatita bovina (HA) com adição de 3Y-TZP em 2 fases: 1) caracterização preliminar e estudo de sinterização; e 2) avaliar confiabilidade dos grupos com melhores resultados. Discos de HA (0, 1, 5 e 10wt% 3Y-TZP) (Ø12 x 1.2mm) foram submetidos a 3 curvas de sinterização: 1) convencional, 1300ºC; 2) 2-step, 1292ºC; 3) 2-step, 1420ºC. Análise de dilatometria (DL) e difração de Raios-X (DRX) foram realizadas. Dados de resistência à flexão biaxial (RFB, n=10) e microdureza Vickers (MV, n=10) foram submetidos a ANOVA 1-fator e pós teste Tukey ($p<0.05$). Os grupos com melhores resultados foram submetidos à análise de Weibull (n=30). A DL sinalizou necessidade de otimização na sinterização. O DRX demonstrou os picos cristalográficos de β-TCP em todos os grupos e formação de zirconato de cálcio nos grupos com 3Y-TZP. Os grupos 0%Sint1 (131.3 ± 13.5 MPa; 401 ± 12.7 GPa), 1%Sint3 (145 ± 8.6 MPa; 507 ± 47.9 GPa), 5%Sint3 (68.1 ± 14.2 MPa; 183 ± 9.8 GPa) e 10%Sint3 (55.6 ± 5.1 MPa; 96.1 ± 7.64 GPa) combinaram os melhores resultados de RFB e MV. A análise de Weibull revelou resultados otimizados de probabilidade de falha e resistência característica (σ0) para 1%Sint3 (σ0 = 136,26). O módulo de Weibull (m) dos grupos 0%Sint1 (m=6.72), 1% (m=9.04) e 5% (m=7.39) apresentaram semelhança entre si, enquanto o grupo 10%Sint3 (m=12.12), diferiu apenas do grupo 0%. Desta forma, concluise que as propriedades mecânicas, microestruturais e a confiabilidade de biocerâmica de HA foram otimizadas com adição de 1wt% 3Y-TZP e sinterização 2-step a 1420ºC.

Fomento: FAPESP (2020/01715-7, 2018/23639-0)

Estudo *in vitro* avaliativo da acurácia dimensional de coroas totais unitárias provisórias pelo método digital

Thiago Casale de Campos[1,2], André Bueno Vieira[1,2], Eduardo Kurihara[1,2] (0000-0002- 0546-0394), Diogo Henrique Nakaie[1,2] (0000-0003-4950-3832), Isabela Inoue Kussaba[1,2] (0000-0002- 6833-2453)

[1] Departamento de Odontologia, Universidade Estadual de Maringá – UEM, Maringá, Paraná, Brasil
[2] Centro de Ciências da Saúde, Universidade Estadual de Maringá – UEM, Maringá, Paraná, Brasil

A odontologia digital está transformando a produção de restaurações protéticas, atendendo a critérios estéticos e funcionais. O uso do sistema CAD/CAM, com scanners, softwares, impressoras 3D e fresadoras, torna os processos mais eficientes e precisos, reduzindo a dependência de trabalhos manuais intensivos e introduzindo novos materiais. A avaliação da adaptação interna e marginal das coroas unitárias é crucial, pois falhas no assentamento podem causar consequências adversas, como baixa longevidade clínica, descoloração marginal, cárie e dissolução do cimento. Este estudo in vitro tem como objetivo analisar digitalmente a acurácia de coroas provisórias totais unitárias produzidas pelo fluxo digital, utilizando métodos subtrativos e aditivos (fresadora e impressora 3D). Foi realizado um preparo para coroa total em um manequim odontológico no elemento 26, seguindo a técnica da silhueta. Após o escaneamento do preparo, 30 coroas foram projetadas em software CAD 3D, resultando na produção de 15 exemplares fresados e 15 impressos. Todas as peças foram escaneadas e submetidas à análise em software específico para medições tridimensionais. As medições foram direcionadas para as áreas interna e marginal das coroas, totalizando 30 medidas para a área interna e 120 para a área marginal, com base no desenho original. A análise estatística, incluindo o teste t para amostras independentes, o teste de normalidade de Shapiro-Wilk e estatísticas descritivas, foi aplicada a todos os dados coletados. As peças fresadas demonstraram médias menores de discrepância e desvio padrão em todas as áreas marginais e na área interna. Conclui-se que as coroas totais provisórias fresadas exibiram maior acurácia e fidelidade ao desenho original em software 3D em comparação com as coroas impressas, em ambas as áreas de análise. Recomenda-se a realização de estudos adicionais com metodologias atualizadas nesta área, visando resultados mais confiáveis e aplicáveis ao cenário clínico cotidiano.

Efeito de limpadores de dentaduras na rugosidade e estabilidade óptica: convencional, fresadas CAD/CAM e impressa 3D

Mayara Evangelista Maciel[1], João Mateus Cavalaro Sayeg[2], Caroline Saffar Yabuta Públio[1], Guilherme Maciel Rodrigues da Silva[1], Luciana Mara Negrão Alves1, Victor Augusto Alves Bento[1]

[1] Faculdade de Odontologia da Universidade Federal de Mato Grosso do Sul (FAODO/UFMS)
[2] Faculdade de Odontologia de Araçatuba da Universidade Estadual Paulista Júlio Mesquita Filho (FOA/UNESP)

As dentaduras fabricadas pelo método CAD/CAM foram introduzidas com o objetivo de reduzir o tempo clínico, facilitar adaptação de próteses, otimizar a precisão dimensional e melhorar suas prioridades. Os limpadores de dentadura, apesar de apresentarem benefícios antifúngicos, tendem a causar alterações nos materiais a base de PMMA. O objetivo do presente estudo é avaliar a rugosidade e a estabilidade de cor de diferentes tipos de resinas acrílicas utilizadas para confecção da base de dentadura: convencional (método "banho-maria"); fresada (método CAD/CAM); impressão 3D (método CAD/CAM), imersas em diferentes limpadores de dentadura comumente utilizados durante a noite (água destilada “controle”, corega tabs, efferdent, hipoclorito de sódio 1,0% e listerine). Um total de 150 amostras foram confeccionadas, divididas entre os três tipos de resinas para base de dentadura (n= 50) e subdivididas entre os cincos subgrupos dos limpadores de dentadura (n=10), no qual foi realizado testes de rugosidade e estabilidade de cor em três tempos diferentes (T0:48h "baseline"; T1: simulação de 90 dias de limpeza; T2: simulação de 180 dias de limpeza) na mesma amostra. A rugosidade de superfície foi analisada por meio de perfilometria de contato, utilizado um perfilômetro de rugosidade de superfície SJ-401 (Mitutoyo, Kanagawa, Japão), apresentando um diamante de 2 mm de diâmetro. As propriedades ópticas das amostras foram avaliadas usando um espectrofotômetro (UV-2450; Shimadzu, Kyoto, Japão). Os dados dos testes foram avaliados com a análise de variância ANOVA twoway ($p<0,05$). Todas as resinas apresentaram maior valor de rugosidade e alteração de cor no limpador listerine, sendo estaticamente significativo tanto em 90 dias quanto em 180 dias, comparando com o controle ($p<0,05$), principalmente na resina convencional em 180 dias. Conclui que o uso do listerine como limpador de dentaduras apresenta maiores prejuízos nas propriedades das resinas.

Deglutição em pacientes oncológicos edêntulos, com e sem o uso de próteses totais bimaxilares: estudo observacional

Janaína Gabriely Sobral[1] (0000-0002-7313-3061), Alana Semenzin Rodrigues[1] (0000- 0001-9239-9319), Karina Helga Turcio de Carvalho[1] (0000-0002-5663-2029), Daniene Tesoni Cassavara Ribeiro2, Marcelo Coelho Goiato[1] (0000-0002-3800-3050), Daniela Micheline dos Santos[1] (0000-0001-6297-6154)

[1] Departamento de Materiais Dentários e Prótese, Faculdade de Odontologia de Araçatuba FOA Unesp, Araçatuba, São Paulo, Brasil

[2] Centro de Oncologia Bucal, Faculdade de Odontologia de Araçatuba FOA Unesp, Araçatuba, São Paulo, Brasil

Os pacientes com histórico de câncer de cabeça e pescoço podem apresentar disfagia após o tratamento, trazendo comprometimento físico, psicossocial e emocional. Com isso, o objetivo desse estudo foi avaliar o efeito do uso de próteses totais bimaxilares na deglutição desses pacientes por meio da análise da amplitude eletromiográfica (EMG) dos músculos masseter, temporal e supra-hióideos, e avaliar as situações em relação ao fluxo salivar e os dados da avaliação clínica e instrumental de um questionário próprio de disfagia, o MD Anderson Dysphagia Inventory (MDADI). Foram analisados 15 pacientes, atendidos na Faculdade de Odontologia de Araçatuba (FOA– UNESP), submetidos ao tratamento radioterápico isoladamente ou em combinação com cirurgia e/ou quimioterapia, e portadores de próteses totais bimaxilares. A EMG dos músculos da face foi avaliada durante o repouso mandibular e nos protocolos de deglutição de néctar, líquido, pudim e sólido, por meio de um eletromiógrafo de superfície com e sem a prótese. O fluxo salivar foi quantificado por meio da coleta de saliva não estimulada dos pacientes. A avaliação clínica fonoaudiológica feita a partir de protocolos de deglutição. Não foram encontradas diferenças estatisticamente significativas entre os grupos teste e controle na EMG dos músculos em repouso ($p = 0,468 / 0,663 / 0,619$) e deglutição de néctar ($p = 0,240 / 0,830 / 0,870$), líquido ($p = 0,101 / 0,760 / 0,838$), pudim ($p = 0,056 / 0,902 / 0,967$) e sólido ($p = 0,494 / 0,805 / 0,116$). No fluxo salivar, também não houve diferença estatística significativa ($p=0,438$). No questionário aplicado, apresentaram impacto na qualidade de vida no domínio emocional ($p<0,001$). Sendo assim, as análises não resultaram em diferenças estatísticas significantes com e sem a prótese total bimaxilar em posição, mas apresentaram grande impacto na qualidade de vida no domínio emocional dos pacientes com histórico de câncer de cabeça e pescoço.

Fomento: CAPES (001)

Aprimorando as propriedades mecânicas de cerâmica experimental por meio da otimização de sinterização em duas etapas

Letícia Crespi[1] (0009-0009-6829-9102), Karla Druzian Oliveira[2] (0009-0005-3972-7623), Lucas José Azevedo-Silva[2] (0000-0002-6636-8022), Carlos Alberto Fortulan[3] (0000- 0002-2259-9910), Ana Flávia Sanches Borges[4] (0000-0002-0349-2050), Brunna Mota Ferrairo[1,4] (0000-0002-8121-3002)

[1] Centro de Ciências da Saúde, Universidade Estadual do Norte do Paraná (UENP)

[2] Departamento de Prótese e Periodontia, Faculdade de Odontologia de Bauru, Universidade de São Paulo, Bauru, SP, Brasil

[3] Departamento de Engenharia Mecânica, Escola de Engenharia de São Carlos, Universidade de São Paulo (USP), São Carlos, São Paulo

[4] Departamento de Dentística, Endodontia e Materiais Odontológicos, Faculdade de Odontologia de Bauru, Universidade de São Paulo (USP), Bauru, São Paulo

A hidroxiapatita obtida a partir de ossos bovinos tem sido explorada com o objetivo de reutilizar resíduos sólidos e convertê-los em um material sustentável. Nesse contexto, a adição de nanopartículas de 3Y-TZP foi considerada para aprimorar as propriedades mecânicas do material, com vistas à sua aplicação em próteses dentárias fixas. Este estudo teve como objetivo caracterizar mecanicamente uma cerâmica experimental densa de hidroxiapatita bovina com adição de 10% de 3Y-TZP sinterizada por diferentes curvas de queima. Discos (Ø12 x +1.2mm, ISO 6872) foram submetidos a sinterizações distintas e divididos em 5 grupos: 1300ºC com sinterização convencional, temperatura máxima (TMáx) 1300ºC, 1450ºC (sinterização convencional, TMáx 1450ºC), 1500ºC (sinterização convencional, TMáx 1500ºC), 1292-2S (sinterização 2-step, TMáx 1292ºC) e 1420-2S (sinterização 2-step, TMáx 1420ºC). Testes de microdureza Vickers (MV) (n=3) e resistência à flexão biaxial (RFB) (n=10) foram realizados. Os dados de MV foram submetidos a ANOVA, seguido de pós-teste Tukey e RFB a Kruskal-Wallis e pós-teste de Dunn ($p<0.05$). O grupo 1420-2S apresentou melhor resultado de RFB (53.1; 51.1, 54.6 MPa) com diferença significativa ($p<0.05$). Para MV, os grupos 1420-2S (96.1 ± 7.64 GPa) e 1500-C (93.6 ± 4 GPa) apresentaram resultados superiores ($p=0.80$) com diferença significativa aos demais. O grupo 1300ºC apresentou menores resultados combinados de MV (56.7 ± 3.80 GPa) e RFB (34.3; 33.3, 36.5 MPa). Portanto, o aumento da temperatura e a modificação da metodologia convencional de sinterização foi importante para a otimização da microdureza e resistência à flexão do material estudado.

Fomento: CAPES (001)

Análise da sobrevida de coroas implanto-suportadas fabricadas por impressão 3D

Paulo Eduardo Alves Silveira1; Ernesto Benalcázar Jalkh1, Laura Firmo de Carvalho1, Larissa Marcia Martins Alves1, Nelson Renato França Alves da Silva2, Estevam Augusto Bonfante1

1 Departamento de Prótese e Periodontia, Faculdade de Odontologia de Bauru, Universidade de São Paulo, Bauru, São Paulo, Brasil
2 Departamento de Prótese, Universidade Federal de Minas Gerais, Belo Horizonte, MG, Brasil

Coroas totais unitárias implanto-suportadas demonstram ter um resultado clínico previsível e altas taxas de sobrevivência, sendo que a confecção por impressão 3D permite um processo de fabricação de modo eficiente, controlado, muito mais ágil e com menos desperdício do que a produção pela técnica de fresagem. O objetivo da pesquisa foi avaliar a sobrevida em fadiga de coroas de molares implanto-suportadas impressas 3D bem como avaliar seu modo de falha. Coroas de molares foram confeccionadas em resina de impressão 3D (SprintRay Ceramic cor A3), e cimentadas sobre pilares universais sobre implantes (Bicon LLC, 8mm x 4mm), n=18. O teste de fadiga acelerada progressiva (SSALT) utilizando 3 diferentes perfis de carga (leve, moderado e agressivo), foi realizado, com análise de Weibull para determinação da probabilidade de sobrevida, resistência característica e módulo de Weibull. As amostras foram em seguida submetidas a análise fractográfica, com microscopia de luz polarizada para diagnóstico da origem e direção da propagação da fratura. Os espécimes demonstraram uma probabilidade de sobrevivência de 99% (96,8%-100%). A resistência característica evidenciada foi de 2177.3N (2092.6N - 2265.4N) e o módulo de Weibull obtido foi de 10.3(7.8-13.7). Com base nos resultados obtidos neste estudo in vitro, conclui-se que as coroas de resina obtidas pelo método de impressão 3D se mostraram como uma alternativa viável do ponto de vista de resistência e probabilidade de sobrevida para reabilitações de coroas unitárias sobre implante em região de molares.

Fomento: JP 2 FAPESP (21/06730-7); FAPESP (22/07157-1, 23/07289-8); CNPQ (125153/2023-6, 141255/2021-8)

Taxas de sobrevivência e falhas irreparáveis em restaurações vitrocerâmicas: uma revisão sistemática e meta-análise

Marcella Vieira Ambrosio[1], Pedro Rodrigues Minim[2] (0000-0002-8200-5088), Raphaelle Santos Monteiro de Sousa[2] (0000-0003-1723-1756), Lucas José Azevedo-Silva[2] (0000- 0002-6636-8022), Ana Flávia Sanches Borges[3] (0000-0002-0349-2050), Brunna Mota Ferrairo[1,3] (0000-0002-8121-3002)

[1] Curso de Odontologia, Universidade Estadual do Norte do Paraná, Jacarezinho, PR, Brasil
[2] Departamento de Prótese e Periodontia, Faculdade de Odontologia de Bauru, Universidade de São Paulo, Bauru, SP, Brasil
[3] Departamento de Dentística, Endodontia e Materiais Dentários, Faculdade de Odontologia de Bauru, Universidade de São Paulo, Bauru, SP, Brasil

O conhecimento do comportamento biomecânico das vitrocerâmicas, bem como suas taxas de sobrevivência e falhas são fatores essenciais para decisões clínicas. O objetivo desta revisão sistemática e meta-análise foi avaliar as taxas de sobrevivência e falhas irreparáveis de restaurações dentárias monolíticas de vitrocerâmica, a fim de auxiliar na determinação de suas indicações biomecânicas. PubMed, Scopus, Web of Science e EMBASE foram sistematicamente revisados com base estratégia pergunta PICO “Quais são as taxas de sobrevivência e complicações clínicas de restaurações confeccionadas em vitrocerâmicas?”. A avaliação de risco de viéses, extração de dados, análise de subgrupos e meta-análise foram realizadas. Houve a seleção de ensaios clínicos randomizados e não randomizados, os quais relataram taxa de sobrevivência e falha irreparável. O risco, com intervalo de confiança de 95%, foi calculado pelo método de Mantel-Haenszel. Um total de 46 artigos atenderam aos critérios de inclusão, abrangendo 1.715 participantes reabilitados com 4.209 restaurações. A taxa de sobrevivência cumulativa estimada para restaurações parciais foi de 90% durante um período médio de 6,2 anos, com uma ocorrência de falhas irreparáveis (FI) de n=5,9. As facetas apresentaram uma taxa de sobrevivência de 90,2% ao longo de 6,5 anos, demonstrando uma ocorrência de FI de n=8,2. As coroas individuais tiveram uma taxa de sobrevivência de 96% ao longo de 4,6 anos e índice de FI de n=2,7. Por outro lado, as próteses parciais fixas (PPF) tiveram uma taxa de sobrevivência de 76,1% ao longo de 6,5 anos, com FI de n=5,2. Com isso, conclui-se que as vitrocerâmicas demonstraram taxas de sobrevivência relativamente altas, sendo uma opção segura para a execução de restaurações parciais, facetas e coroas unitárias. Entretanto, as PPF apresentaram maior proporção de FI e menor taxa de sobrevivência, exigindo cautela pelo cirurgião-dentista.

Os benefícios da realização de artrocentese da articulação temporomandibular com cateteres e bomba a vácuo

Gabrieli Gnoatto[1] (0009-0005-0685-9531), Larissa Fernanda Caldardo Lemes Da Silva[1] (0009-0004-3742-308X), Isadora Barbosa Cardoso[1] (0009-0000-3811-9048), Roberta Accioly Valentin dos Santos (0009-0000-85848032), Rodrigo Lorenzi Poluha[1] (0000- 0001-7180-6448)

[1] Faculdade de Odontologia, Centro Universitário de Maringá - UniCesumar, Maringá, Paraná, Brasil

A artrocentese é um procedimento minimamente invasivo para tratamento das principais disfunções da Articulação Temporomandibular (ATM), como deslocamento de disco com ou sem redução, artralgia e osteoartrite. O procedimento consiste na lavagem dos compartimentos da ATM sem visualização direta, utilizando substâncias biocompátiveis, objetivando a diluição e remoção de substâncias algogênicas locais e liberando aderências discais devido à pressão hidráulica gerada durante a irrigação. O objetivo do presente estudo foi comparar duas técnicas para a artrocentese, com ou sem adição de cateteres e bomba a vácuo. 44 pacientes diagnosticados com deslocamento de disco sem redução doloroso unilateral, foram divididos em dois grupos de forma randomizada e equivalente. No Grupo 1 realizou-se a técnica clássica, que envolve apenas duas agulhas introduzidas no compartimento superior da ATM, porém, problemas com o fluxo podem acontecer, resultando em maior desconforto, edema e demora do procedimento; no Grupo 2 realizou-se a técnica modificada, que consiste em conectar cateteres e uma bomba de vácuo nas agulhas, onde a solução tende a sair do compartimento através da segunda agulha pela sucção da bomba a vácuo. As variáveis estudadas foram a distância interincisal máxima, percepção de dor e duração do procedimento (teste t de Student), efusão articular (teste de McNemar e Fisher) e edema facial (teste ÿ2). Os dados foram tabulados e avaliados pelo teste Kolmogorov-Smirnov. Pacientes no Grupo 2 apresentaram menos dor ($p < 0.001$) e edema facial ($p = 0.03$) no pós-operatório, aumento nos valores de distância interincisal máxima ($p = 0.026$) e redução na efusão articular ($p = 0.022$) após 3 meses. Além disso, neste grupo, o procedimento foi realizado de forma mais rápida ($p < 0.001$). Realizar artrocentese com a adição de cateteres e bomba a vácuo torna o procedimento mais rápido e proporciona melhores resultados em termos de dor, inchaço facial, abertura da boca e efusão articular.

Efeito dos limpadores de dentaduras nas propriedades e adesão de Candida albicans em resinas CAD/CAM

Eduarda da Silva Batista[1], Sofia Takeuchi Prestes[1], João Mateus Cavalaro Sayeg[2] (0000-0002-7089-1713), Guilherme Maciel Rodrigues da Silva[1] (0009-0001-5305-5561), Caroline Saffar Yabuta Públio[1] (0009-0000-5943-0089), Victor Augusto Alves Bento[1] (0000-0003-0558-4239)

[1] Faculdade de Odontologia da Universidade Federal de Mato Grosso do Sul (Faodo/UFMS) 2 Faculdade de Odontologia de Araçatuba da Universidade Estadual Paulista Julio de Mesquita Filho (FOA/ UNESP)

Poucas são as investigações sobre os limpadores de dentaduras frente à capacidade de adesão de micro-organismos e propriedades de dentaduras fabricadas pelo CAD/CAM. Dessa forma, o objetivo deste estudo foi avaliar o efeito dos limpadores de dentaduras na adesão de Candida albicans (C. albicans) e nas propriedades de rugosidade e estabilidade óptica de resinas para base de dentaduras convencionais (Clássico), fresadas (BlueDent) e impressas 3D (SmartDent). Um total de 120 amostras foram confeccionadas para os testes de adesão de C. albicans, estabilidade óptica (ΔE00) e rugosidade (Ra), sendo divididas em 3 grupos de resina para dentadura (n=40) e subdivididas em 5 limpadores de dentadura (água destilada, listerine, hipoclorito de sódio NaOCl 1%, corega tabs, efferdent) (n=8). Os dados foram avaliados por ANOVA two-way e teste de Tukey para comparações múltiplas ($p<0,05$). Os limpadores de dentadura apresentaram maior eficácia na redução de C. albicans ($p<0,001$), no entanto o NaOCl 1% afetou significativamente as propriedades das resinas ($p<0,05$). Conclui-se que os limpadores apresentaram eficácia na redução bacteriana, no entanto o NaOCl 1% foi o mais prejudicial as propriedades avaliadas.

Efeito do envelhecimento nas propriedades e adesão da Candida albicans de resinas de dentaduras CAD/CAM

Sofia Takeuchi Prestes[1], Eduarda da Silva Batista[1], João Mateus Cavalaro Sayeg[2] (0000-0002-7089-1713), Guilherme Maciel Rodrigues da Silva[1] (0009-0001-5305- 5561), Caroline Saffar Yabuta Públio[1] (0009-0000-5943-0089), Victor Augusto Alves Bento[1] (0000-0003-0558-4239)

[1] Faculdade de Odontologia da Universidade Federal de Mato Grosso do Sul (Faodo/UFMS)

[2] Faculdade de Odontologia de Araçatuba da Universidade Estadual Paulista Júlio de Mesquita Filho (FOA/UNESP)

Materiais para base de dentaduras estão sendo comercializados para adaptação ao sistema CAD/CAM, aumentando o número de usuários de dentaduras fabricadas com esse sistema. Apesar disso, poucas são as evidências do comportamento dessas próteses ao longo do tempo. Esse trabalho tem o objetivo de avaliar as propriedades de rugosidade, estabilidade óptica e adesão de Candida albicans (C. albicans) de resinas para a base de dentaduras convencionais (Clássico), fresadas (BlueDent) e impressas 3D (SmartDent) diante do envelhecimento por termociclagem. Um total de 96 amostras de resina foram confeccionadas, divididas em 3 grupos de resinas (n=32) e subdivididas em 4 temperaturas de envelhecimento por termociclagem à temperatura de 5±1°C e 55±1°C em 24h, 5.000, 10.000, 20.000 ciclos (n=8), sendo avaliadas a adesão de C. albicans (ATCC90028), a estabilidade óptica (ΔE00) e a rugosidade superficial (Ra). Os dados foram avaliados por ANOVA two-way e teste de Tukey para comparações múltiplas ($p<0,05$). A resina convencionalapresentou menor colonização de C. albicans, sendo significativamente em 5.000 ($p=0,003$) e 20.000 ($p=0,023$). Todas as resinas tiveram diferenças significativas da alteração de cor ao longo do tempo ($p<0,05$). A resina convencional apresentou menor adesão de C. albicans que as resinas fabricadas pelo CAD/CAM. A resina impressa 3D apresentou as piores propriedades ao longo do tempo.

Avaliação evolutiva terapêutica da DTM miogênica usando termografia infravermelha: um estudo clínico randomizado

Gustavo Romero Sorrilha[1], Marcela Galdina Silva, Victor Augusto Alves Bento[2], Denise Sabbagh Haddad[3], Daisilene Baena Castillo[2]

[1] Faculdade de Odontologia da Universidade Federal de Mato Grosso do Sul, Campo Grande, Mato Grosso do Sul, Brasil
[2] Departamento de Prótese Dentária, Faculdade de Odontologia da Universidade Federal de Mato Grosso do Sul, Campo Grande, Mato Grosso do Sul, Brasil
[3] Departamento de Fisiologia, Faculdade de Odontologia (FOUSP), Universidade de São Paulo, São Paulo, SP, Brasil

A Disfunção Temporomandibular (DTM) de origem muscular pode desencadear distúrbios nos músculos mastigatórios como a Síndrome Dolorosa Miofascial (SDM). O objetivo desse estudo foi verificar a viabilidade do uso da termografia infravermelha como exame de imagem para análise da efetividade de um protocolo terapêutico multidisciplinar (terapia manual, laserterapia e termoterapia) para pacientes com DTM miogênica e SDM dos músculos mastigatórios. Quinze voluntários diagnosticados com DTM miogênica e SDM foram submetidos à termografia antes e após execução de um protocolo terapêutico proposto: 1) terapia manual (liberação miofascial durante 1h durante 3 vezes na semana), 2) laserterapia (baixa intensidade com os parâmetros de 4 Joules para as áreas da articulação e dos músculos mastigatórios de forma pontual com distância de 1 mm) e 3) termoterapia (compressa quente e úmida por três vezes ao dia, com duração de 30 minutos cada aplicação). Todas as terapias foram realizadas em 4 semanas. Imagens termográficas frontais de 14 pontos termo anatômicos e laterais dos músculos Temporal anterior e Masseter foram analisadas bilateralmente. As médias foram comparadas por meio do teste pareado, admitindo nível de significância α de 5%. Observou-se diminuição da temperatura dos músculos após os procedimentos terapêuticos, sendo estatisticamente significante ao músculo Temporal Anterior direito, cuja média de temperatura máxima foi de 35,2°C±0,6 antes e 34,5°C±0,7 ($P < .05$) após a terapia, e ao músculo Masseter esquerdo (temperatura inicial de 33,5°C±0,7 e após o tratamento 33,0°C±0,7 ($P<.05$). Por meio da termografia infravermelha foi possível constatar os efeitos do protocolo de atendimento para a SDM de pacientes com DTM muscular, observando-se diminuição da temperatura local dos músculos envolvidos nesse tipo de dor miogênica. Portanto, a termografia pode ser considerada um exame de imagem útil para o monitoramento de condutas clínicas para esse tipo de patologia.

Avaliação das propriedades mecânicas de resinas para base de dentaduras pelo método convencional e CAD/CAM

Giovanna dos Anjos Paiva[1], João Carlos Soares Silva[1] (0009-0002-7454-7802), Caroline Saffar Yabuta Públio[1] (0009-0000-5943-0089), Guilherme Maciel Rodrigues da Silva[1] (0009-0001-5305-5561), Luciana Mara Negrão Alves[1] (0000-0002-7487-5141), Victor Augusto Alves Bento[1] (0000-0003-0558-4239)

[1] Faculdade de Odontologia da Universidade Federal de Mato Grosso do Sul (FAODO/UFMS)

A fabricação das dentaduras pelo método CAD/CAM seja por fresagem ou impressão 3D vêm sendo altamente estudada na odontologia, pois são métodos que vêm ganhando o mercado e sendo altamente utilizado pelos profissionais clínicos. O objetivo deste estudo foi avaliar as propriedades mecânicas de diferentes tipos de resinas acrílicas utilizadas para confecção da base de dentaduras com diferentes tipos de tratamento de superfície. Foram confeccionadas um total de 60 amostras, divididas entre os três grupos de resina (convencional, fresado e impresso 3D), subdivididas pelos dois subgrupos do tratamento de superfície (polimento mecânico e glaze fotopolimerizável), no qual foi realizado testes de microdureza superficial com um diamante Knoop, resistência à flexão e módulo de elasticidade por teste de 3 pontos em uma máquina de teste universal. Foi aplicado o teste de análise de variância ANOVA two-way com nível de significância de ($p<0,05$), considerando os fatores resina e tratamento de superfície. Todas as resinas apresentaram, significativamente, maiores valores com glaze fotopolimerizável quando comparados ao polimento ($p<0,001$). A resina impressa 3D apresentou significativamente os menores valores na resistência à flexão e módulo de elasticidade ($p<0,05$). Conclui-se que a resina para base de dentadura fresada apresentou as melhores propriedades mecânicas tanto com polimento quanto com glaze fotopolimerizável.

Análise de Weibull na resistência de flexão de 3 pontos de vitrocerâmicas na cor A1 em comparação a cor A3

José Carlos de Castro e Costa Neto[1] (0009-0007-1381-9196), Lucas José Azevedo-Silva[2] (0000-0002-6636-8022), Victor Mosquim[3] (0000-0003-0442-5690), José Henrique Rubo[2] (0000-0003-1595-845X), Ana Flávia Sanches Borges[3] (0000-0002- 0349-2050), Brunna Mota Ferrairo[1,3] (0000-0002-8121-3002)

[1] Curso de Odontologia, Universidade Estadual do Norte do Paraná, Jacarezinho, PR, Brasil.

[2] Departamento de Prótese e Periodontia, Faculdade de Odontologia de Bauru, Universidade de São Paulo (FOB/USP).

[3] Departamento de Dentística, Endodontia e Materiais Dentários, Faculdade de Odontologia de Bauru, Universidade de São Paulo, Bauru, SP, Brasil.

As vitrocerâmicas ocupam um grande espaço no mercado odontológico devido a sua capacidade de combinar satisfatórias propriedades ópticas e mecânicas. Entretanto existem variações nessa proporção que refletem diretamente nas indicações clínicas. E não só isso: será que a variação de cor também altera o desempenho clínico? Com base nessa premissa este estudo objetivou avaliar o comportamento mecânico de quatro vitrocerâmicas nas cores A1 e A3 submetidas a teste de flexão (RF) por três pontos. Foram confeccionadas 30 barras para cada grupo: silicato de lítio reforçada por zircônia (SL - Celtra Duo®), dissilicato de lítio (DL - e.max CAD®), vitrocerâmica reforçada por leucita (LE - IPS Empress CAD®) e cerâmica feldspática (FD - Vita Mark II®), nas dimensões de 4mm largura X 2mm espessura X 14mm comprimento (ISO 6872). Os espécimes foram submetidos ao teste de RF (Instron 3342 com uma célula de carga de 500N a 0.5mm/min), imersos em água deionizada a 36ºC. Foi realizada a análise fractográfica dos espécimes em microscópio eletrônico de varredura (MEV) em caráter qualitativo. Os dados de RF foram analisados estatisticamente por meio da análise de Weibull ($p<0.05$). Onde o grupo DL A1 obteve menor probabilidade de falha (6.07%) e maior resistência característica ($\sigma0=300.7$). Enquanto o grupo FD A1 apresentou maior módulo de Weibull ($m=11.0$) e o SL A1 o mais baixo ($m=3.9$). A $\sigma0$ e o m intragrupos mostrou que os materiais na cor A1 são superiores estatisticamente que na cor A3. Entre grupos, pode-se observar que o beta foi estatisticamente similar, porém com aumento numérico quanto mais homogênea foi a distribuição dos resultados de RF, de acordo com a seguinte ordem decrescente: FD A1>FD A3>DL A1>SL A3>LE A1>DL A3>LE A3>SL A1. Ainda, FD A3 e DL A3 mostraram probabilidade de falha acumulado em stress 0. Desta forma, dentre as vitrocerâmicas estudadas a variação de pigmentação na cor A1 foi capaz de aumentar a $\sigma0$.

Fomento: FAPESP (2018/23639-0)

Análise da atenuação da luz transmitida através de diferentes espessuras cerâmicas e de cimentos resinosos autoadesivos

Vitória Candido[1] (0009-0004-8504-9870), João Carlos Gomes[2] (0000-0001-7642-2750), César Augusto Galvão Arrais[2] (0000-0003-3432-5009), Brunna Mota Ferrairo[1,3] (0000-0002-8121-3002), Veridiana Silva Campos[1] (000-0003-0014-754X)

[1] Curso de Odontologia, Universidade Estadual do Norte do Paraná

[2] Departamento de Odontologia, Universidade Estadual de Ponta Grossa

[3] Departamento de Dentística, Endodontia e Materiais Odontológicos, Faculdade de Odontologia de Bauru, Universidade de São Paulo

Sabe-se que a espessura e a opacidade de uma restauração indireta em cerâmica podem influenciar a polimerização do cimento resinoso e consequentemente afetar as suas propriedades mecânicas e adesivas. Sendo assim, o presente estudo teve como objetivo mensurar a influência de diferentes espessuras cerâmicas e cimentos resinosos autoadesivos na atenuação da luz emitida por um fotopolimerizador. Para este trabalho foram utilizadas duas fatias de cerâmica IPS e-max® CAD com espessuras de 1,5mm e 2,0mm, e três cimentos resinosos autoadesivos (Maxcem Elite, Multilink Speed e RelyX U200). Para avaliar a irradiância (mW/cm2) emitida pelo aparelho fotopolimerizador monowave Radii-Plus®, foi utilizado um espectrofotômetro acoplado à esfera integradora. O fotopolimerizador foi fixado em um dispositivo específico e foi ativado durante 40s (grupo controle). Cinco medidas foram obtidas entre 425-490nm, dividindo a potência total emitida (mW) pela área óptica da ponteira do fotopolimerizador. Na sequência, as cerâmicas com espessuras de 1,5mm e 2,0mm e os discos de cimento resinoso foram colocadas entre o fotopolimerizador e a abertura da esfera, seguindo o mesmo protocolo de fotoativação e cinco medidas de cada grupo foram obtidas. Os dados coletados foram analisados por ANOVA 2 fatores e teste de Tukey (α=0,05). A perda total da irradiância foi estatisticamente significante. A espessura de 1,5mm registrou uma irradiância de 164mW/cm2 (21,9%), aproximadamente 78% de redução com relação ao grupo controle e a espessura de 2,0mm registrou 100,20mW/cm2 (13,4%), 86,6% menor do que o grupo controle. Quando os discos de cimento foram interpostos, houve ainda mais atenuação da luz, principalmente para a espessura de 2,0mm. Com isso, conclui-se que quanto maior a espessura cerâmica, menor quantidade de luz é transmitida para o cimento resinoso.

37º COB

CONGRESSO ODONTOLÓGICO DE BAURU

PROFª DRª LINDA WANG

15 A 18 DE MAIO DE 2024

Prótese e Disfunção Temporomandibular

APRESENTAÇÃO ORAL - PÓS-GRADUAÇÃO
CASO CLÍNICO/PROJETO DE ESTENSÃO/REVISÃO DE LITERATURA

Reabilitação protética em má oclusão de classe III: relato de caso clínico

Amanda Paino-Sant'Ana[1] (0000-0002-3356-414X), Marta Maria Alves Pereira[2] (0000- 0001-6365-8852), Wirley Gonçalves Assunção[1] (0000-0002-8903-0737), Luiz Antônio Borelli Barros-Filho[2] (0000-0002-4779-1140), Luiz Antônio Borelli Barros[2], Erica Dorigatti de Avila[1,2] (0000-0001-6681-1269)

[1] Departamento de Materiais Odontológicos e Prótese, Universidade Estadual Paulista (UNESP), Faculdade de Odontologia, Araçatuba, São Paulo, Brasil

[2] Departamento de Ciências da Saúde, Universidade de Araraquara (UNIARA), Araraquara, São Paulo, Brasil

[3] Departamento de Materiais Odontológicos e Prótese, Universidade Estadual Paulista (UNESP), Faculdade de Odontologia, Araraquara, São Paulo, Brasil

A má oclusão de Classe III esquelética é uma condição caracterizada pela discrepância anteroposterior entre maxila e mandíbula. Este tipo de má oclusão pode promover um perfil facial côncavo, mordida cruzada anterior, dificuldades na mastigação, desgastes dentários, dores musculares e articulares. Além disso, pode também afetar aparência facial, impactando negativamente a qualidade de vida dos pacientes. Embora o padrão ouro de tratamento da classe III esquelética seja a correção ortodôntica associada à cirurgia ortognática, contraindicações e/ou não concordância do paciente para com tais procedimentos obrigam o profissional a buscarem outras alternativas clínicas para resolver o caso tanto estética como funcionalmente. No presente caso, paciente, gênero masculino, compareceu ao consultório odontológico apresentando e se queixando da má oclusão de Classe III esquelética por deficiência de maxila, e ausência dentárias. O paciente já fazia uso de próteses parciais removíveis superior e inferior, ambas insatisfatórias do ponto de vista estético e funcional. O tratamento consistiu primeiramente na mudança do padrão da oclusão através da confecção de novas próteses, prótese total superior e prótese inferior do tipo protocolo suportada por implantes dentários. Na sequência, foi realizado um planejamento guiado para instalação de implantes e confecção de prótese protocolo superior com carga imediata. Para o caso em questão, a complexidade da discrepância entre maxila e mandíbula foi compensada através do avanço protético do arco superior e retrusão do arco inferior por meio dos planos de cera e inclinação dos implantes dentários. Em conclusão, a correção protética é uma alternativa reabilitadora adequada para pacientes com má oclusão de Classe III, devolvendo estética e eficiência mastigatória.

Fomento: CAPES (001)

Neuralgia auriculotemporal sobrepôs-se com dor miofascial orofacial crônica: um relato de caso de diagnóstico desafiador

Julia Pelegrini[1], Matheus Herreira-Ferreira[2] (0000-0002-2829-9505), Tatiana Prosini da Fonte[1] (0000-0002-8203-6335), Leonardo Rigoldi Bonjardim[2] (0000-0002-0080-7678), Juliana Stuginski-Barbosa[3] (0000-0002-7805-5672), Paulo César Rodrigues Conti[1] (0000-0003-0413-4658)

[1] Departamento de Prótese e Periodontia, Faculdade de Odontologia de Bauru, Universidade de São Paulo

[2] Departamento de Ciências Biológicas, Faculdade de Odontologia de Bauru, Universidade de São Paulo

[3] Instituto de Ensino Odontológico, Bauru Orofacial Pain Group, Bauru, Brasil

A neuralgia do auriculotemporal (AN) é uma condição rara caracterizada por dor intensa, de curta duração, principalmente na região temporal e devido à similaridade com outras condições na região orofacial, o diagnóstico diferencial pode ser dificultado. Paciente do sexo masculino, 21 anos, compareceu ao centro de atendimento relatando queixas de dor facial, desconforto e sensação de deslocamento ao mastigar, dores de cabeça, pescoço e ombros. Foi detectada a presença de possível bruxismo do sono e da vigília e, durante o exame clínico, houve presença de ruídos bilaterais na ATM e a palpação reproduziu a dor do paciente na região do temporal anterior direito. O diagnóstico inicial foi dor miofascial orofacial primária crônica altamente frequente e deslocamento de disco com redução e travamento intermitente. Após 3 meses do acompanhamento, não havia mais a presença de dor (EAV=0). Após 11 meses, o paciente retornou com uma nova queixa de dor de qualidade diferente, iniciada 4 meses antes da visita, relatando dor rápida e aguda, localizada logo acima da orelha, com referência para a região dos molares superiores. No exame clínico, não houve reprodução da dor através da palpação da ATM e dos músculos mastigatórios, mas a palpação diante da hélice auricular, na região de saída do segundo ramo do auriculotemporal, foi capaz de reproduzir a dor familiar. Diante do quadro clínico, foi estabelecido, de acordo com a Classificação Internacional de Cefaleias (ICHD-II): Neuralgia Auriculotemporal (AN). Como sugerido pela literatura, foi realizado um bloqueio anestésico de 0,5 ml de cloridrato de mepivacaína a 3% sem vasoconstritor usando uma agulha odontológica curta (30G) e seringa carpule. Após um único bloqueio, o paciente teve remissão completa dos sintomas dolorosos associados à AN, sem recorrência após 2 anos de acompanhamento. Paciente continua gerenciando a dor miofascial e o deslocamento de disco por meio de autocuidado e está atualmente liberado da supervisão clínica.

Desafios na reabilitação total superior e inferior com prótese fixa implantossuportada: um relato de caso

Lisbeth Patricia Vasquez Avila[1] (0009-0009-7850-2338), Rogério Leone Buchaim[1] (0000-0002-5881-2218), Thalia Malave Cueto[1] (0000-0002-9901-5952), Paola Tatiana Espinosa Cruel[1] (0000-0002-3985-9889), Camila Pascoal Correia dos Santos[1] (0009- 0005-3777-3298), Anna Clara Gurgel Gomes[2]

[1] Departamento de Biologia Oral, Estomatologia, Radiologia e Imaginologia, Faculdade de Odontologia de Bauru, Universidade de São Paulo, Bauru, São Paulo, Brasil

[2] Departamento de Prótese e Periodontia, Faculdade de Odontologia de Bauru, Universidade de São Paulo, Bauru, São Paulo, Brasil

A reabilitação funcional e estética de pacientes edêntulos totais tem sido historicamente desafiadora, mas o uso de implantes dentários possibilitou opções de tratamento clinicamente bem-sucedidas, tanto para reabilitações mandibulares quanto maxilares. Paciente A.D.O, 53 anos, compareceu à clínica de especialização de reabilitação oral da Faculdade Centro Oeste Paulista para dar continuidade do tratamento iniciado. O mesmo estava com os minipilares instalados e precisava fazer a moldagem de transferência das próteses fixas implantossuportadas superior e inferior. A partir disso, realizaram-se as moldagens necessárias e, no período de espera da chegada da prova do plano de cera, foi realizada a captura da prótese total provisória superior. Na consulta seguinte se fez a prova dos planos de cera, e os ajustes necessários com o registro oclusão. Durante a prova dos dentes em cera foi realizada a avaliação estética e fonética, e após aprovação do paciente as próteses foram enviadas para a confecção das barras metálicas. No entanto, o protético enviou a barra metálica junto com os dentes em cera sem antes fazer uma prova da adaptação das mesmas e isso trouxe problemas. A barra inferior não teve adaptação e precisou ser seccionada, perdendo a referência dos dentes inferiores. Por isso, foi necessária a realização de uma nova moldagem inferior com a barra em posição, precisando fazer uma nova prova do plano de cera e dos dentes inferiores. No dia da instalação das próteses definitivas foram realizados os devidos testes, radiografias, e o paciente instruído quanto a higienização e controles posteriores. O tratamento nesses pacientes pode ser desafiador e complexo e, por essa razão, requer uma abordagem cuidadosa e personalizada. Independentemente disso, o sucesso a longo prazo depende tanto da avaliação clínica minuciosa quanto da colaboração interdisciplinar entre os profissionais envolvidos para alcançar ótimos resultados e garantir a satisfação do paciente.

Vantagens e limitações de protocolos CAD/CAM em reabilitação estética anterior: relato de caso

Fernanda Leal Vieira[1] (0000-0002-4022-3714), Wendy Melissa Neira Huamaní (0009-0006-4194-0121), Pedro Henrique Rio Barros (0000-0001-5463-7013), Ester Alves Ferreira Bordini Galvani[1] (0000-0002-4178-5794), Valdey Suedam[2] (0009-0001-8436-3057), Joel Ferreira Santiago Júnior[1] (0000-0003-1735-2224)

[1] Departamento de Materiais Dentários e Prótese da Faculdade de Odontologia de Ribeirão Preto, Universidade de São Paulo.

[2] Centro de Ciências da Saúde – Unisagrado – Bauru.

A estética do sorriso correlaciona a forma, posição e cor dos dentes com os tecidos moles intra e extraorais, tornando complexo o procedimento de reconstrução do sorriso, em especial pela necessidade de alcançar as expectativas do paciente. Ferramentas digitais de planejamento do sorriso, além de permitir associação destes diversos aspectos, possibilitam demonstrações virtuais e físicas antecipadas do resultado do sorriso, proporcionando alta precisão e previsibilidade nos casos. Desta forma, o objetivo do presente relato de caso consistiu em demonstrar o uso, benefícios e limitações da tecnologia CAD/CAM para reconstrução estética e funcional. Paciente de 42 anos compareceu à clínica de prótese fixa da APCD-Bauru, expondo como queixa principal cor escura dos dentes e sorriso envelhecido. Após anamnese e exame clínico, observou-se perda na dimensão vertical de oclusão e mordida profunda. Mediante aos aspectos analisados foi proposta reconstrução do sorriso utilizando laminados cerâmicos nos dentes anteriores e posteriores, associada a reconstrução oclusal de pré-molares e primeiros molares. Devido à exigência estética e funcional do caso, foi realizado planejamento digital que permitiu redução do volume de desgaste mediante confecção de laminados fresados em dissilicato de lítio, somada a alta previsibilidade proporcionada pela fresagem realizada a partir do encerramento aprovado pelo paciente por meio de mock-up. O tratamento permitiu melhorias quanto à oclusão da paciente, resultado estético com harmonia do sorriso e satisfação por parte da paciente, apesar das limitações quanto ao detalhamento artístico e caracterização encontradas nos softwares odontológicos em comparação à aplicação manual das cerâmicas. Por fim, ressalta-se a importância do conhecimento por parte dos cirurgiões dentistas a respeito dos materiais e ferramentas disponíveis para haver correta indicação e condução ao longo de todo tratamento.

37º COB

CONGRESSO ODONTOLÓGICO DE BAURU

PROFª DRª LINDA WANG

15 A 18 DE MAIO DE 2024

Prótese e Disfunção Temporomandibular

APRESENTAÇÃO ORAL - PÓS-GRADUAÇÃO
PESQUISA/REVISÃO SISTEMÁTICA

Tratamento de estomatite protética com condicionador tecidual contendo nistatina complexada com beta-cilodextrina

Anna Clara Gurgel Gomes[1] (0000-0002-9990-3589), João Pedro Diacis[1] (0009-0000- 5922-8112), Yasmin Rosalin Francelino Moreira[1] (0009-0003-7727-5424), Amanda Aparecida Maia Neves Garcia[1] (0000-0002-9774-1010), Vanessa Soares Lara[2] (0000- 0003-1986-0003), Karin Hermana Neppelenbroek[1] (0000-0001-7086-2667)

[1] Departamento de Prótese e Periodontia, Faculdade de Odontologia de Bauru, Universidade de São Paulo, Bauru, São Paulo, Brasil..

[2] Departamento de Cirurgia, Estomatologia, Patologia e Radiologia, Faculdade de Odontologia de Bauru, Universidade de São Paulo, Bauru, São Paulo, Brasil.

A incorporação de agentes antifúngicos em materiais macios temporários para reembasamento de próteses removíveis pode ser uma alternativa ao tratamento da estomatite protética (EP). Este estudo clínico randomizado avaliou a efetividade a longo prazo de um material macio para reembasamento temporário de próteses removíveis (Softone) modificado pela concentração inibitória mínima (CIM) de nistatina (Nis) para biofilme de Candida albicans sem ou com complexação com β-ciclodextrina. Vinte pacientes com EP e usuários de prótese total superior (PTS) foram distribuídos de acordo com o tratamento instituído por 14 dias (n=5): Controle Nis: reembasamento da PTS com Softone e uso de suspensão oral de nistatina (100.000 IU/mL; 4x/dia); Controle Soft: reembasamento da PTS com Softone; Grupo Nis: reembasamento da PTS com Softone contendo a CIM de Nis; Grupo Nis:β: reembasamento da PTS com Softone contendo Nis complexada com β-ciclodextrina. A efetividade dos tratamentos propostos foi avaliada por culturas micológicas quantitativas obtidas da superfície interna da PTS e mucosa palatina de suporte de todos os pacientes antes (dia 0) e ao final do tratamento (dia 14) e após 30 e 60 dias de acompanhamento. Os dados de UFC/mL obtidos foram avaliados pelos testes de Kruskall-Wallis e Friedman (=5%). Em relação à consulta inicial (T0), as culturas micológicas dos palatos e das próteses não evidenciaram redução significativa dos valores de UFC/mL após os 14 dias de tratamento, sendo os resultados mantidos por até 60 dias, independentemente do grupo de estudo avaliado (p>0,05). Portanto, é necessário que mais parâmetros de avaliação sejam estudados, incluindo os clínicos, assim como um maior número de participantes seja avaliado para que o método de tratamento alternativo proposto com os fármacos complexados incorporados à matriz polimérica possa ser devidamente comparado à terapia antifúngica tópica convencional com nistatina em suspensão.

Fomento: CAPES (001), FAPESP (2021/14444-4)

Qualidade de vida de pacientes com disfunção velofaríngea em uso de prótese: Revisão Sistemática e metanálise

Fernanda Leal Vieira[1] (0000-0002-4022-3714), Olavo Alcade Panigali[2] (0000-0002-9692-6777), Maria Carolina Neves[3] (0000-0002-6383-4008), João Henrique Nogueira Pinto[4] (0000-0001-8447-5828), Andressa Sharllene Carneiro da Silva[3] (0000-0003-1392-5478), Joel Ferreira Santiago Júnior[1] (0000-0003-1735-2224)

[1] Departamento de Materiais Dentários e Prótese da Faculdade de Odontologia de Ribeirão Preto, Universidade de São Paulo.

[2] Faculdade de Odontologia de Araçatuba, Universidade Estadual Júlio de Mesquita Filho.

[3] Hospital de Reabilitação de Anomalias Craniofaciais.

[4] Centro de Ciências da Saúde – Unisagrado - Bauru.

O acometimento da função velofaríngea, associado às funções estomatognáticas, dentre elas a fala, tem um impacto significativo na qualidade de vida do indivíduo na medida que compromete o direcionamento do fluxo aéreo expiratório e das vibrações acústicas para a cavidade oral, na produção dos sons orais, e, para a cavidade nasal, na produção dos sons nasais levando ao quadro patológico de disfunção velofatíngea (DVF), sendo o tratamento cirúrgico ou móvel protético. Todavia, frente a escassez literária a respeito do acompanhamento clínico e de estudos a respeito das melhorias na qualidade de vida e sucesso a longo prazo destas próteses, se faz o objetivo do presente projeto revisar sistematicamente a literatura para investigar o sucesso, sobrevivência de próteses e melhoria da qualidade de vida de pacientes com fissura de palato reparada com prótese. Para tal, foi seguido protocolo PRISMA-P e realizado cadastro na base de dados PROSPERO (CRD42021265421). A busca contemplou as bases de dados Medline/PubMed, Cochrane Libary, EMBASE, SciELO, Scopus, DOSS e Web of Science para artigos publicados e resultou em 38 artigos elegíveis, dentre 13 estudos clínicos e 25 relatos de caso. A partir dos estudos clínicos (n=13) foram observados 468 pacientes que receberam próteses obturadoras de palato. Por meio do emprego do software Comprehensive Meta-analysis com nível de significância de 0,05 verificou-se que 76,1% (95%IC: 47,9-91,6) dos pacientes encontravam-se satisfeitos com as próteses. Entre as complicações destacaram-se dificuldades de adaptação, estabilidade e aceitação pelo paciente. O estudo dos casos clínicos levantou história de 26 indivíduos de ambos os sexos acompanhados de 3 semanas a 4 anos que ratificam a satisfação com o tratamento. A partir da análise crítica dos dados encontrados concluiu-se pela efetividade no uso de próteses obturadoras de palato na recuperação da função oral e melhoria da qualidade de vida dos pacientes portadoras de disfunção velofaríngea.

Fomento: FAPESP (2020/16622-4)

Influência das moldagens convencional e digital na adaptação marginal de próteses sobre implantes: revisão sistemática

Renan Leonardi de Oliveira Rigotti[1] (0000-0003-2474-3952), Daniele Morais Dias[1] (0000-0002-5827-2442), Rodrigo Galo[1] (0000-0002-9195-7689)

[1] Departamento de Materiais Dentários e Prótese, Faculdade de Odontologia de Ribeirão Preto, Universidade de São Paulo, Brasil

A adaptação marginal das próteses sobre implante é influenciada por variáveis ao longo do tratamento, e falhas na moldagem podem comprometer o ajuste final. Embora abordagens convencionais e digitais de moldagem sejam propostas a fim de melhorar o desempenho clínico das próteses, sua influência na adaptação marginal ainda não é consensual na literatura. Por isso, esta revisão sistemática visou realizar uma avaliação crítica da literatura disponível a fim de responder à pergunta: "A adaptação marginal de próteses sobre implantes é influenciada pelos métodos de moldagem convencionais ou digitais?". Esta revisão sistemática foi registrada no OSF (osf.io/jxd3p) e seguiu os protocolos PRISMA. A estratégia de busca personalizada foi aplicada a 4 bases de dados. Foram incluídos artigos de pesquisa que avaliaram a adaptação marginal de próteses sobre implantes por meio de métodos de moldagem convencionais ou digitais. Foram excluídas revisões sistemáticas, estudos observacionais, relatos de casos e artigos que se concentraram exclusivamente na precisão do método ou em diferentes estágios/materiais do método. A estratégia de busca resultou em 1148 artigos, que foram reduzidos para 745 após a remoção de duplicatas. Destes, 32 foram selecionados para leitura na íntegra. 10 artigos foram selecionados por atenderem aos critérios de elegibilidade. Todos os 10 foram submetidos à análise qualitativa, enquanto três foram selecionados para análise quantitativa (meta-análise). Esta revisão sistemática não pôde concluir definitivamente se os métodos de moldagem convencionais ou digitais afetam a adaptação marginal de próteses sobre implantes, pois, embora a análise qualitativa sugira uma associação, a análise quantitativa não encontrou impacto significativo. Pesquisas futuras e estudos clínicos devem explorar, padronizar e unir variáveis em um mesmo estudo a fim de compará-las, como diferentes materiais de moldagem e tipos de próteses para conclusões mais claras.

Efeito do envelhecimento hidrotérmico na propriedade óptica da zircônia ultra translúcida 4Y-PSZ

Giovana de Assis Marcolino[1] (0000-0002-9288-9913), Laura Firmo de Carvalho[1] (0000- 0001-7006-0998), Felipe Machado de Souza[1] (0000-0002-5724-2559), Tiago Moreira Bastos Campos[1] (0000-0001-8486-2510), Estevam Augusto Bonfante[1] (0000-0001- 6867-8350), Ernesto Byron Benalcázar Jalkh[1] (0000-0002-7184-8485)

[1] Departamento de Prótese, Faculdade de Odontologia de Bauru, Universidade de São Paulo

A zircônia ultra translúcida 4Y-PSZ apresenta um equilíbrio favorável em suas propriedades ópticas e mecânicas. No entanto, o seu comportamento perante degradação hidrotérmica não tem sido elucidado. O presente trabalho teve como objetivo avaliar as características ópticas da 4Y-PSZ antes e após um processo de envelhecimento hidrotérmico acelerado por 20 e 50 horas em reator térmico; 45 amostras em formato de disco (12mm de diâmetro x 1.2mm de espessura) foram confeccionadas por prensagem uniaxial do pó Zpex 4 (Tosoh Corporation, Tokio, Japão). As amostras foram sinterizadas a 1550 graus Célsius por duas horas com taxa de aquecimento e resfriamento de quatro graus por minuto. Foram divididos em três grupos experimentais: 1) grupo controle (C); 2) grupo envelhecido por 20h (E20) e 3) grupo envelhecido por 50h (E50). A densidade do material foi avaliada em cinco amostras por grupo mediante o método de Arquimedes. As 10 amostras restantes por grupo receberam polimento das duas superfícies com discos e soluções diamantadas de até 1um, para avaliação de propriedades ópticas, por testes de refletância para determinar razão de contraste (RC) e parâmetro de translucidez (PT). Os resultados foram avaliados por análise de variância e teste de Tukey para comparação entre grupos. Na densidade os grupos apresentaram valores semelhantes (acima de 99,25%), mostrando que a síntese e densificação do material foram satisfatórias. A respeito das propriedades ópticas, o PT diminuiu e a RC aumentou significativamente conforme maior o tempo de envelhecimento, indicando a diminuição da capacidade de mascaramento do material. Os resultados sugerem que o envelhecimento hidrotérmico afeta significativamente as propriedades ópticas da 4Y-PSZ com potencial comprometimento estético de tratamentos reabilitadores em longo prazo.

Fomento: CAPES

Avaliação da degradação de ligas metálicas submetidas à escovação com dentifrício fluoretado

Daniele Morais Dias[1] (0000-0002- 5827-2442), Matheus Ferreira Janjulio[1] (0009-0006- 8666-1126), Renan Leonardi de Oliveira Rigotti[1] (0000-0003-2474-3952), Rodrigo Galo[1] (0000-0002- 9195-7689)

[1] Departamento de Materiais Dentários e Prótese, Faculdade de Odontologia de Ribeirão Preto, Universidade de São Paulo

O uso de ligas odontológicas como as Co-Cr é recorrente na prática clínica por conta de sua alta resistência e durabilidade. Embora materiais mais novos, como cerâmica e compósitos, tenham se tornado cada vez mais populares nos últimos anos, as ligas odontológicas continuam a ser usadas em muitas aplicações devido ao seu histórico comprovado de sucesso e à capacidade de fornecer restaurações funcionais e duradouras. O objetivo desse estudo in vitro foi avaliar a corrosão da liga de Co-Cr, por meio de testes eletroquímicos, após escovação simulada de 10 anos de uso. As amostras em discos (Ø13x04 mm) da liga de Co-Cr que foram fundidas, polidas e divididas (n=5) de acordo a escovação em água destilada e água destilada + dentifrício fluoretado (1500ppm, pH6,3). A escovação dos discos foi realizada com escovas macias (244h; 60ciclos/min). A topografia superficial dos discos foi avaliada. Após os tratamentos, discos dos dois grupos foram analisados por MEV. Os testes de potencial de circuito aberto (OCP) e de polarização anódica foram realizados no final da escovação. Os dados experimentais foram analisados por meio do teste ANOVA ($p \leq 0,05$). Os valores de densidade de corrente mostraram diferenças estatisticamente significativas entre os grupos, sendo maior para o grupo submetido a escovação com dentifrício fluoretado, enquanto o OCP variou levemente assim que as amostras foram colocadas em contato com o eletrólito. As micrografias de MEV mostraram que o processo de corrosão predominantemente ocorreu quando da utilização da pasta fluoretada, apresentando processo de degradação mais severa. Conclui-se que de fato há um aumento da degradação química das ligas de Co-Cr quando submetidas à escovação com dentifrício fluoretado.

Avaliação antibiofilme da solução de ácido acético com peróxido de hidrogênio na superfície metálica de Cobalto- Cromo

Fernanda Zanelatto de Castro Paiva[1] (0000-0002-5246-9834), Leonardo Guedes da Silva Moraes[1] (0000-0002-4459-7131), Ana Paula Macedo[1] (0000-0002-7716-106X), Viviane de Cássia[1] (0000-0002-0734-0652), Valéria Oliveira Pagnano de Souza[1] (0000-0002-3907-191X)

[1] Departamento de Materiais Dentários e Prótese, Faculdade de Odontologia de Ribeirão Preto, Ribeirão Preto, São Paulo, Brasil

Na literatura ainda não existe um protocolo higienizador para a Prótese Parcial Removível (PPR) com princípio ativo biocompatível, especificidade contra biofilme multiespécie e que seja seguro para indicação. O projeto visa avaliar e comparar a ação antibiofilmede soluções experimentais de ácido acético 4% com peróxido de hidrogênio 3% e solução com pastilha efervescente Nitradine® na superfície metálica de cobalto-cromo (Co-Cr). Foram confeccionados 63 corpos de prova circulares de Co-Cr (Ø 12 mm x 3 mm), que foram imersos aleatoriamente nos três grupos de soluções: G1- água destilada (controle, 10 minutos, uma vez ao dia); G2- solução de ácido acético 4% com peróxido de hidrogênio 3%, proporção 3:1 em volume (10 minutos, uma vez ao dia); G3- solução com pastilha efervescente Nitradine® (15 minutos, duas vezes por semana). Os espécimes foram polidos, padronizados quanto à rugosidade superficial, esterilizados e contaminados com biolfime multiespécie (Candida albicans, Candida glabata, Streptococcus mutans e Staphylococcus aureus) para a contagem das unidades formadoras de colônia (UFC/mL) (n=9) e análise da atividade metabólica do biofilme (XTT) (n=9). Os dados obtidos foram avaliados por meio de Kruskal-Wallis com nível de significância de 5%. Para UFC, G2 e G3 reduziram à zero a contagem de C. albicans, C. glabrata e S. mutans. Para S. aureus, houve diferença significativa entre os grupos (p=0,005) em que G2 (p=0,014) e G3 (p=0,005) apresentaram menor contagem comparativamente a G1, sem diferença significativa entre G2 e G3 (p=1,000). Em relação ao XTT, houve diferença significativa entre os grupos (p=0,005), em que G2 (P=0,012) e G3 (P=0,019) apresentaram menor atividade metabólica do biofilme comparado a G1, sem diferença significativa entre G2 e G3 (P=1,000). Conclui-se que a solução única de ácido acético com peróxido de hidrogênio é uma alternativa promissora para higienização de PPRs.

Fomento: CAPES.

Análise de propriedades mecânicas de resinas temporárias 3D com diferentes acabamentos de superfície após escovação

Olívia Breda Moss[1] (0000-0002-1425-2247), Anselmo Agostinho Simionato[1] (0000-0002-6913-0001), Adriana Cláudia Lapria Faria[1] (0000-0001-6353-1480), Renata Cristina Silveira Rodrigues[1] (0000-0003-4140-4143), Ricardo Faria Ribeiro[1] (0000-0003-4211-0542)

[1] Departamento de Materiais Dentários e Prótese, Faculdade de Odontologia de Ribeirão Preto, Universidade de São Paulo, Ribeirão Preto, São Paulo, Brasil

O objetivo deste estudo foi avaliar os efeitos da escovação na resistência à flexão, distribuição de tensões por correlação de imagens digitais (CID) e módulo de elasticidade dinâmico em resinas temporárias para impressão 3D (Nanolab, Wilcos; e Printax, Odontomega) e autopolimerizável (Duralay, Reliance Dental) com diferentes acabamentos de superfície. A obtenção das amostras impressas se deu com o projeto em software de desenho e de fatiamento. As amostras de resina autopolimerizável foram obtidas com uso de matrizes de silicone, usando como referência as amostras impressas. Foram confeccionados dois formatos de amostra: barra menor (25 x 2 x 2 mm, n=60), e barra maior (64 x 10 x 3,3 mm, n=9). As amostras foram divididas em três grupos, conforme o acabamento, pigmento extrínseco + glaze, apenas glaze e apenas polimento. As barras menores foram divididas em amostras escovadas e não escovadas previamente ao ensaio de resistência à flexão e CID. As barras maiores foram analisadas quanto ao módulo de elasticidade dinâmico, antes e após o ensaio de escovação, no qual foram realizados 180 ciclos/minuto, totalizando 65.700 ciclos, sob carga de 2N e solução de dentifrício e água destilada a 37°C. Os dados foram tabulados e analisados por ANOVA de Medidas Repetidas e Análise de Variância de 3 Fatores ($p<0,05$). Houve diferença significativa após a escovação para o módulo de elasticidade dinâmico somente para o grupo POL, para todas as resinas ($p<0,05$). A análise de resistência à flexão revelou que apenas a variável resina foi significante ($p<0,05$). A análise qualitativa da CID demonstrou que P e N apresentaram menores áreas de concentração de tração e melhor distribuição de tensões compressivas, enquanto D apresentou áreas mais expressivas de concentração de tração. Concluiu-se que tanto o tipo de acabamento quanto a escovação influenciaram no módulo de elasticidade dinâmica dos materiais testados, entretanto, não foram identificadas diferenças na resistência à flexão.

Fomento: CAPES (001)

Uso de um aplicativo de celular no processo de pigmentação intrínseca de próteses faciais

Helena Cristina Aguiar[1] (0000-0003-0193-529X), Adriana Barbosa Ribeiro[1] (0000-0003-3108-8589), Ana Paula Macedo[1] (0000-0002-7716-106X), Cláudia Helena Lovato da Silva[1] (0000-0003-1629-2207)

[1] Departamento de Materiais Dentários e Próteses, Faculdade de Odontologia de Ribeirão Preto, Universidade de São Paulo, Ribeirão Preto – SP, Brasil

A correlação de tons entre a pele e as próteses faciais é crucial para melhorar a estética facial. Contudo, os métodos convencionais de seleção de cores e pigmentação das próteses exigem uma curva de aprendizado significativa. Este estudo investigou o aplicativo de celular como agente auxiliar no processo de identificação da cor e pigmentação de silicones. Trinta participantes foram distribuídos em 06 grupos de acordo com os tipos de pele da escala de Fitzpatrick. A região do arco zigomático da face dos participantes foi fotografada com um smartphone utilizando o aplicativo Color Picker AR. As informações de matiz, saturação e valor (HSV) de um participante de cada grupo foram registradas e após a manipulação dos valores HSV foi possível localizar os valores CMYK (ciano, magenta, amarelo e preto) em porcentagem, para confecção de corpos de prova para cada grupo de indivíduos. As tomadas fotográficas foram repetidas com o posicionamento do corpo de prova ao lado do arco zigomático. Um questionário online foi distribuído aos participantes para comparar, por meio de Escala Visual Analógica, a semelhança da cor dos corpos de prova com as cores registradas pelo aplicativo e com as cores de pele dos participantes. O teste de Equações de Estimativas Generalizadas foi utilizado para análise das respostas ($p<0,05$). Houve diferença estatística nas notas atribuídas pelos participantes ($p<0,001$), sendo que a pontuação máxima de semelhança entre a cor dos corpos de prova e as cores registradas pelo aplicativo foi de 8,10 para a pele tipo V e a mínima foi de 6,12 para a pele tipo I; a maior semelhança entre a cor dos corpos de prova e as cores de pele dos participantes foi de 8,32 para o tipo de pele V e a menor foi de 6,69 para o tipo de pele III. O aplicativo Color Picker AR facilitou a obtenção das cores de pele desejadas, principalmente para a cor de pele do tipo V.

Fomento: CNPq (146518/2022-5), CAPES (88887.912871/2023-00)

37º COB

CONGRESSO ODONTOLÓGICO DE BAURU

PROFª DRª LINDA WANG

15 A 18 DE MAIO DE 2024

Prótese e Disfunção Temporomandibular

APRESENTAÇÃO PAINEL - GRADUAÇÃO
CASO CLÍNICO/PROJETO DE EXTENSÃO/REVISÃO DE LITERATURA

Versatilidade dos materiais cerâmicos na reabilitação oral estético-funcional: relato de caso

Fellipe Grecco Corrêa da Silva[1] (0009-0005-5992-902X), Karin Cristina da Silva Modena[1,2] (0000-0002-0926-1253), Juliana Carvalho Jacomine[2,3] (0000-0001-6067- 884X), Maria Cecília Veronezi[2] (0000-0001-5604-6081), Carolina Ortigosa Cunha[1] (0000-0003-2748-6728), Giovanna Speranza Zabeu[1,2,3] (0000-0001-5044-6690)

[1] Centro de Ciências da Saúde, Centro Universitário Sagrado Coração - UNISAGRADO, Bauru, São Paulo, Brasil.

[2] Instituto Cecília Veronezi, Bauru, São Paulo, Brasil.

[3] Departamento de Dentística, Endodontia e Materiais Odontológicos, Faculdade de Odontologia de Bauru, Universidade de São Paulo, Bauru, São Paulo, Brasil.

[4] Curso de Odontologia, Centro Universitário Sudoeste Paulista, Avaré, São Paulo, Brasil.

Atualmente, há uma demanda crescente na prática clínica por tratamentos que buscam o restabelecimento tanto da estética quanto da função do sorriso. Nesse contexto, os dentes anteriores e posteriores são submetidos a procedimentos com o intuito de recuperar a forma e função, considerando cuidadosamente o aspecto estético e a extensão do tecido dentário perdido ou alterado. Dentre os materiais restauradores disponíveis, as cerâmicas reforçadas por dissilicato de lítio se destacam como uma classe moderna de materiais, proporcionando excelentes propriedades mecânicas, uma vasta seleção de cores e graus de translucidez, demonstrando uma elevada versatilidade para a restauração em diferentes níveis de destruição dentária. O objetivo deste trabalho foi apresentar um caso clínico, demonstrando a associação entre diferentes tipos de restaurações cerâmicas, na reabilitação oral de uma paciente do gênero feminino com queixas em relação à cor e ao posicionamento dos elementos anteriores superiores, além de restaurações fraturadas e insatisfatórias em dentes posteriores. Durante o exame clínico, foi identificada a presença de pequenas restaurações nos dentes anteriores, sem evidência de escurecimento do substrato, indicando a necessidade de preparo mínimo para a aplicação de laminados cerâmicos. No caso específico do dente 14, em que o escurecimento do substrato estava presente, optou-se por realizar um preparo de faceta convencional. Já para os dentes com extensa destruição, como o 25 e o 16, procedimentos mais invasivos, tais como overlay e onlay, foram indicados e executados, respectivamente. Em um acompanhamento clínico de um ano, a aplicação dos distintos protocolos de restaurações indiretas demonstrou eficácia na reabilitação do sorriso. Esses protocolos asseguraram excelentes propriedades ópticas, uma adequada adaptação marginal e alinhamento preciso, promovendo resultados estéticos e funcionais satisfatórios, o que contribuiu para a satisfação da paciente.

Reabilitação estética através do fluxo digital: planejamento e execução

Vitória Marega Marchetti[1] (0000-0003-4739-2075), Adriana Cristina Zavanelli[1] (0000- 0003-1781-1953), José Vitor Quinelli Mazaro[2] (0000-0001-7463-862X), Ricardo Alexandre Zavanelli[1] (0000-0002-8089-0001)

[1] Departamento de Materiais Odontológicos e Prótese, Faculdade de Odontologia de Araçatuba, Universidade Estadual Paulista (FOA–UNESP), Araçatuba, São Paulo, Brasil
[2] Departamento de Reabilitação Oral, Faculdade de Odontologia (FO-UFG), Goiânia, Goiás, Brasil

A reabilitação estética por meio das cerâmicas adesivas tem se destacado por sua longevidade, alta resistência e excelentes propriedades ópticas, com a capacidade de mimetizar os dentes naturais. Na odontologia atual, o fluxo digital se destaca por oferecer maior precisão, melhor comunicação com o paciente, maior previsibilidade do caso e uma orientação altamente eficiente da fase laboratorial, essencial para alcançar um resultado final satisfatório. O objetivo deste trabalho foi apresentar um relato de caso clínico de paciente jovem, com múltiplos diastemas, onde foram realizados preparos minimamente invasivos e a confecção de dez laminados cerâmicos em dissilicato de lítio monolítico no fluxo digital. Inicialmente o paciente foi escaneado com scanner primescan (dentsply Sirona) e realizado fotografias full face para planejamento virtual através do software exocad. A partir do planejamento virtual foi gerado o modelo impresso 3D que possibilitou a realização do mock-up e guias de desgaste. Aprovado o mock-up, realizou-se os preparos minimamente invasivos e na sequência escaneamento dos preparos com o scanner Primescan. O projeto CAD das peças cerâmicas foi realizado através do software exocad com base no planejamento inicial. As restaurações cerâmicas foram fresadas em dissilicato de lítio (e.max CAD) e a cimentação realizado através da filosofia adesiva. Toda reabilitação foi executada em 3 dias. Através do resultado clínico obtido e da satisfação do paciente podemos observar que os laminados cerâmicos são capazes de promover excelentes resultados estéticos e que o fluxo digital é fator de extrema importância na resolução do caso por proporcionar maior previsibilidade e eficiência ao paciente e profissional.

Reabilitação do sorriso com uso de laminados cerâmicos ultrafinos sem desgaste dental: relato de caso clinico

Gabriel Almeida Senger[1], Gabriela Cristina de Oliveira[1,2] (0000-0002-3338-8625), Fernando Isquierdo de Souza[1,3] (0000-0002-1148-7120), Eduardo Passos Rocha[3]

[1] Curso de Odontologia, Centro de Ciências da Saúde, Universidade Estadual do Norte do Paraná (UENP)

[2] Departamento de Odontopediatria, Ortodontia e Saúde Coletiva, Centro Universitário Sagrado Coração - UNISAGRADO, Bauru, São Paulo, Brasil

[3] Departamento de Materiais Odontológicos e Prótese da Faculdade de Odontologia da Universidade Estadual Paulista, Araçatuba, São Paulo, Brasil

A exigência e expectativa por um sorriso harmônico é cada vez maior entre os pacientes. O desenvolvimento de novos materiais e técnicas na odontologia restauradora, tornaram os procedimentos mais conservadores e com resultados mais previsíveis. Dentro dessa linha, as cerâmicas se tornaram o material ideal para reabilitações de alta exigência estética, uma vez que possuem propriedades como biocompatibilidade, biomimética, estabilidade de cor, longevidade e resistência mecânica. Em casos em que a necessidade de correção é mais aditiva do que regressiva, como em fechamento de diastemas ou outras correções de volume e contorno dental, com o intuito de eliminar o desgaste desnecessário de estrutura dental sadia, é possível preparar esses dentes com arredondamento de ângulos com desgastes mínimos em esmalte, tendo em alguns casos até a ausência de desgaste (técnica no-prep). O objetivo deste trabalho foi ilustrar, o uso de laminados cerâmicos ultrafinos para reabilitação estética e funcional de dentes pequenos que deixavam o paciente com um sorriso carente de estética, sem a execução de desgaste dental. Durante anamnese, o paciente G.A.D.P. sexo masculino, 26 anos de idade, relatou queixa estética sobre o tamanho pequeno e espaços entre seus dentes pois quando sorria possuía um sorriso infantil. Foi realizado o exame clínico intraoral comprovando tal situação, moldagem de estudo, enceramento diagnóstico e o mock-up, sendo o planejamento aprovado pelo paciente. Para o preparo dos dentes foi realizado a técnica no-prep. A reabilitação estética ocorreu nos dentes 15 a 25 utilizando laminados ultrafinos de dissilicato de lítio (IPS E-max, Ivoclar Vivadent). Os laminados cerâmicos promoveram melhora na autoestima do paciente e excelente resultado estético e funcional. O conhecimento da técnica operatória, dos materiais restauradores e a habilidade do técnico em prótese dentária são fundamentais para o sucesso clínico das restaurações estéticas com a técnica no-prep.

Propriedades mecânicas do PEEK para infraestruturas de próteses parciais removíveis: uma revisão integrativa

Guilherme Maciel Rodrigues da Silva[1] (0009-0001-5305-5561), Caroline Saffar Yabuta Públio[1] (0009-0000-5943-0089), João Carlos Soares Silva[1] (0009-0002-7454-7802), João Mateus Cavalaro Sayeg[2] (0000-0002-7089-1713), Luciana Mara Negrão Alves[1] (0000-0002-7487-5147), Victor Augusto Alves Bento[1] (0000-0003-0558-4239)

[1] Departamento de Prótese, Faculdade de Odontologia de Mato Grosso do Sul, Universidade Federal de Mato Grosso do Sul, Campo Grande, Mato Grosso do Sul, Brasil
[2] Departamento de Materiais Dentários e Prótese, Faculdade de Odontologia de Araçatuba, Universidade Estadual Paulista, Araçatuba, São Paulo, Brasil

As próteses parciais removíveis (PPR) são frequentemente feitas com uma base de polimetilmetacrilato (PMMA) e dentes de resina acrílica combinados com estruturas de Cobalto-Cromo (CoCr) e conectores metálicos. O CoCr é o material mais utilizado para estruturas e fechos, pois possui excelentes propriedades mecânicas. No entanto, devido às crescentes demandas estéticas dos pacientes, as estruturas metálicas estão se tornando menos aceitáveis, e a resina de polieteretercetona (PEEK), que é um polímero termoplástico, está emergindo como uma alternativa. Diante disso, o objetivo desta revisão integrativa foi comparar, por meio de estudos da literatura, o desempenho mecânico de estruturas e grampos de PPR fabricados com PEEK e Cromo-Cobalto (CoCr). A questão norteadora foi: “A utilização do PEEK como substituto das ligas de CoCr para construção de estruturas de próteses parciais removíveis apresenta melhores propriedades mecânicas?”. Foi realizada uma busca eletrônica nas bases de dados PubMed/MEDLINE, Embase, Web of Science, Scopus e Scielo até outubro de 2021. Foram incluídos um total de 7 estudos, 4 métodos in vitro e 3 métodos tridimensionais de elementos finitos (3D-MEF), publicados entre 2012 e 2021. O PEEK apresentou resistência retentiva significativamente menor que a liga CoCr apresentando valores até duas vezes menores na retenção. Porém, o estresse gerado durante a inserção e remoção da prótese removível é um parâmetro crucial para a escolha deste material, pois altos níveis de tensão podem exceder a resistência do próprio material. Essa revisão concluiu que as ligas de PEEK possuem propriedades adequadas; porém,
as ligas de CoCr apresentaram melhores propriedades mecânicas para uso de grampos e estrutura de PPR.

Orientações de manutenção e higienização de prótese fixa total implantossuportada: revisão de literatura

Larissa Fernanda Caldardo Lemes da Silva[1] (0009-0004-3742-308X), Gabrieli Gnoatto[1] (0009-0005-0685-9531), Roberta Accioly Valentin dos Santos[1] (0009-0000-8584-8032), Marcia Cristina Hickmann Reolon[2] (0000-0003-4196-8272), Rodrigo Lorenzi Poluha[1] (0000-0001-7180-6448)

[1] Departamento de Odontologia, Universidade Cesumar- UniCesumar, Maringá, Paraná, Brasil
[2] Universidade Estadual de Maringá- UEM, Maringá, Panará, Brasil

Atualmente, muitos pacientes ainda necessitam da utilização de próteses, seja por razões de perdas dentárias ocasionadas por diversas etiologias. Vários tipos de próteses estão disponíveis hoje, sendo uma das alternativas para reabilitação total as próteses fixas totais implantossuportadas. Todavia, um dos principais desafios é a dificuldade de higienização, pois o paciente não consegue realizar a remoção em casa. Nesse contexto, o objetivo do estudo é analisar esse principal obstáculo com foco na higienização, abordando os dispositivos e procedimentos ideias para uma limpeza adequada da prótese. À vista disso, foi realizada uma busca eletrônica, baseado em dados do Lilacs, Pubmed, Scielo e ScienceDirect, analisando trabalhos publicados entre de 1995 a 2022. Após a instalação da prótese, o profissional deve passar as recomendações de higienização para o paciente, assim é preciso orientar quais dispositivos devem ser incluídos na rotina do mesmo para realizar o controle diário. Esses dispositivos incluem escova dental, fio dental, escova interdental, irrigador oral, dentifrício e enxaguatório. É importante também que o profissional aborde os controles periódicos, sendo indicado que, no primeiro ano após a instalação da prótese sobre implante, o paciente realize retornos trimestrais para acompanhamentos clínicos e radiográficos. Durante esses retornos periódicos, o cirurgião-dentista realiza acompanhamento periodontal, polimento da superfície das próteses, substituição preventiva dos parafusos e, se necessário, pode confeccionar uma placa oclusal estabilizadora. Conclui-se, portanto, que para a utilização de próteses totais fixas implantossuportadas, é necessário realizar uma boa higienização, tanto por parte do paciente quanto pelo profissional, a fim de promover a correta saúde bucal. Utilizando dispositivos e instrumentos ideais designados para cada paciente de forma individual, promove-se assim, maior qualidade de vida para aqueles que fazem uso dessas próteses.

O uso da ultrassonografia como auxílio na triagem e no diagnóstico de cisto na articulação temporomandibular

João Paulo Floro dos Santos[1] (0009-0007-5478-7290), Tatiana Prosini da Fonte[2] (0000-0002-8203-6335), Maria Emília Servín[2] (0000-0002-5251-9053), Paulo Cesar Rodrigues Conti[2] (0000-0003-0413-4658), Juliana Stuginski-Barbosa[2] (0000-0002- 7805-5672), Brunna Mota Ferrairo[1,3] (0000-0002-8121-3002)

[1] Curso de Odontologia, Universidade Estadual do Norte do Paraná, Jacarezinho, PR, Brasil
[2] Departamento de Prótese e Periodontia, Faculdade de Odontologia de Bauru, Universidade de São Paulo (FOB/USP)
[3] Departamento de Dentística, Endodontia e Materiais Dentários, Faculdade de Odontologia de Bauru, Universidade de São Paulo, Bauru, SP, Brasil

As disfunções temporomandibulares (DTMs) são associadas a distúrbios envolvendo as articulações temporomandibulares (ATM), músculos mastigatórios e tecidos associados. Durante a etapa de diagnóstico, eventualmente, exames complementares são necessários para complementar os achados clínicos. O presente relato de caso envolve uma paciente do gênero feminino com cefaleia bilateral diária (escala visual analógica, EVA 8) há 6 meses, acompanhada por vômitos esporádicos. Além disso, apresentava quadro clínico de anemia falciforme, síndrome do intestino irritável e transtorno de ansiedade generalizada (TAG), em tratamento com cloridrato de fluoxetina e hemitartarato de zolpidem. Na anamnese, relatou apertar os dentes acordada e dormindo, com piora após iniciar o uso das medicações descritas. Durante o exame físico, detectou-se dor intermediária em masseter direito e leve em ATM direita. O diagnóstico inicial foi de mialgia local, provável bruxismo da vigília (BV) e do sono (BS), além de migrânea crônica. Recomendou-se o uso de aplicativo de monitoramento de hábitos, termoterapia, automassagem e exercícios. Em 30 dias, a dor reduziu (EVA 2) e foi instalada a placa estabilizadora interoclusal. Após 35 dias, a paciente retornou com remissão da dor muscular e dor média na ATM direita (EVA 3). Neste momento, realizou-se o exame de ultrassonografia (USG), detectando um espessamento na cápsula articular direita. Assim, foi solicitada a ressonância magnética (RM) que revelou a presença de um cisto sinovial na ATM direita. Em conjunto com cirurgião bucomaxilofacial, o especialista em DTM optou pela proservação clínica e prosseguimento dos tratamentos minimamente invasivos. Sendo assim, a USG funcionou como um método de triagem favorável no processo diagnóstico de desordens articulares como, por exemplo, o cisto sinovial, destacando ainda a importância do domínio pelo cirurgião-dentista da solicitação e interpretação de exames de imagens para obtenção de um diagnóstico preciso.

Múltiplos traumatismos dentários com resolução reabilitadora alternativa – relato de caso

Elisabeth Dávila Alcantara de Oliveira[1] (0009-0001-4491-0706), Andrea Freire[1] (0000-0002-1741-5857), Rafael Ferreira[1] (0000-0001-5879-2782), Luciana Mara Negrão Alves[1] (0000-0002-7487-5147), Danilo Mathias Zanello Guerisoli (0000-0001-5150-9091) Jefferson José de Carvalho Marion[1] (0000-0003-4320-2561)

[1] Faculdade de Odontologia, Universidade Federal de Mato Grosso do Sul, Campo Grande, Mato Grosso do Sul, Brasil

O Serviço de Trauma Dental (STD) da Faculdade de Odontologia da Universidade Federal de Mato Grosso do Sul (STD/Faodo/UFMS) realiza o atendimento integralizado inter e multidisciplinar de pacientes acometidos pelos traumatismos dentais. Objetivo deste estudo é realizar um relato de caso atendido no STD mostrando a importância do serviço para a população. Este caso é de uma paciente com 63 anos de idade, sexo feminino, que foi encaminhada ao STD depois de ser atendida na Unidade Básica de Saúde (UBS), devido a uma queda da própria altura provocada por um desmaio atingindo os dentes anteriores. Na UBS, como procedimento de urgência, fez-se uma contenção semirrígida entre os dentes 15,13,12,21,22 e 23 e restauração provisória no dente 21. Após 7 dias, na clínica do STD, foi constatado no dente 11 fratura radicular no terço médio com extração indicada; no 12 fratura de esmalte e dentina com comprometimento pulpar e indicação de tratamento endodôntico; 13 luxação lateral contido de forma semirrígida com fio de nylon 0,7 mm durante 15 dias; no 21 após remover a restauração provisória observou-se clinicamente duas fraturas coronorradiculares oblíquas, indicando exodontia do elemento; 22 fratura de esmalte e dentina, com indicação de tratamento restaurador. Após expor plano de tratamento envolvendo implantes dentários com coroas unitárias ou prótese fixa, a paciente relatou não ter condições financeiras para realizá-los. Desta forma, foi sugerido à paciente restabelecer a função e estética com tratamento protético alternativo por meio de prótese parcial removível provisória, sendo possível incorporar outros dentes que já se encontravam ausentes. O tratamento alternativo realizado satisfez a paciente, devolvendo a autoestima e consequentemente a qualidade de vida. Destarte, o tratamento alternativo foi realizado de forma a reabilitar o paciente provisoriamente restabelecendo a função a fim de que quando ela tenha as devidas condições consiga realizar uma prótese definitiva.

Fomento: EDITAL UFMS/PROECE Nº 109, DE 05 DE JUNHO DE 2019.

Instalação de prótese provisória com dentes naturais após exodontia por doença periodontal

Eliza Pedrão Frederico[1], Isabela Leme da Silva[1], Marina Ciccone Giacomine[1,2] (0000- 0002-9886-7264), Juliana Zorzi Coléte[1], Andréa Lemos Falcão Procópio[1]

[1] Departamento de Odontologia, Centro Universitário das Faculdades Integradas de Ourinhos, Ourinhos, São Paulo, Brasil

[2] Departamento de Dentística, Endodontia e Materiais Odontológicos, Faculdade de Odontologia de Bauru, Universidade de São Paulo, Bauru, São Paulo, Brasil

A doença periodontal é uma condição inflamatória crônica que afeta os tecidos ao redor dos dentes, incluindo gengiva, osso alveolar e ligamento periodontal, podendo levar a perda dos elementos dentários em casos avançados e quando não tratada adequadamente. O objetivo deste trabalho é relatar um caso clínico de prótese provisória confeccionada após exodontia em dentes com perda óssea severa decorrente de doença periodontal avançada. Paciente V.E.L.F, sexo masculino, 59 anos de idade, atendido na Clínica de Odontologia do Centro Universitário das Faculdades Integradas de Ourinhos foi diagnosticado com periodontite crônica severa localizada, apresentando clinicamente mobilidade grau 3 e recessão gengival. No exame radiográfico periapical observou-se perda significativa de altura do tecido ósseo alveolar na região dos incisivos centrais inferiores. Como abordagem terapêutica foi planejada a instalação de uma Prótese Parcial removível (PPR) no arco inferior, realizada após a extração dos elementos 31 e 41. Após a cirurgia, o paciente foi reabilitado de forma temporária através da confecção de uma prótese utilizando os dentes recém-extraídos. Para isso, os dentes foram seccionados, tiveram a polpa removida e foram obturados e restaurados com resina composta. Os dentes foram fixados em boca utilizando um fio ortodôntico pré-curvado adaptado aos dentes pilares e aos dentes naturais extraídos em forma de pônticos. Foi realizado o acabamento, polimento, o ajuste da oclusão e o paciente recebeu instruções sobre a manutenção da higiene oral e cuidados posteriores. A técnica de confecção da prótese provisória utilizando dentes naturais é viável de ser aplicada na rotina clínica, sendo capaz de restabelecer estética e função e oferecer conforto psicológico aos pacientes, pois preserva a forma e a cor dos dentes naturais, apresentando-se como uma solução rápida e pouco onerosa.

Importância do enceramento diagnóstico no planejamento estético/funcional em reabilitação oral

Letícia Sant' Ana Arioso[1], Julia Dora Biem Neuber[1], Amanda Silva Nocera[1], Thiago Amadei Pegoraro[1]

[1] Centro Universitário Sagrado Coração- UNISAGRADO – Bauru, SP, Brasil, 17011-160

Na reabilitação oral o cirurgião dentista tem acesso a ferramentas e procedimentos para fazer o diagnóstico e auxiliar no plano de tratamento. O enceramento diagnóstico é uma técnica utilizada para planejar o caso de forma individualizada e uma das ferramentas mais importantes na área da estética auxiliando na previsibilidade do caso. O objetivo deste trabalho é apresentar um caso clínico, onde foi utilizado o enceramento diagnóstico no tratamento e destacar sua importância clínica. Paciente de 60 anos, sexo feminino apresentou-se na Clínica Odontológica do Unisagrado com queixa estética. Constatou-se a falta do elemento 24, e os demais elementos superiores (dente 15 ao 25) esteticamente comprometidos quanto à forma, tamanho e cor.ptou-se por reabilitar a paciente com facetas/coroa de cerâmica monolítica em dissilicato de lítio. Foi realizado o enceramento diagnóstico para o estudo do caso e posteriormente usado como guia para os preparos. Dessa forma, iniciou-se com os preparos para coroa total dos elementos 14, 15, 16 ,17, 24 e 25, com a confecção dos provisórios dos respectivos elementos. Foram realizados os preparos para facetas dos elementos 13 ao 23. O próximo passo foi a moldagem de trabalho para obtenção das peças e realização de prova em boca. Por fim, foi realizada a cimentação resinosa adesiva dos elementos com tratamento das superfícies protéticas com ácido fluorídrico e silano e dos remanescentes dentais com ácido fosfórico e adesivo convencional de 2 passos. Ao final do tratamento foi possível entregar um resultado estético e funcional satisfatório, uma vez que, a partir do enceramento diagnóstico foi possível prever o resultado final, guiar os preparos, estudar o caso por completo resultando na diminuição da possibilidade de erros e problemas durante o tratamento. Portanto, baseando-se nesse caso clínico, podemos concluir que o enceramento diagnóstico é imprescindível para a realização de reabilitações orais na atualidade.

Importância de planejamento multidisciplinar em reabilitação oral com prótese total removível e implantossuportada

Lucas Hideki Suzaki Ikeshoji[1] (0009-0009-9786-9194), Isabella Gonçalves Zupiroli[1], Tiago Carvalho dos Santos[1] (0000-0002-4276-4354), Thiago Amadei Pegoraro[1] (0000- 0003-2867-1239)

[1] Centro Universitário Sagrado Coração – UNISAGRADO – Bauru, SP, Brasil.

O relato de caso foi desenvolvido para demonstrar a importância da multidisciplinaridade visando sucesso reabilitador com foco em periodontia, cirurgia e próteses totais convencionais e sobre implantes, objetivando estética e função para o paciente. Paciente do sexo feminino buscou tratamento queixando-se de estética por possuir prótese parcial removível superior e inferior. Após exame clínico e radiográfico, foi indicado exodontia de todos os elementos dentários superiores e inferiores para a confecção de prótese total superior e prótese total do tipo protocolo sobre 4 implantes, visando melhor retenção e estabilidade para a prótese inferior. O plano de intervenção guiou-se primeiramente pela profilaxia, raspagem superior e inferior para a adequação do meio bucal e posterior moldagem para as confecções das próteses imediatas. Após, realizou-se as exodontias de todos os dentes e houve a necessidade de regularização do rebordo alveolar em ambos os arcos. No mesmo momento cirúrgico, foram instalados os implantes inferiores (32, 35, 42 e 45) e a instalação de uma prótese total imediata superior e inferior. Após alguns meses, foi realizado a reabertura da área dos implantes inferiores e instalação dos cicatrizadores, bem como avaliação clínica e radiográfica quanto à ósseointegração. Posteriormente, deu-se início a confecção da prótese total superior definitiva, englobando os passos de moldagem funcional, prova e ajuste dos planos de cera, prova dos dentes e acrilização. Concomitantemente à confecção da PT superior, foi realizado a colocação dos mini-pilares e confecção de protocolo inferior sobre implantes, concluindo a instalação das próteses definitivas superior e inferior. Dessa forma, a paciente teve uma boa adaptação com ambas as próteses, elucidando a importância de uma abordagem multidisciplinar em casos de reabilitação oral, devolvendo a estética e função e elevando a sua autoestima novamente.

Endocrown: uma alternativa na reabilitação estética em dentes posteriores

Miguel Angelo Pereira[1] (0009-0006-2997-5217), Rodrigo Lorenzi Poluha[1] (0000-0001- 7180-6448)

[1] Departamento de Odontologia, Universidade Estadual de Maringá, Maringá, Paraná, Brasil

A reabilitação de dentes posteriores desvitalizados com eficiência, estética e durabilidade é um desafio no cotidiano clínico. Os retentores intrarradiculares, embora sejam a estratégia clássica nesse tipo de reabilitação, apresentam algumas limitações, como o número de sessões necessárias e o risco da intervenção intracanal. Para contornar esses problemas, as coroas endodônticas adesivas, conhecidas como endocrowns, têm ganhado destaque. Elas utilizam a câmara pulpar como mecanismo de retenção, por meio da cimentação adesiva, possibilitando a reconstrução sem a necessidade de retentores e preparos extensos nos condutos. Assim, este estudo relata a reabilitação de um dente 26 desvitalizado e extensamente reconstruído em resina composta, que fraturava de forma recorrente, a paciente ainda exigia uma solução estética e rápida, pois deixaria a cidade num prazo de 10 dias. Após confirmação da obturação endodôntica adequada, foi removida toda a restauração e após exame do remanescente dentário foi proposto a paciente uma reabilitação em duas sessões mediante a utilização de uma coroa endocrown. Com o consentimento da paciente, foi realizado o preparo do elemento, de acordo com os princípios descritos na literatura, e uma moldagem com silicone de adição pela técnica de dois tempos. Um provisório de resina foi confeccionado e cimentado a base de hidróxido de cálcio ainda na primeira sessão. Na segunda sessão, a endocrown confeccionada em laboratório pelo sistema cerâmico IPS e.max CAD (Ivoclar Vivadent®) foi cimentada com sucesso, sem necessidade de ajustes, utilizando cimento resinoso adesivo de cura dual (ALLCEM, FGM®). A paciente demonstrou-se satisfeita com o resultado estético e funcional. Sendo assim, esse caso demonstra que as endocrowns podem ser uma alternativa eficaz para reabilitação rápida e satisfatória de dentes posteriores tratados endodonticamente.

Atendimento odontológico multidisciplinar em paciente vítima de maus-tratos: relato de caso

Leonardo Marques de Oliveira[3] (0009-0007-7472-1440), Giselle Emilãine da Silva Reis[1] (0000-0001-8405-4062), Gabriel Tonetti[3] (0009-0008-0237-2664), Delson João Costa[2] (0000-0001-7622-6469) Poliana Cristina Simão Saibert[3] (0009-0001-6573-3315), Yasmine Mendes Pupo[1] (0000-0003-4755-7191)

[1] Departamento de Odontologia Restauradora, Programa de Pós-graduação Stricto Sensu da Universidade Federal do Paraná - UFPR, Curitiba, Paraná, Brasil

[2] Departamento de Estomatologia, Residência em Cirurgia e Traumatologia Buco Maxilo Faciais, Programa de Pós-graduação Stricto Sensu da Universidade Federal do Paraná - UFPR, Curitiba, Paraná, Brasil

[3] Curso de Odontologia, Setor Ciências da Saúde da Universidade Federal do Paraná - UFPR, Curitiba, Paraná, Brasil

A violência contra crianças é um problema grave, com impacto cultural e social significativo, tendo lesões que frequentemente afetam a região orofacial, destacando a importância de os cirurgiões dentistas estarem aptos para identificar e tratar casos suspeitos. No contexto da reabilitação protética, é crucial considerar as singularidades anatômicas e fisiológicas dessa fase. O presente relato de caso exibe a reabilitação protética temporária de uma adolescente vítima de maus-tratos, com perda extensa de tecido ósseo e dentário na maxila. Paciente do sexo feminino, 14 anos, chegou ao atendimento da residência de cirurgia buco-maxilo-facial da Universidade Federal do Paraná (UFPR), com histórico pregresso de trauma maxilo-facial. Na ocasião, a equipe da residência realizou a ulectomia do dente 18, preparando-a para a reabilitação protética. A paciente retornou à clínica da UFPR com boa cicatrização, sendo liberada para iniciar a confecção da prótese com a equipe de especialização em prótese dentária da universidade. Na segunda avaliação, com o auxílio de radiografias, observou perda significativa de tecido ósseo e dentário na maxila direita, incluindo incisivos superiores do lado esquerdo. Optou-se por uma prótese parcial removível provisória para evitar interferências no crescimento facial, atestadas por radiografias carpais. O processo de confecção da prótese seguiu protocolos estabelecidos na literatura, incluindo moldagem, registro oclusal, seleção de cor e formato dos dentes, prova e ajustes dos dentes artificiais e grampos. Diversas formas de violência contra crianças são reconhecidas, incluindo física, psicológica e sexual. Assim sendo, os profissionais de saúde, incluindo odontologistas, têm um papel crucial na identificação e notificação de casos de violência infantil, especialmente em relação aos aspectos bucais, ademais, a reabilitação protética é fundamental para prevenir complicações orais e mitigar os efeitos físicos e emocionais pós-trauma.

Análise comparativa de pinos em dentes endodonticamente tratados: uma revisão de literatura

Victória Silvia Guimarães[1] (0000-0001-6581-3916), Rodrigo Lorenzi Poluha[1] (0000-0001-7180-6448)

[1] Departamento de Odontologia, Universidade Estadual de Maringá, Maringá, Paraná, Brasil

Os retentores intrarradiculares desempenham um papel crucial na restauração de dentes tratados endodonticamente, fornecendo suporte e retenção para restaurações protéticas. Os pinos de fibra de vidro (PFV) e pinos metálicos (PM) são exemplos de retentores intrarradiculares utilizados quando a estrutura dental remanescente é insuficiente para suportar uma restauração direta, necessitando de reforço adicional para garantir a estabilidade e longevidade da restauração. Esta revisão literária tem como objetivo comparar o desempenho e a longevidade de restaurações utilizando PFV e PM em dentes tratados endodonticamente (DTE). Foram incluídos 72 estudos que abordam taxas de falha, preservação do remanescente dental, estresse e análise dos subtipos de pinos metálicos (diretos ou indiretos) em restaurações intrarradiculares. Os critérios de inclusão para os estudos revisados foram os artigos publicados nos últimos 10 anos dentro do escopo temático abordado neste estudo. Revisões sistemáticas anteriores não chegaram a um consenso sobre a superioridade de um tipo de pino sobre o outro. Alguns estudos sugeriram que os pinos com alto módulo de elasticidade apresentam melhor desempenho, principalmente em situações com paredes coronárias baixas ou ausentes. Outros, no entanto, encontraram taxas de sobrevivência geral melhores para os PFV em comparação com os PM em DTE com não mais do que duas paredes coronárias. Esses achados indicam a complexidade na escolha do tipo de pino mais adequado para a restauração de dentes tratados endodonticamente, evidenciando que ambos os tipos de pinos, de fibra de vidro e metálicos, podem ser considerados opções viáveis, dependendo das circunstâncias clínicas específicas e das preferências do profissional.

Alternativa protética cirúrgica na reabilitação de paciente com microstomia

Gabriela Migliorini Perez[1] (0009-0006-8436-9981), Gustavo Jacobucci Farah[1] (0000-0003-3746-2455), Rodrigo Lorenzi Poluha[1] (0000-0001-7180-6448), Giovanna Ramalho Bezerra[1] (0009-0008-2221-3812), Laura Maffini Heller[1] (0009-0007-3046-274X)

[1] Departamento de Odontologia, Universidade Estadual de Maringá-UEM, Maringá, Paraná, Brasil

A microstomia é um orifício oral anormalmente pequeno que prejudica a fala, alimentação, higiene oral e o tratamento odontológico, sendo comum em pacientes com esclerodermia. Este trabalho detalha a reabilitação de uma paciente do sexo feminino, de 40 anos, portadora de esclerodermia e microstomia, que apresentava comprometimento estético funcional, limitação de abertura bucal, além de mobilidade e dor em vários dentes. Primeiramente, realizou-se zetaplastia bilateral na comissura labial. Posteriormente, extraiu-se todos os dentes condenados e dois implantes (Neodent®) foram instalados na região interforaminal da mandíbula, seguido pela confecção de prótese maxilar e overdenture mandibular do tipo barra/clip. Devido à atrofia maxilar, dois implantes (Ankylos®) foram instalados na sutura intermaxilar, um anterior ao forame incisivo e o outro no meio do palato duro, contudo, cerca de 1,5 mm da região do colo dos implantes não eram intraósseos, por isso, acomodou-se dois pilares esféricos (Ankylos®) e a prótese maxilar convencional foi perfurada, sendo acopladas as matrizes de retenção. Por fim, a paciente foi treinada para manusear e higienizar as próteses. Em dois anos de acompanhamento, não houve queixas e os implantes estavam osseointegrados. Nos casos de esclerodermia, a higiene intrabucal é difícil devido à microstomia e às deformidades nos dedos, por isso, as overdentures são uma boa opção, proporcionando retenção e estabilidade para a fala e a mastigação e permitindo a higienização extrabucal. O sistema barra-clip foi escolhido para a mandíbula pelos melhores índices de qualidade de vida e
menor manutenção. Para a maxila atrófica, os implantes osseointegrados na sutura intermaxilar foram preferíveis pela baixa morbidade e custos, viabilizando o uso de overdenture. Assim, as técnicas cirúrgicas para aumento de abertura bucal, implantes em sutura intermaxilar e overdentures são válidas para a reabilitação de pacientes com microstomia.

“Workflow digital chairside” em prótese sobre implante: relato de caso

Janaína Gabriely Sobral[1] (0000-0002-7313-3061), Matheus Morcela de Souza[1] (0000- 0001-7966-0527), Daniela Micheline dos Santos[1] (0000-0001-6297-6154), Adriana Cristina Zavanelli[1], José Vitor Quinelli Mazaro[1]

[1] Departamento de Materiais Dentários e Prótese, Faculdade de Odontologia de Araçatuba FOA Unesp, Araçatuba, São Paulo, Brasil

O avanço das tecnologias na odontologia restauradora tornou novas possibilidades de reabilitações possíveis. O fluxo de trabalho digital CAD-CAM associado ao tratamento reabilitador com implantes dentários é uma realidade para o restabelecimento de estética e função ao paciente. A produção de uma restauração através do sistema chairside é caracterizada pelo uso de um scanner intraoral e de uma fresadora em um único ambiente, para a obtenção de uma restauração em única consulta. Para isso, o uso de materiais monolíticos é prevalente, permitindo que as peças tenham mínima espessura e reduzindo os casos de lascamento e fraturas. Para a paciente R.F.S., 40 anos, sexo feminino, com a queixa de um dente ausente, foi estabelecido tratamento com coroa unitária sobre implante. A confecção de uma prótese sobre implante no modelo chairside exige um intermediário que conecte a restauração protética na plataforma do implante, como o “ti-base” eleito para o caso por apresentar vantagens como assentamento passivo, correto posicionamento subgengival e versatilidade, evitando inflamação e consequente perda de tecido peri-implantar. Nesse protocolo, o profissional em seu próprio consultório, faz a aquisição da imagem digital, executa o planejamento digital (fase CAD), produz a restauração cerâmica (fase CAM) e realiza a instalação em uma única sessão, descartando o desconforto da moldagem manual e as fases laboratoriais, economizando tempo e permitindo uma visualização dinâmica do tratamento, visando alcançar o resultado desejado pelo paciente. Portanto, a tecnologia chairside possuí vantagens amplamente descritas na literatura que oferecem uma reabilitação oral de alta performance, com precisão, estética e funcionalidade, resultando na longevidade das restaurações e proporcionando grande satisfação aos pacientes.

Prótese parcial removível com auxílio do fluxo digital: sequência laboratorial de uma armação metálica

Amanda Silva Nocera[1], Flora Freitas Fernandes Távora[1], Carolina Ortigosa Cunha[1].

[1] Centro Universitário Sagrado Coração- UNISAGRADO – Bauru, SP, Brasil, 17011-160

Diversas especialidades odontológicas estão se beneficiando com o uso da tecnologia CAD/CAM, a qual está em forte ascensão no Brasil. Com o surgimento e as evoluções em odontologia digital, cresce o interesse na fabricação de PPRs usando essas tecnologias. Devido à falta de experiência em se trabalhar com o fluxo digital, o objetivo do trabalho foi conhecer esse tipo de tecnologia através da confecção de uma armação metálica de ppr. O presente trabalho apresenta uma sequência laboratorial de confecção de uma armação metálica de PPR, realizada com o auxílio de impressão 3D. Para a realização do trabalho, utilizou-se um manequim odontológico e através da remoção de alguns dentes, definiu-se para o arco superior uma Classe II modificação 1. Após a execução dos nichos e moldagem do arco com alginato, obteve-se o modelo de trabalho. A técnica em prótese dentária realizou o escaneamento do modelo e transferência para o software Exocad, onde foi feito o planejamento e determinação da espessura dos componentes da armação. Em seguida, todas as informações foram transmitidas para a impressora 3D, utilizando-se uma resina com carga em cera para a diminuição do fator de contração e verificação da adaptação da estrutura ao modelo. Realizou-se a fundição da estrutura metálica em liga de cobalto-cromo e acabamento e polimento necessários. O processo de obtenção da armação metálica através da impressão 3D foi rápido e gerou uma estrutura metálica adaptada aos dentes pilares e com um excelente acabamento e polimento.

Zumbido e disfunção temporomandibular: relato de caso

João Victor de Paula Leite Coelho[1] (0009-0001-0840-6748), Alex Melo[2] (0000-0002-0433-2681) Flávia Ximenes[2] (0000-0001-9111-2259), Juliana Stunginski-Barbosa[2] (0000-0002-7805-5672), Dyanne Medina-Flores[1,2] (0000-0002-5291-4264), Paulo César Conti[1] (0000-0003-0413-4658)

[1] Departamento de Prótese da Faculdade de Odontologia de Bauru da Universidade de São Paulo
[2] Instituição de Ensino Odontológico IEO Bauru

As Disfunções Temporomandibulares (DTM's) englobam uma série de sinais e sintomas na musculatura e região articular. Também, existem os sintomas otológicos associados como zumbido, hiperacusia, plenitude auricular, vertigem e tontura. Nesse sentido, o presente trabalho tem como objetivo ilustrar a traves de um caso clínico a relação do zumbido e as DTM's. Paciente de sexo feminino, 62 anos, compareceu no ambulatório de DTM e dor orofacial, relatando como queixas principais zumbido e dor de cabeça unilaterais (lado direito). No exame físico constatou-se uma abertura máxima de 58mm com desvio no lado direito, porém ruídos articulares como estalido em abertura e em fechamento do lado direito e crepitação apenas no lado esquerdo. Na palpação relatou-se dor familiar no temporal do lado direito, a paciente sentia que durante a palpação o zumbido se intensificava. As impressões diagnósticas iniciais foram de dor miofascial com referência, deslocamento de disco com redução, cervicalgia e bruxismo de vigília e sono. Com o objetivo de alívio e diminuição da dor, foi indicado como tratamento inicial, educação, controle de bruxismo com adesivos, termoterapia (quente) e exercícios mandibulares de coordenação. Um mês após a primeira consulta relatou-se melhora na dor, porém constância de ruídos bilaterais, uma placa estabilizadora, foi instalada também. No terceiro retorno a paciente constatou melhora de dor e dos zumbidos, apenas com a continuação da crepitação no lado esquerdo, e queixa de um ponto no temporal onde foi realizado um agulhamento seco. Portanto, a paciente que apresentava zumbidos e dores na cabeça obteve melhoras significantes com os tratamentos estabelecidos. É válido notar como o zumbido está intimamente ligado com as DTM's e ressaltar a importância de um exame detalhado que deverá ser realizado pelo cirurgião dentista para que um adequado diagnóstico seja estabelecido, assim como um correto tratamento.

37º COB

CONGRESSO ODONTOLÓGICO DE BAURU

PROFª DRª LINDA WANG

15 A 18 DE MAIO DE 2024

Prótese e Disfunção Temporomandibular

APRESENTAÇÃO PAINEL - GRADUAÇÃO
PESQUISA/REVISÃO SISTEMÁTICA

Resistência à fadiga de uma zircônia translúcida (4Y-PSZ) infiltrada por vidro para aplicações odontológicas

Felipe Machado de Souza[1] (0000-0002-5724-2559); Larissa Marcia Martins Alves (0000-0003-4561-0980); Tiago Moreira Bastos Campos[1](0000-0001-8486-2510); Laura Firmo de Carvalho[1] (0000-0001-7006-0998); Estevam Augusto Bonfante[1] (0000-0001- 6867-8350); Ernesto Byron Benalcázar-Jalkh[1] (0000-0002-7184-8485)

[1] Departamento de Prótese e Periodontia, Faculdade de Odontologia de Bauru, Universidade de São Paulo.

Para aprimorar a translucidez das zircônias odontológicas, composições com conteúdo superior de óxido de ítria e consequente estabilização de maior conteúdo de fase cúbica tem sido introduzidas no mercado. Porém, a estabilização da zircônia com 4 mol% de ítria (4Y-PSZ) limita a tenacificação por transformação de fase, reduzindo as propriedades mecânicas do material. O objetivo do presente trabalho foi inovar na aplicação de vidro para a infiltração de uma zircônia ultra translúcida (4Y-PSZ), visando aprimorar as suas propriedades mecânicas. 36 amostras de 4Y-PSZ foram confeccionadas por prensagem isostática do pó cerâmico (Zpex4, Tosoh) e pré- sinterizados a 1000 °C por 1 hora. Metade das amostras foi infiltrada por vidro e todas as amostras foram sinterizadas a 1550 °C por duas horas. As amostras do grupo controle foram polidas com discos e soluções diamantadas de até 1um. As propriedades mecânicas dos grupos foram avaliadas pelo teste de fadiga acelerada progressiva em perfis de carga leve, moderado e agressivo. A estatística de Weibull foi utilizada para determinar curvas de probabilidade de Weibull e probabilidade de sobrevida. A avaliação de parâmetros de Weibull resultou em uma resistência característica superior para o material infiltrado [1079,6 MPa (1017,6 – 1145,4 MPa)] em relação ao grupo controle [720,3 MPa (671,8 - 772,2 MPa)] sem diferenças significantes no módulo de Weibull (8,3 e 7, respectivamente). O material infiltrado demonstrou uma probabilidade de sobrevida superior em missões em cargas de 500 e 800 MPa. Em conclusão, a infiltração por vidro da zircônia 4Y-PSZ foi bem-sucedida e resultou em um aumento da resistência característica e probabilidade de sobrevida com potencial aplicação em próteses fixas extensas em odontologia.

Fomento: FAPESP (2021/06730-7, 2021/07440-2, 2022/07157-1, 2022/12118-5, 2023/02844-3)

Perfil de modulação de dor em indivíduos com dor muscular mastigatória crônica e indivíduos assintomáticos

Eduardo Pereira Mendonça[1] (0009-0008-0168-6557), Tatiana Prosini da Fonte[2] (0000-0002-8203-6335), Maria Emília Servin Berden[2] (0000-0002-5251-9053), Carolina Ortigosa Cunha[1,2] (0000-0003-2748-6728)

[1] Centro de Ciências da Saúde, Centro Universitário Sagrado Coração - UNISAGRADO, Bauru, São Paulo, Brasil
[2] Departamento de Prótese, Faculdade de Odontologia de Bauru, Universidade de São Paulo, Bauru, São Paulo, Brasil

O objetivo do presente estudo foi avaliar a variação do perfil de modulação endógena da dor (PMP, sigla em inglês) em indivíduos assintomáticos e com dor miofascial mastigatória crônica (DMMC). Foram avaliados 45 voluntários, insuficientemente ativos ou sedentários, sendo 21 indivíduos assintomáticos e 24 com DMMC diagnosticados de acordo com o formulário do Diagnostic Criteria for Temporomandibular Disorders (DC/TMD). Foram realizados 2 testes: (1) modulação condicionada da dor (CPM) através de medidas de Limiar de Dor a Pressão (LDP) como estímulo teste e mão imersa em água fria como estímulo condicionante e (2) teste de somação temporal (WUR) com monofilamentos de vonFrey graduados quanto a força aplicada e relato de sensibilidade em escala numérica, para traçar os PMPs de todos os indivíduos. O PMP se resume a 4 perfis (PMP I: Dupla Pronocicepção (WUR aumentado/ CPM comprometido), PMP II: Pronocicepção inibitória (WUR normal/ CPM comprometido), PMP III: Pronocicepção facilitadora (WUR aumentado/ CPM normal) e PMP IV: Antinocicepção (WUR normal/ CPM normal). Teste estatístico de associação com nível de significância de 0,05 foi realizado. A média de idade foi de 29,4 anos no grupo controle e 28,3 anos no grupo DMMC. Os resultados mostraram uma frequência de distribuição do PMP semelhante entre os grupos sem associação com presença de DMMC (teste exato de Fisher com $p>0,05$). No grupo controle: 9,5% dos indivíduos eram PMP I; 52,4% - PMP II; 4,8% - PMP III e 33,3% - PMP IV. No grupo DMMC: PMP I – 12,5%; PMP II – 54,2%; PMP III – 4,2% e PMP IV – 29,2%. Conclui-se que o PMP não é dependente apenas da condição dolorosa crônica que o paciente se encontra, sendo que indivíduos assintomáticos se apresentaram com CPM comprometido na mesma proporção que indivíduos com dor muscular crônica.

Fomento: FAPESP (2020/02479-5)

Influência de óxidos pigmentantes de dois compósitos para CAD/CAM na resistência à flexão em três pontos

José Carlos de Castro e Costa Neto[1] (0009-0007-1381-9196), Lucas José Azevedo-Silva[2] (0000-0002-6636-8022), Veridiana Silva Campos[1] (0000-0003-0014- 754X), Pedro Rodrigues Minim[3] (0000-0002-8200-5088), Ana Flávia Sanches Borges[3] (0000-0002-0349-2050), Brunna Mota Ferrairo[1,3] (0000-0002-8121-3002)

[1] Curso de Odontologia, Universidade Estadual do Norte do Paraná, Jacarezinho, PR, Brasil.

[2] Departamento de Prótese e Periodontia, Faculdade de Odontologia de Bauru, Universidade de São Paulo (FOB/USP).

[3] Departamento de Dentística, Endodontia e Materiais Dentários, Faculdade de Odontologia de Bauru, Universidade de São Paulo, Bauru, SP, Brasil.

A qualidade estética das restaurações dentárias é largamente influenciada pela cor, um fator crítico, mas muitas vezes esquecido na integridade dos compósitos dentários para CAD/CAM. E compreender a influência dos óxidos pigmentantes é fundamental para a longevidade e aparência das restaurações dentárias. O presente trabalho objetivou avaliar a possível influência de óxidos pigmentantes na resistência à flexão em 3 pontos de compósitos para uso em sistema CAD/CAM. Para isso, dois blocos de cerâmica infiltrada por polímeros (Vita Enamic®, VITA Zahnfabrik) nas cores A1 e A3, bem como dois blocos da resina nanocerâmica (Lava® Ultimate, 3M ESPE) nas cores A1 e A3, foram cortados em máquina de corte digital utilizando um disco diamantado (250 rpm, sob refrigeração) em barras de 4mm largura X 2mm espessura X 14mm comprimento (ISO 6872), com 10 espécimes de cada grupo (n=10). As barras foram submetidas a teste de flexão em 3 pontos com 500 N de cédula de carga, com uma velocidade constante de 0,5 mm/min por meio de uma máquina de ensaios universal (KRATOS serie KE) e com auxílio do programa para automação do ensaio (Tesc® 2.0). A análise fractográfica qualitativa dos espécimes fraturados foi realizada em estereomicroscópio digital (Axio Zoom.V16). Os dados obtidos foram organizados e submetidos ao teste ANOVA e complementado com teste Bonferroni ($p<0,05$). Os resultados mostraram que não houve efeito da adição de óxidos pigmentantes sobre os valores de flexão em 3 pontos ($p=0,374$), mas houve efeito do material ($p<0,001$). No teste de flexão em 3 pontos, os grupos de cerâmica infiltrada por polímeros apresentaram os maiores valores de flexão, porém não houve diferença estatística em relação as cores dentro do mesmo grupo. Com isso, podemos concluir que diferentes óxidos pigmentantes presentes na composição de cerâmica infiltrada por polímeros e resina nanocerâmica nas cores A1 e A3 não foram capazes de interferir nos valores de resistência à flexão do material.

Fomento: FAPESP (2018/17004-2)

Avaliação da rugosidade e cor de dentaduras fabricadas pelo CAD/CAM com diferentes tratamentos de superfície

Caroline Saffar Yabuta Públio[1] (0009-0000-5943-0089), Guilherme Maciel Rodrigues da Silva[1] (0009-0001-5305-5561), João Carlos Soares Silva[1] (0009-0002-7454-7802), João Mateus Cavalaro Sayeg[2] (0000-0002-7089-1713), Luciana Mara Negrão Alves[1] (0000-0002-7487-5147), Victor Augusto Alves Bento[1] (0000-0003-0558-4239)

[1] Departamento de Prótese, Faculdade de Odontologia de Mato Grosso do Sul, Universidade Federal de Mato Grosso do Sul, Campo Grande, Mato Grosso do Sul, Brasil
[2] Departamento de Materiais Dentários e Prótese, Faculdade de Odontologia de Araçatuba, Universidade Estadual Paulista, Araçatuba, São Paulo, Brasil

Cada vez mais, a tecnologia de desenho auxiliado por computador/fabricação auxiliada por computador (CAD/CAM) está sendo adotada na fabricação de próteses. No entanto, o polimento mecânico tradicionalmente aplicado está sendo uma falha para essas dentaduras. Portanto, estudos têm investigado diferentes métodos de tratamento de superfície como alternativa. Diante disso, o objetivo desse estudo in vitro foi avaliar a rugosidade e alteração cromática de diferentes tipos de dentaduras com diferentes tratamentos de superfície. Um total de 60 amostras (10×3,3mm) foram confeccionadas, sendo divididas em três grupos (resina convencional, resina fresada, e resina impressa 3D) e subdivididas em dois tipos de tratamento de superfície (polimento mecânico e glaze fotopolimerizável), restando um n=10 para cada subgrupo. As propriedades ópticas das amostras foram avaliadas usando um espectrofotômetro e os dados calculados pelo sistema CIEDE 2000 (ΔE_{00}). A rugosidade de superfície foi analisada utilizando um perfilômetro de rugosidade de superfície SJ-401 para as características de Ra. Os dados dos testes foram avaliados com a análise de variância ANOVA two-way ($P<0,05$). Em relação aos diferentes tipos de resinas, foi encontrada diferença significativa da resina impressa 3D nas propriedades ΔE ($P<0,05$), enquanto em relação ao tipo de tratamento foi apresentado diferenças significativas entre o glaze fotopolimerizável e o polimento mecânico em todas as propriedades avaliadas ($P<0,05$). Conclui que o glaze fotopolimerizável melhorou significativamente as propriedades das resinas de dentaduras.

Métricas faciais de estudantes universitários com idade entre 20 e 30 anos através de estereofotogrametria

Sofia Carvalho Siqueira[1] (0000-0003-0624-3102), Karin Hermana Neppelenbroek[2] (0000-0001- 7086-2667), Vanessa Ota Nogueira[3] (0000-0002-7626-0031), Maria Carolina Neves[4] (0000- 0002-6383-4008), Thaís Marchini Oliveira Valarelli[5] (0000-0003-3460-3144)[2], Simone Soares[6] (0000-0003-0811-7302)

[1] Graduanda em Odontologia, Faculdade de Odontologia de Bauru, Universidade de São Paulo

[2] Departamento de Prótese e Periodontia, Faculdade de Odontologia de Bauru, Universidade de São Paulo

[3] Doutoranda do Hospital de Reabilitação de Anomalias Craniofaciais, Universidade de São Paulo

[4] Mestranda do Hospital de Reabilitação de Anomalias Craniofaciais, Universidade de São Paulo

[5] Departamento de Odontopediatria, Ortodontia e Saúde Coletiva, Faculdade de Odontologia deBauru e Hospital de Reabilitação de Anomalias Craniofaciais, Universidade de São Paulo

[6] Departamento de Prótese e Periodontia, Faculdade de Odontologia de Bauru e Hospital de Reabilitação de Anomalias Craniofaciais, Universidade de São Paulo

O presente trabalho se propôs a realizar uma análise descritiva das medidas faciais de jovens universitários com idade entre 20 e 30 anos utilizando essa tecnologia não invasiva. A análise foi realizada em 60 indivíduos divididos em 2 grupos: G1 - 30 pacientes do sexo feminino; G2 – 30 pacientes do sexo masculino. Pontos antropométricos foram marcados na face e utilizando o sistema portátil de câmera de estereofotogrametria Vectra H1 (Canfield Scientific, Inc, Fairfield, NJ, EUA), a captura da imagem foi executada. Todos os pacientes apresentavam oclusão estávele não foram submetidos às substâncias preenchedoras da face (botox, ácido hialurônico) ou cirurgia plástica. Através do software VAM elaboration (Canfield Scientific, Inc) as medidas lineares e ângulos faciais foram obtidos, tabulados e submetidos ao teste-t independente, com nível de significância de 5%. Dentre as 12 medidas lineares determinadas, 11 medidas apresentaram diferença estatisticamente significativa, sendo elas: N-Pg (altura facial central); Sn- Gn (altura facial inferior); ExR-ChR (altura facial média - lado direito); ExL-ChL (altura facial média - lado esquerdo); AlR-AlL (largura da base do nariz); CphR-CphL (largura entre cristas filtro); TR/L-Sn (distância média facial); TR/L-Pg (distância facial inferior) todos com valor de $p<.001$, eChR-ChL $p=0.003$. Nas medidas angulares apenas GoR-Pg-GoL apresentou diferença estatisticamente significativa ($p=0.038$). Os homens apresentam valores maiores que as mulheres em todas as medidas lineares, já nas medidas angulares as mulheres apresentaram valores maiores e apenas um ângulo (GoR-Pg-GoL) apresentou diferença estatisticamente significativa. O presente trabalho tem características inovadoras na área da saúde, e com isso conseguirá estabelecer parâmetros faciais importantes para a odontologia digital na população brasileira.

Fomento: FAPESP: 2016/14942-6, FAPESP: 2022/15428-5

Avaliação da qualidade de vida de protocolos de higienização de próteses totais em pacientes recém reabilitados

Isabella Ribeiro Da Silva Oliveira[1] (0009-0003-9781-4560), Anna Clara Gurgel Gomes[1] (0000-0002- 9990-3589), João Pedro Diacis[1] (0009-0000-5922-8112), Amanda Aparecida Maia Neves Garcia[1] (0000- 0002-9774-1010), Carolina Yoshi Campos Sugio[1] (0000-0001-8934-4472), Karin Hermana Neppelenbroek[1] (0000-0001-7086-2667)

[1] Departamento de Prótese e Periodontia, Faculdade de Odontologia de Bauru, Universidade de São Paulo, Bauru, São Paulo, Brasil.

A Organização Mundial da Saúde (OMS) define qualidade de vida como a percepção do indivíduo de sua posição na vida, no contexto da cultura e sistema de valores nos quais ele vive e em relação aos seus objetivos, expectativas, padrões e preocupações. Nesse contexto, os usuários de próteses totais (PT) merecem atenção especial, uma vez que tal reabilitação é responsável por restabelecer as funções estéticas, fonéticas e mastigatórias dos indivíduos totalmente edêntulos. Assim, o presente estudo avaliou como a higienização das PT influenciam na qualidade de vida desses indivíduos. Para isso, as PT superiores (PTS) de 20 pacientes reabilitados nas clínicas de Prótese da Faculdade de Odontologia de Bauru foram aleatoriamente submetidas a um dos seguintes protocolos de higienização (n=5) por 10 dias: CD (controle 1) - escovação da PTS com creme dental por 2 min; SAB (controle 2) - escovação da PTS com sabonete líquido por 2 min; CD+HIP- escovação da PTS com creme dental por 2 min seguida da imersão da PTS em 150 mL de hipoclorito de sódio a 1% por 10 min; SAB+HIP - escovação da PTS com sabonete líquido por 2 min, seguida da imersão em 150 mL de hipoclorito de sódio a 1% por 10 min. Após 10 dias, esses pacientes foram submetidos ao questionário de qualidade vida OHIP-EDENT. Os dados foram submetidos aos testes de Wilcoxon e Kruskal-Wallis (α=0,05). Houve redução significativa dos valores de QVRSO relacionados ao OHIP-EDENT após a aplicação dos protocolos de higienização ($p<0,05$), entretanto, não foram observadas diferenças entre a grupos de estudos testados independente do domínio avaliado ($p>0,05$). Os protocolos de higienização das próteses totais impactaram de forma positiva na qualidade de vida dos pacientes.

Fomento: PUB-USP (Projeto nº: 2022-1311); FAPESP (2021/14444-4)

Avaliação da adesão de *Candida albicans* em dentaduras fabricadas pelo CAD/CAM com diferentes tratamentos de superfície

Guilherme Maciel Rodrigues da Silva[1] (0009-0001-5305-5561), Caroline Saffar Yabuta Públio[1] (0009-0000-5943-0089), João Carlos Soares Silva[1] (0009-0002-7454-7802), João Mateus Cavalaro Sayeg[2] (0000-0002-7089-1713), Luciana Mara Negrão Alves[1] (0000-0002-7487-5147), Victor Augusto Alves Bento[1] (0000-0003-0558-4239)

[1] Departamento de Prótese, Faculdade de Odontologia de Mato Grosso do Sul, Universidade Federal de Mato Grosso do Sul, Campo Grande, Mato Grosso do Sul, Brasil
[2] Departamento de Materiais Dentários e Prótese, Faculdade de Odontologia de Araçatuba, Universidade Estadual Paulista, Araçatuba, São Paulo, Brasil

Atualmente, as dentaduras vêm sendo fabricadas pela tecnologia de desenho auxiliado por computador/fabricação auxiliada por computador (CAD/CAM). No entanto, o polimento mecânico está sendo uma falha na confecção dessas próteses. Assim, estudos têm demonstrado a aplicação de diferentes tratamentos de superfície. Diante disso, o objetivo desse estudo in vitro foi avaliar a adesão de Candida albicans em diferentes tipos de dentaduras com diferentes tratamentos de superfície. Um total de 60 amostras (10×3,3mm) foram confeccionadas, sendo divididas em três grupos (resina convencional, resina fresada, e resina impressa 3D) e subdivididas em dois tipos de tratamento de superfície (polimento mecânico e glaze fotopolimerizável), restando um n=10 para cada subgrupo. Os dados dos testes foram avaliados com a análise de variância ANOVA two-way ($P<0,05$). Foi apresentado diferenças significativas entre o glaze fotopolimerizável e o polimento mecânico na adesão de C. albicans ($P<0,05$). Conclui-se que o uso do glaze fotopolimerizável é um método eficaz para diminuir a adesão de Candida albicans nas superfícies das resinas de dentadura.

Variação da percepção de dor após um programa de exercício aeróbico em indivíduos com dor muscular mastigatória crônica

Beatriz Inada Valera Alves[1] (0009-0003-1366-2230), Giovanna Speranza Zabeu[1,2] (0000-0001-5044-6690), Tatiana Prosini da Fonte[2] (0000-0002-8203-6335), Maria Emília Servin Berden[2] (0000-0002-5251-9053), Carolina Ortigosa Cunha[1,2] (0000-0003-2748-6728)

[1] Centro de Ciências da Saúde, Centro Universitário Sagrado Coração - UNISAGRADO, Bauru, São Paulo, Brasil
[2] Departamento de Prótese, Faculdade de Odontologia de Bauru, Universidade de São Paulo, Bauru, São Paulo, Brasil

O objetivo do presente estudo foi avaliar a variação da percepção da dor em indivíduos com dor miofascial mastigatória crônica (DMMC) após um programa de exercício físico aeróbico. Tratase de um ensaio clínico randomizado controlado composto por 24 voluntários, insuficientemente ativos ou sedentários, com DMMC de acordo com o formulário do Diagnostic Criteria for Temporomandibular Disorders (DC/TMD). Indivíduos foram alocados randomicamente em 2 grupos (DMMC/sEX n=9 e DMMC/cEX n=15), com base na realização (cEX) ou não (sEX) de exercício físico aeróbico. Todos os indivíduos receberam tratamento conservador com orientações de mudança comportamental e possibilidade de aplicação de calor úmido na área da dor se necessário. Os indivíduos do grupo exercício foram orientados a realizar atividade física aeróbica 3 vezes na semana por 30 minutos por 3 meses. A percepção da dor foi avaliada por meio da escala visual analógica (EVA) aplicada no baseline e após 3 meses. Teste t pareado Wilcoxon foi realizado para análise estatística com nível de significância de 0,05. A média da EVA no baseline no grupo DMMC/sEX foi 6,06 e no grupo DMMC/cEX, 4,92. Houve redução estatisticamente significativa da EVA apenas no grupo DMMC/sEX (p=0,039), com média de EVA de 4,75. No DMMC/cEX não houve diferença estatisticamente significante (p=0,32). Conclui-se que o exercício aeróbico em indivíduos sedentários ou insuficientemente ativos não influenciou na melhora da percepção de dor dos indivíduos. Sabe-se que o exercício físico regular tem efeito benéfico como coadjuvante no controle da dor crônica, porém é de extrema importância que os profissionais monitorem de perto o comprometimento dos pacientes com mudanças comportamentais, como exercícios físicos regulares. Apenas informar os pacientes sobre os benefícios do exercício é insuficiente; o incentivo ativo e o monitoramento contínuo do progresso são essenciais para promover hábitos de exercício consistentes.

Fomento: FAPESP (2020/02479-5)

37º COB

CONGRESSO ODONTOLÓGICO DE BAURU

PROFª DRª LINDA WANG

15 A 18 DE MAIO DE 2024

Prótese e Disfunção Temporomandibular

APRESENTAÇÃO PAINEL - PÓS-GRADUAÇÃO
CASO CLÍNICO/PROJETO DE ESTENSÃO/REVISÃO DE LITERATURA

Fluxo digital em reabilitação com prótese parcial fixa sobre implante na região anterior superior: relato de caso

Maria Gabrielle Piedade Ramos[1]; Rodrigo Moreira Bringel da Costa[2].

[1] Departamento de prótese, Hospital de Reabilitação de Anomalias Craniofaciais, Universidade de São Paulo, Bauru, São Paulo, Brasil.

[2] Departamento de prótese, Faculdade de Odontologia, Centro Universitário FIBRA, Belém, Pará, Brasil.

Este relato de caso tem como objetivo discorrer sobre o tratamento feito através de prótese sobre implante por meio do fluxo digital utilizando o sistema CAD-CAM. Paciente compareceu a clínica do Centro Universitário FIBRA com a queixa “Não me sinto bem com o meu sorriso”. Ao exame clínico e radiográfico, observou-se que o paciente apresentava ausência dos elementos 11 e 21, um implante osseointegrável na região do elemento 21 e uma prótese parcial removível provisória com estética inadequada. O planejamento foi reabilitar através de uma prótese fixa sobre implante com cantilever (elementos 21 e 22) e laminados cerâmicos nos elementos 11 e 12. Foi então realizado o escaneamento digital com o scan body, em seguida o planejamento digital do caso através do software ExoCAD (ExoCAD, DentalCAD, ExoCAD GmbH, Darmstadt, Alemanha). Através do planejamento digital foi realizada a confecção e instalação da prótese provisória, com subsequentes etapas de condicionamento tecidual e foi confeccionado também o guia cirúrgico para a cirurgia de aumento de coroa. Durante o período de condicionamento tecidual foram realizadas duas cirurgias periodontais, um aumento de coroa feito com auxílio do guia cirúrgico nos elementos 11 e 12 e uma cirurgia de enxerto de tecido conjuntivo na região edêntula. Após o condicionamento tecidual, foram efetuados os preparos para os laminados cerâmicos. Em seguida, foi feito o escaneamento dos tecidos condicionados e preparos dentários, para fresagem, maquiagem, e instalação das próteses. Por fim, foi feita a instalação da prótese e dos laminados, seguidas das remoções dos excessos de cimento, checagem dos contatos oclusais e de consultas para proservação do paciente. Com isso, pode-se concluir que a utilização de tecnologias digitais associadas a um planejamento correto possibilita sucesso estético, funcional e maior previsibilidade na reabilitação de próteses fixas.

37º COB

CONGRESSO ODONTOLÓGICO DE BAURU

PROFª DRª LINDA WANG

15 A 18 DE MAIO DE 2024

Prótese e Disfunção Temporomandibular

APRESENTAÇÃO PAINEL - PÓS-GRADUAÇÃO
PESQUISA/REVISÃO SISTEMÁTICA

Resistência da união ao microcisalhamento de poli-éter-éter-cetona com e sem tratamento de superfície

Samir Georges Zogheib[1] (0009-0008-5571-7005)

[1] Faculdade São Leopoldo Mandic, Campinas, São Paulo, Brasil

O objetivo desse estudo foi avaliar a resistência da união (RU) ao microcisalhamento do poli-éter-éter-cetona (PEEK) com tratamento de superfície com dois tipos de ácido (sulfúrico a 98% e fluorídrico a 10%) e PEEK sem tratamento a um tipo de cimento resinoso com adesivo e sem adesivo. Sessenta cilindros de PEEK (Isolaplast Isolantes e Plásticos Ltda, São Paulo, SP, Brasil) foram aleatoriamente divididos em quatro grupos (n=15) da seguinte forma: (A) sem tratamento de superfície e sem adesivo, (B) sem tratamento de superfície com aplicação de adesivo, (C) com tratamento de superfície com ácido fluorídrico a 10% e, (D) com tratamento de superfície com ácido sulfúrico a 98%. Em cada grupo foi realizado a cimentação (Cimento Resinoso Autoadesivo 3M™Relyx™U200 Clicker) do corpo de resina. Os cimentos foram aderidos aos corpos de resina (Resina Universal Filtek Z350 XT -3M ESPE) utilizando ou não adesivo (Adesivo Single Bond Universal, 3M™). Todos os espécimes foram armazenados em água destilada a 37°C por 72 h. A resistência da união foi medida em máquina de ensaio universal para o teste de cisalhamento e os modos de falha foram avaliados por estereomicroscópia. Os dados de RU foram analisados estatisticamente usando ANOVA e teste de Tukey. A corrosão com ácido sulfúrico a 98% pode reforçar a união da Resina Universal Filtek Z350 XT aos materiais compósitos PEEK em comparação com o grupo sem tratamento, ácido fluorídrico ou apenas adesivo ($p<0,05$). Baixa adesão foi estabelecida nos grupos sem tratamento e ácido fluorídrico quando Filtek Z350 XT foi utilizada com o adesivo Single Bond universal. Nenhuma diferença estatística foi encontrada se o ácido fluorídrico foi aplicado ou não ($p>0,05$). Significando que o uso de Ácido Sulfúrico a 98% aumenta a resistência de união da resina ao PEEK.

Perfil do microbioma de usuários de próteses totais saudáveis e com doenças cardiovasculares: uma revisão sistemática

Pillar Gonçalves Pizziolo[1] (0000-0003-2348-1196), Lorena Mosconi Clemente[1] (0000- 0002-7701-9311), Viviane de Cássia Oliveira[1] (0000-0002-0734-0652), Helio Cesar Salgado[2] (0000-0001-7351-5740), Cláudia Helena Lovato da Silva[1] (0000-0003-1629- 2207), Adriana Barbosa Ribeiro[1] (0000-0003-3108-8589)

[1] Departamento de Prótese, Faculdade de Odontologia de Ribeirão Preto, Universidade de São Paulo, Ribeirão Preto, São Paulo, Brasil
[2] Departamento de Fisiologia, Faculdade de Medicina, Universidade de São Paulo, Ribeirão Preto, São Paulo, Brasil

Este estudo teve como objetivo revisar sistematicamente a literatura acerca da relação entre o microbioma oral de usuários de prótese dentária e doenças cardiovasculares (DCV). A busca foi realizada nas bases de dados MEDLINE/PubMed, Scopus, Web of Science, Embase e literatura cinza (OpenGrey, Google Scholar). Esta revisão foi elaborada conforme preconizado pelo PRISMA e registrada na base de registro PROSPERO. Revisores independentes realizaram a busca, seleção, extração e análise dos dados. A análise do risco de viés foi feita através da Escala Newcastle-Ottawa para estudos observacionais. A estratégia de busca utilizada para este estudo identificou 253 resultados, sendo incluídos 12 estudos. A disbiose oral é geralmente observada em pacientes com doenças sistêmicas como obesidade, diabetes e doenças cardiovasculares. Doenças crônicas inflamatórias como a periodontite e estomatite protética estão associadas a um desequilíbrio da microbiota e à prevalência de microrganismos patogênicos. A bacteremia transitória é capaz de causar uma resposta inflamatória sistêmica moderada, elevando o nível sérico de citocinas e marcadores inflamatórios que são produzidos em tecidos bucais patológicos e fortemente associados à patogênese de algumas DCV. A idade avançada, embora seja associada à redução da diversidade do microbioma oral, correlaciona-se com o aumento do número de contagem de colônias patogênicas na saliva. O edentulismo foi significativamente associado à variação da diversidade beta do microbioma salivar. Ainda, usuários de prótese total com doença cardiovascular associada apresentam expectativa de vida menor que os pacientes dentados com a mesma condição sistêmica. Esses resultados sugerem que o edentulismo, o uso de prótese dentária e a disbiose da microbiota oral são possíveis fatores de risco não convencionais para o desenvolvimento e agravamento de DCV, o que ressalta a necessidade de uma abordagem multidisciplinar para prevenção e tratamento destas doenças.

Fomento: CAPES (88887.853694/2023-00), FAPESP (2020/06043-7)

Comparação do desempenho de um scanner intraoral com dois computadores diferentes

Murilo Montanari de Souza[1] (0009-0000-7406-4099), Marianna Soares Nogueira Borges[1] (0000-0001-9330-2670), Leandro Cardoso[1] (0009-0000-1347-377X), Lourenço Roselino[2] (0000-0002-7647-0784), Camila Tirapelli[1] (0000-0001-5020-6515)

[1] Departamento de Materiais Dentários e Prótese, Faculdade de Odontologia de Ribeirão Preto, Universidade de São Paulo, Ribeirão Preto, São Paulo, Brasil
[2] Empresa dOne3D

O scanner intraoral tem se popularizado cada dia mais entre os profissionais de odontologia, com isso, entender seu funcionamento é importante para se obter um bom desempenho do dispositivo. Um dos fatores que influenciam na sua eficiência é a configuração do computador que faz o processamento das imagens capturadas com o scanner. Sendo assim, o objetivo deste estudo foi comparar o funcionamento de um mesmo scanner intraoral (i600 Medit, South Korea) com dois computadores diferentes e dentro das recomendações do fabricante. Dezessete cirurgiões-dentistas, sem experiência prévia com escaneamento intraoral, foram convidados a participarem do estudo. Eles foram divididos aleatoriamente em dois grupos, um para cada computador: C1=9 e C2=8. Depois de um treinamento ministrado por um profissional experiente da área, cada participante realizou 3 escaneamentos completos (maxila, mandíbula e registro de mordida) em um manequim com dentição completa e hígida posicionado em um fantoma. O tempo necessário para realizar cada escaneamento de maneira satisfatória foi avaliado e registrado por um profissional experiente da área. O teste T foi utilizado para comparar os tempos, em segundos, dos dois grupos. Os grupos comparados apresentaram diferenças estatísticas significativas ($p<0.0001$). O grupo C1 (Ryzen 7, 16G de RAM e Placa de vídeo GTX 1050) apresentou maiores tempos de escaneamentos no geral, com uma diferença média de 527,8s em relação ao C2 (i7 12700H, 32G de RAM e placa de vídeo RT 3060). Conclui-se que o mesmo scanner intraoral obteve desempenho diferente quando utilizado com computadores distintos. O grupo C2 apresentou melhor eficiência e menor tempo no geral.

Fomento: CAPES (001)

Comparação da curva de aprendizado do indivíduo com diferentes scanners intraorais

Murilo Montanari de Souza[1] (0009-0000-7406-4099), Marianna Soares Nogueira Borges[1] (0000-0001-9330-2670), Leandro Cardoso[1] (0009-0000-1347-377X), Marcela Tarosso Rea[2] (0000-0002-5230-6488), Vinicius Pedrazzi[1] (0000-0003-0701-6999), Camila Tirapelli[1] (0000-0001-5020-6515)

[1] Departamento de Materiais Dentários e Prótese, Faculdade de Odontologia de Ribeirão Preto, Universidade de São Paulo, Ribeirão Preto, São Paulo, Brasil
[2] Departamento de Diagnóstico Oral, área de Radiologia Odontológica, Faculdade de Odontologia de Piracicaba, Universidade Estadual de Campinas, Piracicaba, São Paulo, Brasil

Este estudo comparou a curva de aprendizado do escaneamento intraoral (IOS) utilizando diferentes equipamentos (IOS). Vinte e nove dentistas sem experiência com IOS foram distribuídos aleatoriamente em três grupos: IOS-I; IOS-II; IOS-III. Após um treinamento de três horas, cada participante realizou três escaneamentos completos (maxila, mandíbula e registo de mordida) em um modelo com dentição completa em um fantoma. O tempo (segundos) necessário para atingir um escaneamento adequado foi registrado por um profissional experiente. O modelo de Wright foi utilizado para estimar o número de repetições necessárias para atingir o platô da curva de aprendizado. Foram utilizados os testes Kruskal-Wallis e Mann-Whitney (post-hoc) para comparar as curvas de aprendizado dos grupos. Os resultados mostraram que o número de repetições até atingir o platô foi semelhante entre os IOS. Considerando o tempo do platô, o IOS-III (167,9s) apresentou tempo significativamente menor quando comparado aos IOS I (245,5s / p=0,041) e II (260,6s / p=0,014). Pode-se concluir que o número de repetições para atingir o platô foi semelhante, embora o tempo médio nas repetições tenha sido diferente, sendo assim, as características individuais de cada scanner podem influenciar no processo de aprendizado do indivíduo.

Fomento: CAPES (001)

Avaliação de dentifrícios naturais para higienize de próteses totais – ensaio clínico aleatorizado, controlado e cruzado

Arthur Augusto Martins e Silva[1] (0000-0003-2334-2989), Lorena Clemente Mosconi[1] (0000-0002-7701-9311), Adriana Barbosa Ribeiro[1] (0000-0003-3108-8589), Viviane de Cássia Oliveira[1] (0000-0002-0734-0652), Cláudia Helena da Silva Lovato[1] (0000-0003- 1629-2207)

[1] Departamento de Materiais Dentários e Prótese, Faculdade de Odontologia de Ribeirão Preto, Universidade de São Paulo

A higiene inadequada de próteses totais favorece o acúmulo de biofilme que causa inflamações locais e sistêmicas. Dentifrícios com produtos naturais e específicos para próteses totais podem favorecer o controle do biofilme. Este ensaio clínico aleatorizado, controlado, cruzado e duplo cego avaliou dentifrícios experimentais à base de produtos naturais para higienização de próteses totais. Desdentados totais (n = 17), usuários de próteses totais superior e inferior foram distribuídos, aleatoriamente, em 5 grupos sendo um Controle positivo (Trihydral, dentifrício comercial a base de Cloramina-T) e quatro de dentifrícios experimentais (Melaleuca alternifólia, Pinus strobus, Bowdichia virgilioides Kunth e Eucalyptus citriodora), todos identificados de forma cega (A, B, C, D e E). Os participantes escovaram suas próteses três vezes ao dia durante 14 dias e um wash out de 07 dias foi aplicado. As variáveis de resposta, sendo capacidade de remoção de biofilme (método computadorizado) e redução de carga microbiana de Candida albicans (UFC - Unidade formadora de colônias), foram mensuradas no Baseline e após o uso dos dentifrícios. Os resultados foram testados por Friedman (nãoparamétrico) com nível de significância de 5%. Os dentifrícios promoveram remoção de biofilme (p=0,020) e redução da carga microbiana (p=0,005) significativamente, quando comparados ao Baseline. Os dentifrícios experimentais não apresentaram diferença significativa entre si ou com o controle positivo. Desta forma, foi possível concluir que os dentifrícios experimentais (A, B, C e E) apresentaram resultados promissores quanto à remoção de biofilme da superfície interna de próteses totais e redução da carga microbiana de Candida albicans uma vez que apresentaram eficácia semelhante ao dentifrício controle positivo (D), específico para próteses totais e com comprovada eficácia.

Fomento: CAPES (88887.853682/2023-00)

Avaliação da resistência ao desgaste da Y-FSZ com diferentes tipos de acabamento sob o antagonista esmalte dentário

Gabriela de Arruda Ribeiro[1], Paulo Eduardo Barros de Souza Oliveira[1], Lívia Fiorin[1] (0000-0001-5109-4033), Adriana Cláudia Lapria Faria[1] (0000-0001-6353-1480), Ricardo Faria Ribeiro[1] (0000-0003-4211-0542), Renata Cristina Silveira Rodrigues[1] (0000-0003- 4140-4143)

[1] Departamento de Materiais Dentários e Prótese, Faculdade de Odontologia de Ribeirão Preto, Universidade de São Paulo, Ribeirão Preto, São Paulo, Brasil

A zircônia totalmente estabilizada (Y-FSZ) é indicada para a confecção de coroas monolíticas, mas poucos estudos trazem dados sobre o acabamento desse material e suas possíveis consequências. O objetivo deste estudo foi avaliar o efeito da caracterização extrínseca, do polimento e do glazeamento na resistência ao desgaste da Y-FSZ frente ao esmalte dentário. Amostras de esmalte dentário foram obtidas a partir de terceiros molares do Biobanco de Dentes da Faculdade de Odontologia de Ribeirão Preto, seccionados em cortadeira de precisão. As amostras de zircônia Ceramill Zolid FX Preshade (Amanngirrbach, Áustria) foram obtidas seccionando blocos de zircônia pré-sinterizada e divididas em 6 grupos: C (controle), CE (caracterização extrínseca), P (polimento), G (glazeamento), CEG (caracterização extrínseca seguido de glazeamento) e CEP (caracterização extrínseca seguido de polimento). As amostras foram embutidas em tubos de PVC com resina acrílica autopolimerizável. Foi realizado ensaio de desgaste de dois corpos sob frequência de 2 Hz, carga de 20N e deslizamento de 5 mm, em máquina de carregamento mecânico. Foram realizados 300.000 ciclos com as amostras imersas em água destilada à 37°C. As amostras de esmalte dentário foram posicionadas em um projetor de perfil para a medida da perda de altura vertical, antes e após os ensaios. Os dados obtidos foram comparados por análise de variância (ANOVA) de um fator e pós teste de Tukey. Os grupos CEG e C foram os que provocaram maior perda de altura no esmalte dentário, com média de 760,9 e 735,7 µm, respectivamente, seguidos pelos grupos CEP (575,9 µm) e CE (651,3 µm). Os grupos G e P causaram menor perda de esmalte dentário em altura, sendo em média 572,6 e 362,1 µm, respectivamente. Houve diferença entre os grupos estudados e o grupo P provocou perda de altura vertical no esmalte dentário humano significantemente menor que os demais grupos. Conclui-se que o polimento reduziu a perda de altura vertical do esmalte dentário.

Fomento: FAPESP (2020/05467-8)

Avaliação da resistência à flexão e rugosidade de PMMA para bases protéticas modificado com nanofibras de PMMA-cério

Bianca Tavares Rangel[1] (0000-0001-6207-3289), Amanda Aparecida Maia Neves Garcia[1] (0000-0002-9774-1010), Carolina Yoshi Campos Sugio[1] (0000-0001-8934-4472), Anna Clara Gurgel Gomes[1] (0000-0002-9990-3589), André Ulisses Dantas Batista[2] (0000-0002-9990-3589), Karin Hermana Neppelenbroek[1] (0000-0001-7086- 2667)

[1] Departamento de Prótese e Periodontia, Faculdade de Odontologia de Bauru, Universidade de São Paulo, Bauru, São Paulo, Brasil
[2] Departamento de Odontologia Restauradora, Universidade Federal da Paraíba, João Pessoa, Paraíba, Brasil

O polimetilmetacrilato (PMMA), material mais utilizado para bases protéticas acrílicas, tem sido modificado para superar suas desvantagens. Nesse sentido, a incorporação de nanofibras poliméricas ao PMMA vem sendo sugerida para melhorar suas propriedades físico-mecânicas, sobretudo em relação à resistência à fratura. Esse estudo objetivou avaliar a resistência à flexão e a rugosidade do PMMA reforçado por nanofibras de PMMA-cério. Foram obtidos 60 corpos de prova (64 × 10 × 3,3 mm) de resina acrílica de PMMA polimerizada em micro-ondas modificados por uma das seguintes concentrações de nanofibras (n=12): 0, 0,5%, 1%; 2,5% e 5%. A resistência à flexão foi avaliada por meio do ensaio de flexão em três pontos (Instron 3365) e a rugosidade foi analisada a partir de um perfilômetro óptico 3D sem contato (CCI MP). Os dados de resistência à flexão foram analisados por ANOVA seguida pelo teste de Tukey enquanto os valores dos parâmetros Sa, Sz e Sq obtidos da perfilometria foram submetidos ao teste de Kruskal-Wallis (α=0,05). Observou-se uma redução significativa nos valores de resistência à flexão no material modificado, o que foi diretamente proporcional ao aumento da concentração de nanofibras incorporadas à resina acrílica ($p<0,05$). Em relação à rugosidade, não houve diferenças estatisticamente significativas entre os grupos avaliados ($p>0,05$). Embora a incorporação de nanofibras de PMMAcério ao PMMA para bases protéticas não tenha alterado a rugosidade do material modificado, reduziu sua resistência à flexão, que mesmo assim se apresentou com valores superiores ao mínimo recomendado pela ISO/20795-1 (2013).

Fomento: FAPESP (2022/01859-4)

Veracidade de modelos digitais em paciente com diastema obtidos por duas tecnologias de escaneamento intraoral

Éric Arnold dos Santos Brito[1] (0000-0001-7910-0896), Bruna Neves de Freitas[1] (0000- 0001-7523-837X), Gabriel Fugita Barbin[1] (0009-0006-0991-7933), Marcela Amanda Vieira[1] (0000-0001-6187-7154), Camila Tirapelli[1] (0000-0001-5020-6515)

[1] Departamento de Materiais Dentários e Prótese, Faculdade de Odontologia de Ribeirão Preto, Universidade de São Paulo, Ribeirão Preto, São Paulo, Brasil

Diante da limitação de estudos comparando a veracidade de diferentes scanners em arcos dentais com alterações, o presente estudo teve como objetivo avaliar a veracidade da arcada dentária de um paciente com diastema digitalizada por duas tecnologias de IOS. Foi realizado uma moldagem convencional em modelo de gesso de um paciente que apresentava diastema na arcada dentária superior (entre os incisivos centrais, medindo 0,8 mm, 1,2 mm e 1,56 mm nos terços cervical, médio e incisal, respectivamente). O modelo foi digitalizado em um scanner de mesa e a malha resultante, em Standard Tessellation Language (STL), foi utilizada como referência. O paciente foi então digitalizado usando microscopia confocal (CM; iTero Element 2) e a tecnologia multiscan com laser azul (BLM; Virtuo Vivo), totalizando dez digitalizações. As malhas foram exportadas em formato STL e analisadas com o software Geomagic Control X. As diferenças nas tecnologias IOS foram avaliadas com testes t pareados considerando um nível de confiança de 95%. A veracidade da arcada dentária digitalizada pelo BLM e CM não se mostrou estatisticamente diferente, atingindo valores de discrepância total de 1,50 e 1,46mm, respetivamente. O mapa de cores mostrou discrepâncias concentradas no segmento posterior. Para o BLM, a discrepância posterior não foi uniformemente localizada bilateralmente, sendo maior no lado direito. A veracidade da arcada dentária do paciente com diastema digitalizado por BLM e CM não foi estatisticamente diferente. As discrepâncias observadas foram localizadas no segmento posterior para ambas as tecnologias. No entanto, a BLM apresentou maior discrepância no lado direito.

Fomento: CAPES (001), FAPESP (23/04299-2 e 22/16501-8)

Veracidade de modelos digitais em arco parcialmente edêntulo por scanners intraorais e analise da sobreposição de malha

Éric Arnold dos Santos Brito[1] (0000-0001-7910-0896), Bruna Neves de Freitas[1] (0000- 0001-7523-837X), Camila Porto Capel[1] (0000-0001-8573-270X), Marcela Amanda Vieira[1] (0000-0001-6187-7154), Camila Tirapelli[1] (0000-0001-5020-6515)

[1] Departamento de Materiais Dentários e Prótese, Faculdade de Odontologia de Ribeirão Preto, Universidade de São Paulo, Ribeirão Preto, São Paulo, Brasil

O objetivo do estudo foi avaliar a veracidade das impressões digitais obtidas por duas tecnologias de digitalização intraoral: microscopia confocal (MC) e imagem de varredura a laser azul-multiscan (BLM), em um paciente com espaço edêntulo posterior bilateral e molar inclinado. Para tal propósito, impressões convencionais e modelos dentários de gesso foram feitos de um paciente com espaços edêntulos posteriores bilaterais na mandíbula inferior, medindo 13,69 mm e 4,24 mm de comprimento nos lados esquerdo e direito, respectivamente, com um molar inclinado aproximadamente 20°. Os modelos foram digitalizados usando um scanner de mesa, e a malha resultante, em estereolitografia (STL), serviu como referência. Subsequentemente, o paciente foi então digitalizado usando as tecnologias MC (iTero Element 2) e BLM (Virtuo Vivo), resultando em um total de dez digitalizações. As malhas foram exportadas em formato STL e analisadas usando o software Geomagic Control X. A raiz quadrada média indicou a magnitude de desvio, exibida em um mapa de cores para representar sua distribuição. Diferenças entre as tecnologias IOS foram avaliadas usando testes t pareados com um nível de confiança de 95%. Como resultado, constatou-se que o arco digital obtido por BLM apresentou menor precisão em comparação com MC em relação ao apinhamento ($p=0,0025$). A análise do mapa de cores revelou uma distribuição semelhante de discrepâncias entre as duas tecnologias, com maiores discrepâncias observadas na região de molar. Especificamente, foram observadas discrepâncias na região vestíbulo-distal do molar no lado esquerdo e vestibular ao molar e ao espaço edêntulo no lado direito. Em suma, a veracidade dos modelos digitais de um paciente com arco dental edêntulo bilateral obtidos por MC foi maior em comparação com BLM. Apesar disso, a distribuição das discrepâncias foi semelhante entre as tecnologias IOS.

Fomento: CAPES (001), FAPESP (23/04299-2, 22/16501-8 e 21/05160-2).

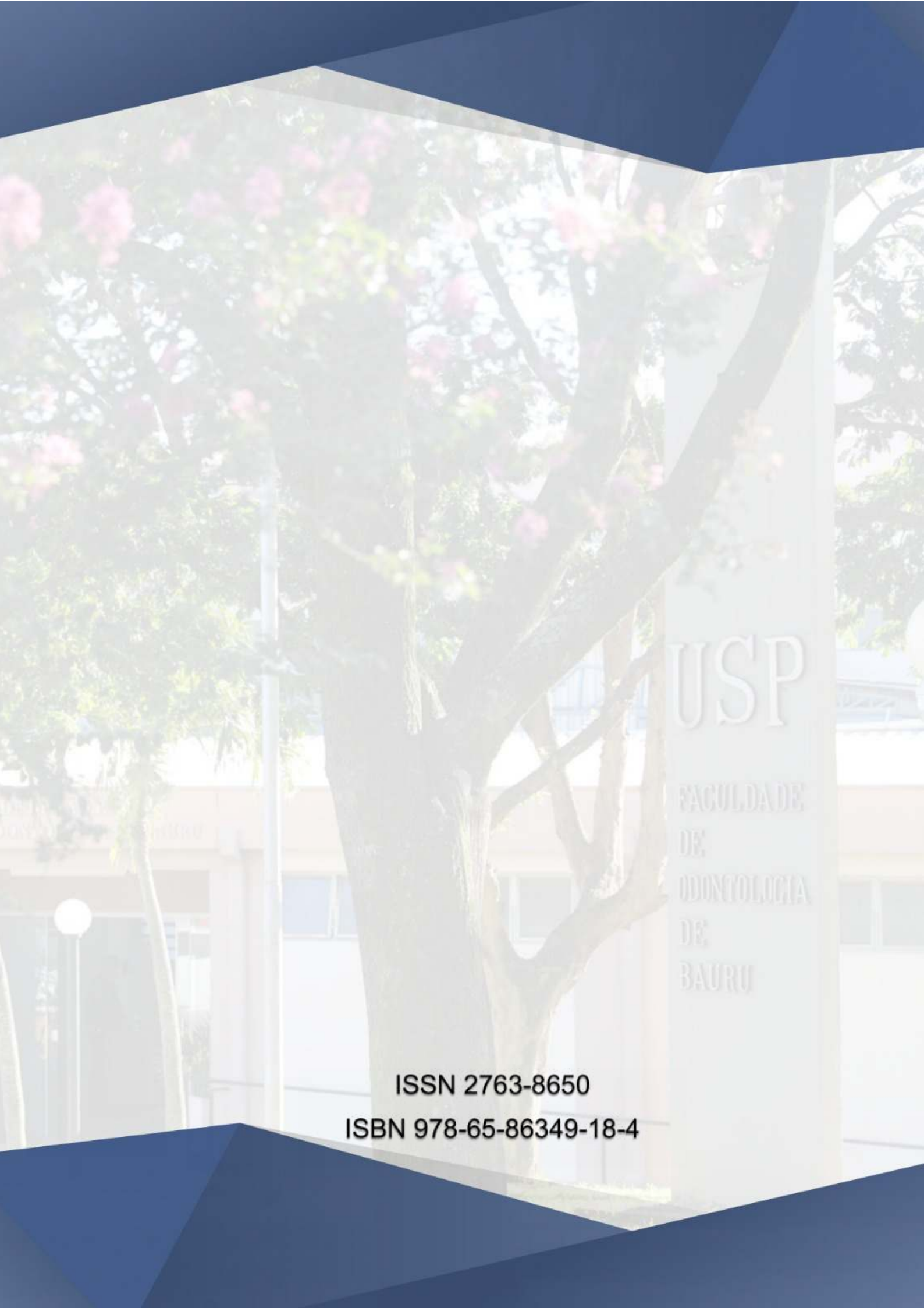

ISSN 2763-8650

ISBN 978-65-86349-18-4